

دکتر محمود فرشچیان^۱، دکتر کریم نبی زاده^۲

۱- دانشیار، ۲- دستیار؛ گروه پوست، دانشگاه علوم پزشکی همدان

برای بیمار تشخیص طاسی مادرزادی (کونژیتال آتريکيا) مطرح گردید. آخرین یافته‌ها در مورد زن این بیماری مرور می‌گردد.

واژه‌های کلیدی: طاسی - مادرزادی، طاسی - تشخیص، طاسی - آسیب شناسی.

بیماری که شرح داده می‌شود مرد ۲۷ ساله‌ای است که به علت کم مویی شدید پوست و ابروها مراجعه کرده است. ریزش مو مدت کوتاهی پس از تولد شروع شده است. سابقه چنین بیماری را در یکی از برادرانش می‌دهد. با توجه به علائم بالینی و گزارش بیوپسی پوست

معرفی بیمار

بیمار مرد ۲۷ ساله‌ای است که به علت کم مویی شدید مراجعه نموده است. بیمار چند ماه پس از تولد دچار ریزش شدید موهای سر و کم مویی شده و از آن زمان دیگر رویش مو نداشته است. سابقه‌ای از صرع، عقب ماندگی ذهنی و بیماری خاص دیگر ندارد. در تاریخچه خانوادگی یکی از برادرانش همین مشکل را داشته و پدر و مادرش نسبت فامیلی ندارند. در معاینه، پوست سر بطور یکنواخت دچار ریزش مو بوده و فقط تعداد کمی موهای ظریف و کرکی (vellus) وجود دارد که به آسانی کنده می‌شوند. (تصویر شماره ۱)

تراکم مو ابروها نیز کاهش یافته و فقط تعداد کمی موهای تنک در ابروها وجود دارد. پوست نواحی زیر بغل بطور دو طرفه فاقد مو بوده ولی موهای ناحیه عانه طبیعی هستند. (تصویر شماره ۲) در پوست تنه و اندامها نیز موهای کرکی مشاهده می‌شود. دندان و ناخنها طبیعی هستند. در آزمایش تار موی تهیه شده از سر با میکروسکوپ

نوری، شفت مو طبیعی است. در بررسی آسیب‌شناسی بیوپسی تهیه شده از پوست سر، اپیدرم تغییر مهمی نداشته، تعداد فولیکول‌های مو شدیداً کاهش یافته و نسبت غدد سباسه به فولیکول مو افزایش یافته است. موهای جدید نازک و کرکی می‌باشند. اسکروز، فیروز و ضایعات تخریبی فولیکول مو نیز مشاهده نمی‌شود (تصویر شماره ۳). با توجه به نتیجه آسیب شناسی بیوپسی پوست Congeital Atrichia برای بیمار مطرح گردید.

بحث

کونژیتال آتريکيا یا طاسی کامل مادرزادی بصورت اختلال ایزوله، یکی از فرمهای نادر ریزش مو است که بوسیله یک ژن اتوزوم مغلوب مشخص می‌شود، (۱ و ۲). در تعداد کمی از خانواده‌ها توارث غالب یا غالب نامنظم اتفاق افتاده است ولی این دو نوع ژنوتیپ (مغلوب و غالب) از نظر فنوتیپی غیر قابل افتراق از هم هستند.

غالباً در موقع تولد موهای پوست سر نرمال هستند ولی در طی ماههای اول تا ششم پس از تولد، موها ریزش نموده و پس از آن دیگر رشد نمی‌کنند. در برخی

مؤلف مسئول: دکتر محمود فرشچیان - همدان، بیمارستان سینا، گروه پوست

بیش از ۲ میلیون مقاله فارسی در این سایت موجود میباشد

ضایعات پاپولار را مطالعه و نقشه ژنتیکی این بیماران را طراحی کرده و نشان دادند که یک ناحیه 5-CM کروموزوم 8p12 در ایسن خانواده وجود دارد. ژن Human Hairless یک ژن هدف برای جهش این بیماری است (۳).

یک پژوهش دیگر توسط Ahmad و همکارانش در نیویورک در مورد جهش‌های بیماری زا و با طراحی نقشه ژنی ژن Human Hairless انجام یافته که نشان داده‌اند که پلهایی روی ناحیه 14kb کروموزوم p12 وجود دارد که از ۱۹ آکسون تشکیل شده‌اند. اینها گزارش کردند که توانسته‌اند یک موتاسیون 22bp deletion را در آکسون ۳ ژن Hairless در یک خانواده بزرگ همخون عربی - فلسطینی شناسایی کنند. این‌ها همچنین نشان داده‌اند که موتاسیون‌های انجام یافته در ژن Hairless gene یک عامل زمینه‌ای بیماری کونژیتال آتریکیا است (۴).

در یک مطالعه ژنتیکی دیگر توسط Ahmad و همکارانش، نشان داده شده که ژن Human Hairless کدکننده یک پروتئین بنام Zinc-Finger Transcription Factor است که بیان (expression) آن فقط محدود به پوست و مغز می‌باشد. این پروتئین تنظیم‌کننده بازسازی کاتاژن در سیکل رشد مو است. این گروه جهش را در Zinc-Finger domain ژن مذکور در یک خانواده ایرلندی مهاجر مبتلا به کونژیتال آتریکیا شناسایی کرده‌اند (۵).

از آن همیطور باقی می‌ماند. همچنین موهای ابرو، پلک و بدن نیز ممکن است وجود نداشته باشند ولی غالباً موهای زیر بغل و عانه بطور پراکنده و کم، و موهای ابرو و پلک بصورت کم پشت و تنک وجود دارند. دندانها و ناخن‌ها سالم هستند و بیماران سلامتی عمومی، بهره هوشی و امید به زندگی طبیعی دارند (۱).

سه الگوی تغییر یافته در واحد مو - پیلوسباسه در این بیماران ممکن است دیده شود:

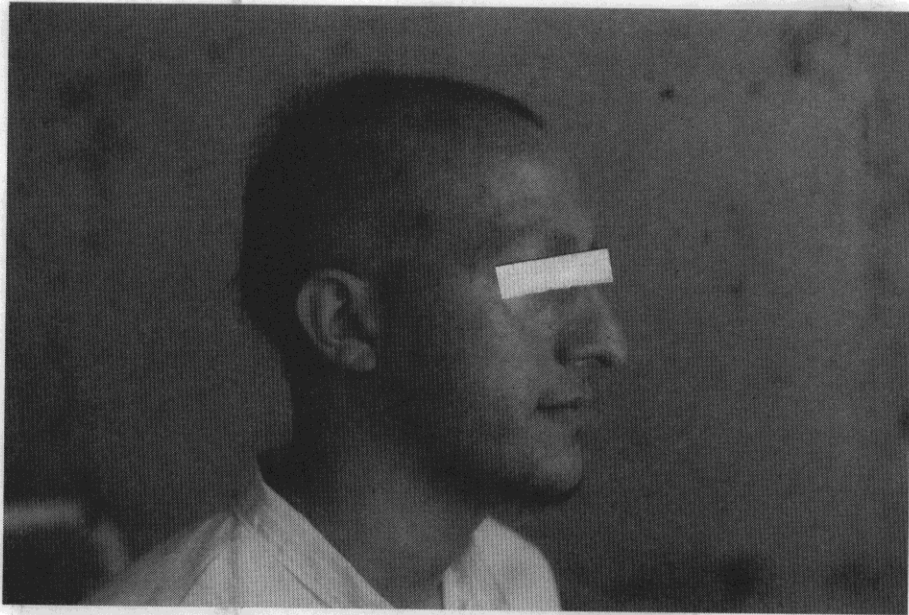- ۱- موهای بدوی (اولیه) با واحدهای پیلوسباسه طبیعی؛
- ۲- موهای با واحد پیلوسباسه غیرطبیعی؛ ۳- فقدان بولب مو در حضور غدد پیلوسباسه (۲)

در آسیب شناسی، فولیکول‌های مو وجود نداشته و غدد سباسه کوچکتر از حالت طبیعی هستند. اگر مو وجود داشته باشد، ساختمان شفت آن طبیعی است.

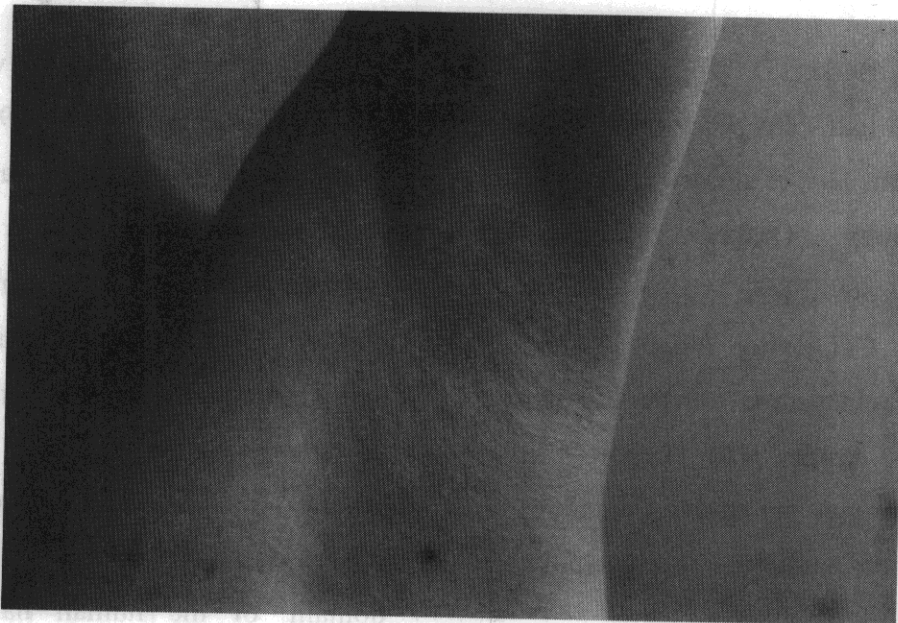
آلوپسی توتال مادرزادی ممکن است جزئی از سندرم‌های توارثی زیر باشد:

- 1-Progeria
- 2-Hydrotic ectodermal dysplasia
- 3-Moynahans syndrome
- 4-Baraiters syndrome
- 5-Artichia with keratin cysts

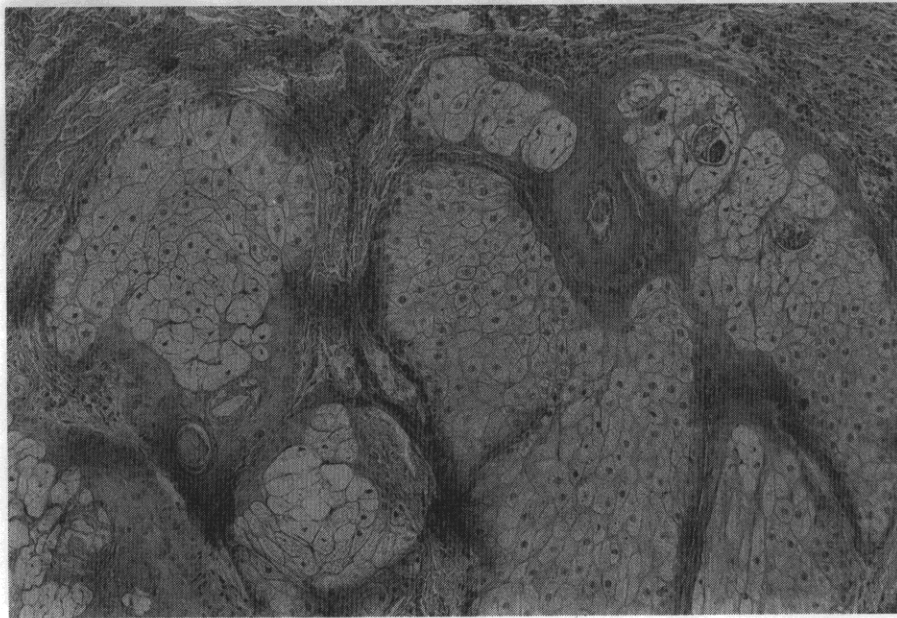
در سالیان اخیر مطالعاتی در مورد نحوه توارث و مشخص کردن ژن معیوب بیماری کونژیتال آتریکیا انجام شده است. اکنون مشخص شده که بسیاری از موارد ایزوله بیماری که در گزارشات اولیه آلوپسی کونژیتال گزارش شده بودند، جزو سندرم هیدروتیک اکتودرمال دیسپلازی بوده‌اند (۱). Sprecher و همکارانش یک خانواده



تصویر شماره ۱- موهای کم پشت، ظریف و کرکی در بیمار مبتلا به طاسی مادرزادی



تصویر شماره ۲- فقدان مو در زیر بغل بیمار مبتلا به طاسی مادرزادی



تصویر شماره ۳- افزایش نسبت غدد سباسه به فولیکول مو و حضور تنها موهای کرکی در بیوپسی سر بیمار مبتلا به طاسی مادرزادی (رنگ آمیزی H&E، بزرگنمایی $\times 400$)

منابع

1. Dawber RPR, Berker D, Wojnarowska F. Disorders of hair. In: Champion RH, Burton JL, Burns DA, et al(eds). Text book of dermatology. Oxford: Blackwell Science, 1998:2869-2974.
2. Arbiser LJ. Congenital alopecias and disorders of melanosome transfer to hair follicles. In: Arndt KA, Leboit PE, Robinson JK, et al(eds). Cutaneous medicine and surgery. Philadelphia: Saunders, 1996;1712-20.
3. Sprecher E, Bergman R, Szargel R, et al. Identification of a genetic defect in the hairless gene in atrichia with papular lesion. J Am Hum Genet 1999;64:1323-29
4. Ahmad W, Zlotogorski A, Panteleyev AA, et al. Genomic organization of the human hairless gene (HR) and identification of a mutation underlying congenital atrichia in a Palestinian family. J Genomics 1999; 56:141-48.
5. Ahmad W, Irvine AD, Lam H, et al. A missense mutation in the zinc- finger domain of the human hair less gene underlies congenital atrichia in a family of Irish travellers. J Am Hum Genet 1998; 63:984-91.