

همراهی پوسته‌ریزی تکراری و موضعی کف دست‌ها و خال عروقی لکه شرابی

دکتر عباس رائی^۱، دکتر حبیب انصارین^۲

۱- استادیار، ۲- دانشیار، گروه پوست، دانشگاه علوم پزشکی ایران

تاکنون همراهی‌های پوستی ویژه‌ای را در مورد افراد مبتلا به پوسته‌ریزی تکراری و موضعی کف دست‌ها، گزارش نکرده‌اند. در این مقاله بیماری گزارش می‌شود که مشخصه‌های بالینی واضح و ویژه این بیماری را داشته و ضمناً به «خال عروقی لکه شرابی» هم مبتلا بوده است. همراهی این دو مورد در منابع علمی پوست تا به حال گزارش نشده است. ضمناً نکته قابل توجه در بیمار مزبور این است که ضایعه یک طرفه و به وضوح به مکان خال عروقی لکه شرابی محدود بوده است.

واژه‌های کلیدی: پوسته‌ریزی تکراری و موضعی کف دست‌ها، لکه شرابی، همراهی

فصلنامه بیماری‌های پوست ۱۳۸۴؛ دوره ۸ (۵): ۴۲۲-۴۱۹

دریافت مقاله ۱۳/۱۰/۹ اعلام قبولی: ۱۳/۱۲/۶

معرفی بیمار

سرخ بود. در اقوام نزدیک بیمار سابقه چنین ضایعه‌هایی وجود نداشت، ضمناً بیمار فاقد هر گونه درگیری پوستی یا سیستمیک بود.

در معاینه بدنی بیمار، خال مادرزادی عروقی لکه شرابی در دست و ساعد راست بیمار مشاهده شد که روی آن، تعداد زیادی ضایعه دایره مانند غیرالتهابی به قطرهای ۴-۱۰ میلی‌متری دیده می‌شد که این ضایعه‌ها فقط قسمت کف دست را درگیر کرده بود (تصویر شماره ۱). ضایعه‌ها در معاینه بالینی فاقد مایع بود و دست‌های بیمار نیز تعریق زیاده از حد نداشت. بر طبق گفته بیمار، تابستان گذشته نیز چنین ضایعه‌هایی در همین مکان دست به وجود آمده بود که در خلال ۶ هفته، بدون درمان خود به خود بهبودی پیدا کرد. نکته جالب‌تر آن که این ضایعه‌ها فقط به کف دست راست، آن هم دقیقاً و منحصرأ در محدوده خال عروقی لکه شرابی محدود بودند. در فواصلی از خال عروقی که پوست

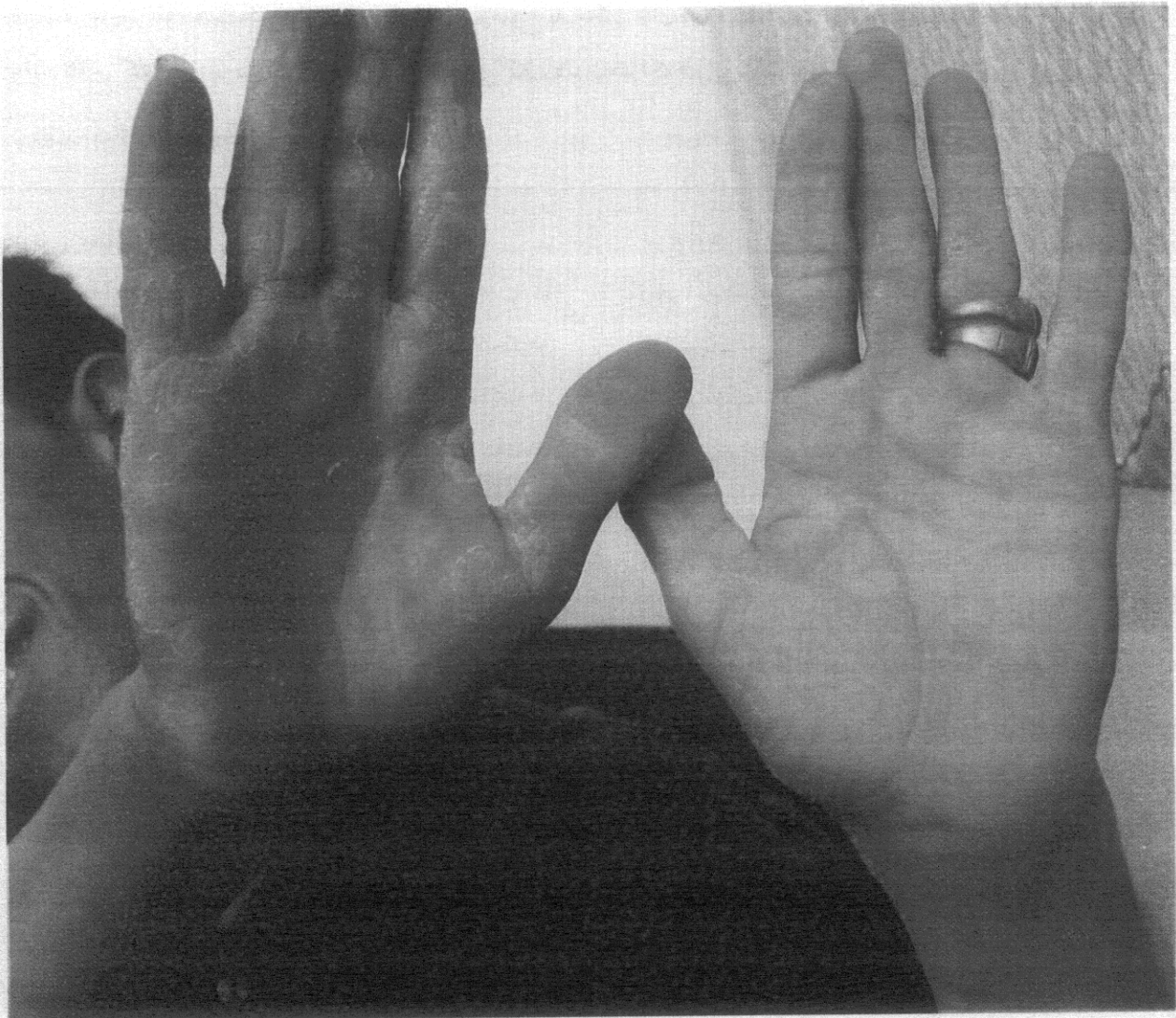
آقای ۲۴ ساله‌ای با سابقه یک ماهه ضایعه پوسته‌ریزی دهنده، نامنظم و در حال گسترش در کف دست راست به درمانگاه پوست مراجعه کرد که بر طبق گفته وی ضایعه از یک ماه قبل شروع شده بود. ضایعه‌های پوسته‌ریزی دهنده غیرالتهابی و بدون علامت، فقط کف دست راست را درگیر کرده بود. پوسته‌ریزی در کف دست بیمار به طور هم زمان از چندین نقطه آغاز و به تدریج در طول این مدت بر اندازه و تعدادشان افزوده شده بود اما هیچ گونه علامتی نداشت. ضایعه‌ها به شکل حبابچه‌های بدون مایع با سقفی ظریف بودند که با گسترش از اطراف در قسمت مرکزی پاره می‌شد و سقف آن‌ها ریزش می‌کرد و یقه نازکی از پوسته در حاشیه بیرونی ضایعه‌ها باقی می‌گذاشت. این پوسته‌ریزی‌ها ادامه یافته و با به هم پیوستن تعدادی از آن‌ها، مناطق دایره‌وار بزرگی شبیه ضایعات قارچی پدیدار می‌کرد که قسمت مرکزی آن‌ها صاف، نرم و تا اندازه‌ای متمایل به

مؤلف مسوول: دکتر عباس رائی - تهران، خیابان ستارخان، خیابان نیایش، بیمارستان حضرت رسول اکرم (ص)

پست الکترونیک: abbasrasi@yahoo.com

بر مبنای علائم بالینی فوق، تشخیص پوسته‌ریزی تکراری و موضعی کف دست‌ها گذاشته شد. نشانه‌های مؤید این تشخیص عبارت بودند از: مکان تشریحی مستعد (درگیری انحصاری کف دست)، فقدان خارش و سوزش، تکرار در تابستان گذشته در همین مکان، منفی بودن گستره و کشت ضایعه‌ها.

سالم داشت این ضایعه‌ها وجود نداشت. بیمار سابقه تماس با مواد شیمیایی و سایر مواد چربی‌بر را نمی‌داد. حال عمومی بیمار کاملاً خوب و رضایت‌بخش بود و در سایر سیستم‌های بدنی اشکالی وجود نداشت. بیمار در زمان مراجعه و تا ۲ ماه قبل از رجوع، دارویی مصرف نمی‌کرده است. بررسی آزمایش‌های خون و ادرار در حد طبیعی و گستره مستقیم و کشت ضایعه‌های پوستی از نظر قارچ و میکرب منفی گزارش شد.



تصویر شماره ۱- پوسته‌ریزی موضعی کف دست راست بر روی خال لکه‌شرابی

بحث

پوسته‌ریزی تکراری و موضعی کف دست، (recurrent focal palmar peeling) عارضه‌ای است دو طرفه و با علت نامعلوم که با پوسته‌ریزی مزمن و تکراری عمدتاً کف دست‌ها (و گاهی کف پاها) مشخص می‌شود. در آقایان شایع‌تر از خانم‌ها بروز می‌کند و در افراد بالغ رایج‌تر از اطفال دیده می‌شود. در گذشته آن را «کراتولایزیس اکسفولیاتیوا» می‌نامیدند ولی امروزه برای جلوگیری از اشتباه با بیماری دیگری به همین اسم، دیگر این اصطلاح را به کار نمی‌برند. در خلال فصل تابستان (۱) پوسته‌ریزی سفید و سطحی در کناره انگشتان، کف دست‌ها و پاها ظاهر می‌شود. این ضایعه‌ها به صورت ناگهانی آغاز می‌شوند و قبل از این که پوسته‌ریزی کامل پیدا کنند، توسعه می‌یابند. ضایعه‌ها التهابی ندارند و در معاینه‌ی بالینی به شکل حباب‌های توخالی ریز سفیدی هستند که به زودی خود به خود پاره و به ضایعه‌های حلقوی به قطر ۲ تا ۱۰ میلی متر تبدیل می‌شوند. ضایعه‌ها هرگز وزیکول آب‌دار ندارند. پوسته‌ها به طور مرتب ریزش پیدا می‌کنند و ضایعه‌ها نیز از حاشیه توسعه یافته، در نهایت به ضایعه‌های حلقوی با مرکزی قدری سرخ‌رنگ تبدیل می‌شوند که شباهت زیادی به ضایعه‌های قارچی دارند. دست‌های اغلب این بیماران تعریق زیادی می‌کند ولی در کل هیپرهیدروزیس علامت ثابتی نیست.

علت بیماری دقیقاً معلوم نیست و در اکثر اوقات با عوامل محیطی شدت می‌یابد. برخی این بیماری را شکل ملایمی از پمفولیکس می‌دانند، به طوری که عده‌ای از بیماران در نهایت به پمفولیکس واقعی مبتلا می‌شوند. بررسی از نظر عوامل قارچی و میکروبی همیشه منفی است (۲). استفاده از مواد چربی‌بر نیز ممکن است با انحلال اتصال‌های بین سلولی، چنین ضایعه‌هایی ایجاد کند. ممکن است در بیوپسی در تمام قسمت‌های لایه شاخی

اسپونژیوزیس ملایم و حباب‌های توخالی دیده شود (۳). تشخیص بیماری-عمدتاً بر مبنای علائم بالینی است. در ظاهر می‌تواند با اگزمای تماسی، ضایعه‌های قارچی کف دست، پمفولیکس اشتباه شود ولی در ضایعه‌های قارچی اسمیر مستقیم مثبت است و در پمفولیکس ضایعه‌های وزیکولر خارش دار همراه با هیپرهیدروزیس وجود دارد. بیماری دیگری نیز به صورت پوسته‌ریزی خانوادگی و مداوم وجود دارد که بسیار گسترده‌تر است و ارتباط فصلی نیز ندارد و در بافت‌شناسی، جداشدگی در حدفاصل لایه شاخی و لایه دانه‌دار دیده می‌شود (۳،۴).

ضایعه‌ها، حتی بدون درمان در خلال ۱-۳ هفته به تدریج محو می‌شوند و عود نمی‌کنند (مگر در سال‌های بعدی) و در برخی افراد نیز ضایعه‌ها فقط یک بار ایجاد می‌شوند. درمان این اختلال ملایم، قدری مشکل است و برای خشکی و پوسته‌ریزی بیمار، کرم‌های نرم‌کننده (به ویژه حاوی آلفا هیدروکسی اسید و اوره) می‌تواند موجب آرامش شود.

اگر تاکنون چه نوشته‌های قبلی در مورد این عارضه به چاپ رسیده است، ولی در کل یکی از فراوان‌ترین اختلال‌های پوستی است ولی به علت این که برای بیمار گرفتاری‌های چندانی ایجاد نمی‌کند، لذا این بیماران، خیلی کم به متخصصان پوست مراجعه می‌کنند. ابتدا در سال ۱۸۸۵، برای نخستین بار، اصطلاح، کراتولایزیس اکسفولیاتیو، توسط Sangster برای این عارضه به کار رفت (۵). وی یک نوع پوسته‌ریزی مادرزادی جلدی را معرفی کرد، که در حال حاضر بیمار Sangster را نوعی ایکتیوزیفرم درماتوز تقسیم‌بندی می‌کنند. اصطلاح امروزی را که در مورد این بیماری به کار می‌رود، برای بار نخست Wende در سال ۱۹۱۹ به کار برد (۶)، ولی نمی‌دانست که این اصطلاح را قبلاً Sangster برای عارضه دیگری به کار برده است. در سال ۱۹۰۳ آقای Lane در خلال یک

ولف، در مواردی که در مکان یک بیماری اولیه پوستی (اکثراً زونا)، بیماری پوستی دیگری به طور ثانوی ظاهر شود، اصطلاح پاسخ ایزوتوپیک را به کار برده است (۹). در کل، بررسی‌های بیش‌تری لازم است تا معلوم شود که چرا، پوسته‌ریزی موضعی تکراری کف دست، در دو تابستان متوالی درست در همان مکان تشریحی خال عروقی لکه شرابی بروز کرده است. با بررسی‌هایی که ما انجام دادیم تا به حال موردی از همراهی این دو بیماری در یک مکان گزارش نشده است. به نظر می‌رسد این بیمار، اولین مورد پوسته‌ریزی کف دستی تکراری یک طرفه و نخستین مورد همراهی این بیماری درست در مکان تشریحی خال عروقی لکه شرابی باشد.

بررسی، متوجه شد که مقاله‌های Wende و Caryon کاملاً شبیه یک دیگر هستند (۷۸) ولی Caryon در مورد ۴ بیمار خود اصطلاح جدیدتر *desquamation estivale en aires des mains* را به کار برده بود. در سال ۱۹۳۱ Mackee و Lewis تعداد ۲۶ مورد از این عارضه را گزارش و علت آن را قارچ‌های موزائیک ذکر کردند، ولی بعدها معلوم شد که این محققین، ارتیفکت‌های موجود در لام‌های میکروسکوپی را به اشتباه قارچ تصور کرده بودند (۱).

در بیمار این گزارش، همبستگی تشریحی جالبی بین خال عروقی لکه شرابی و پوسته‌ریزی موضعی و تکراری کف دست مشاهده می‌شود. در مورد این که آیا این همراهی تصادفی است یا نه، نمی‌توان اظهار نظر قطعی کرد.

References

- 1-Mackee GM, Lewis GM. Keratolysis exfoliativa and the mosaic fungus. Arch Dermatol Syph 1931; 23: 445.
- 2-Emmerson RW, Wilson-Jones E. Ringed keratolysis of the palms. Trans St John Hosp Dermatol Soc 1976; 53: 165-67.
- 3-Abdel-Hafez K, Safer A, Selim N, Rehak A. Familial continual skin peeling. Dermatologica 1983; 166: 23.
- 4-Kurban A, Azar H. Familial continual skin peeling. Br J Dermatol 1969; 81: 19.
- 5-Sangster A. A case of congenital exfoliation of the skin. Keratolysis exfoliativa. Br J Dermatol Syph 1895; 7: 36.
- 6-Wende GW. Keratolysis exfoliativa. J Cutan Dis 1919; 37: 174.
- 7-Lane JE. Some observations on kertolysis exfoliativa. J Cutan Dis 1919; 37: 223.
- 8-Crayon A. Desquamation estivale en aires des mains. Ann Dermatol Syphiligr 1903; 4: 283.
- 9-Wolf R, Brunner S, Ruocco V, Filioli FG. Isotopic response. Int J Dermtol 1995; 34: 341-48.