

تشخیص شما چیست؟

دکتر مریم اخیانی^۱، دکتر مریم دانش پژوه^۱، دکتر مصطفی میرشمس شهشانی^۱، دکتر زهرا نراقی^۲،
دکتر محمد فریورصدری^۳، دکتر فرزانه فراهانی^۴

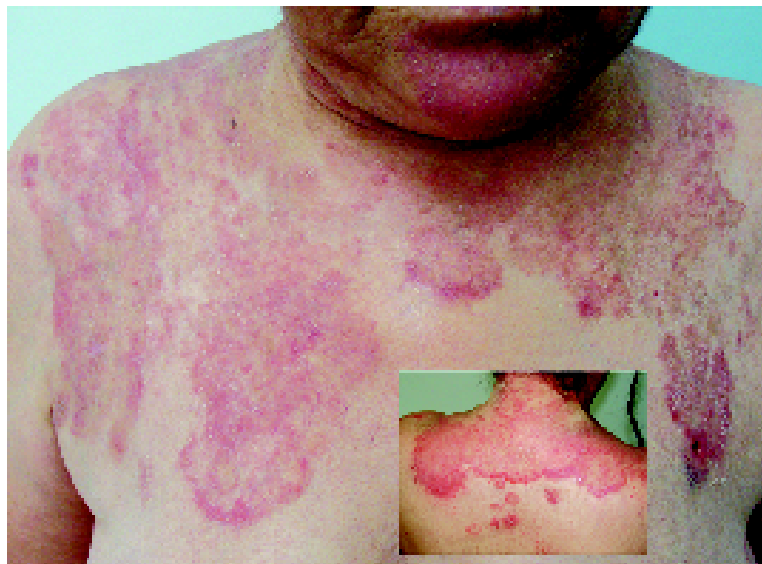۱- دانشیار گروه پوست، ۲- استاد گروه آسیب شناسی، ۳- استادیار علوم آزمایشگاهی، ۴- دستیار گروه پوست، دانشگاه علوم پزشکی تهران

بیمار خانمی ۶۵ ساله متأهل، خانه دار، اهل و ساکن شهرستان مغان است که به علت ضایعه های پوستی در نواحل فوقانی قفسه سینه، پشت تنه، گردن و پستان مراجعه کرده است. این ضایعه ها از ۱ سال قبل، ابتدا به صورت پلاک های قرمز با پوسته کم در سطح در بخش فوقانی قفسه سینه و پشت ایجاد شد و به تدریج روی گردن و هاله پستان به وجود آمد (تصویر شماره ۱). این ضایعه ها به صورت پلاک و پچ های قرمز رنگ، با قوام نرم و حاشیه نامنظم با قطر متوسط ۱ تا ۵ سانتی متر هستند. بیمار اظهار داشت که این ضایعه ها در ابتدا پراکنده و به تدریج در برخی نواحی به هم پیوسته شده اند. بیمار تنها از خارش خفیف شکایت داشت. هم چنین وی سابقه هیچ گونه بیماری زمینه ای را نمی داد. بیمار در شهرستان اردبیل نمونه برداری شده و با مشاهده ارتشاح سلول های کوچک لنفوسیتیک در درم پایی با نفوذ به اپیدرم با تشخیص مایکوزیس فانگوئیدس به مدت ۳ ماه با نئوتیگازون و استروئید تحت درمان موضعی بوده، ولی هیچ پاسخ درمانی نداشته است.

تشخیص شما چیست؟

فصلنامه بیماری های پوست ۱۳۸۵؛ دوره ۹ (۴) : ۳۷۴-۳۷۱

وصول مقاله: ۸۴/۱۱/۹ پذیرش: ۸۴/۱۲/۴



تصویر شماره ۱

مؤلف مسوول: دکتر مریم اخیانی - تهران، میدان وحدت اسلامی

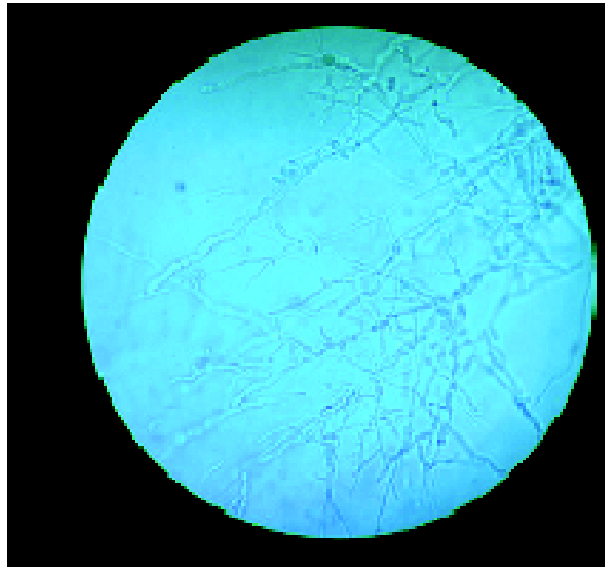
پست الکترونیک: akhianim@sina.tums.ac.ir

تشخیص: تینه‌آی تنه (Tinea corporis)

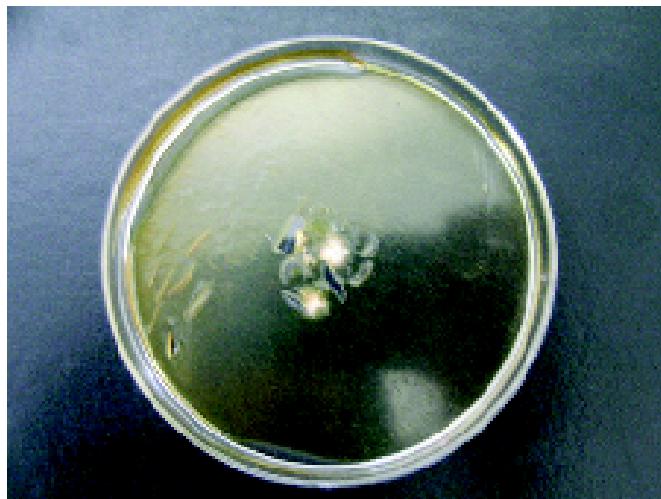سیر بیماری

بعد از قطع تمامی داروهای بیمار به مدت ۳ روز و تهیه مجدد آسیب‌شناسی، از ضایعه‌های بیمار اسمیر مستقیم تهیه و در آن میسلیم و آرتروسپور قارچ مشاهده شد (تصویر شماره ۲). در کشت ضایعه‌های پوستی بیمار در محیط سابورود کستروز آگار در دمای ۲۵ درجه سانتی‌گراد، کلونی‌های سفید کرمی رنگ رشد کرد که در زیر میکروسکوپ نمای میسلیم‌های نازک با تیغه میانی و

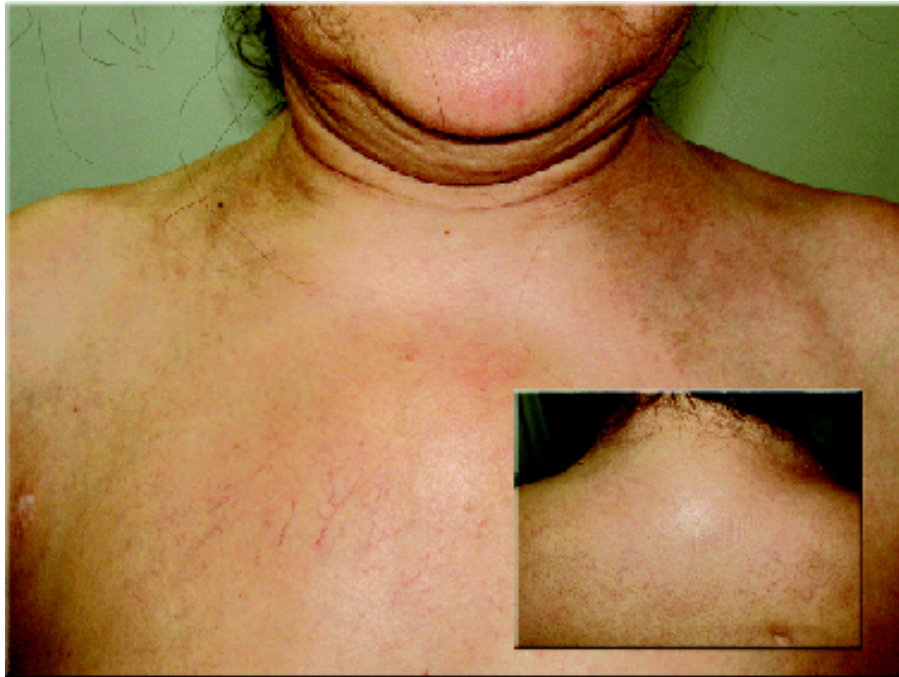کلامی کونیدی‌های زنجیری شکل و کلامید یوسپوره‌های انتهایی داشت و با تریکوفیتون و روکوزوم مطابق بود (تصویر شماره ۳). بیمار به مدت ۴ هفته با ایتراکونازول خوراکی و کلوتریمازول موضعی تحت درمان قرار گرفت. ضایعه‌های پوستی بیمار ۲ هفته بعد از درمان کاملاً بهبود یافت (تصویر شماره ۴). درمان ۲ هفته دیگر ادامه یافت و اسمیر و کشت مجدد پوستی بیمار بعد از ۱ هفته از قطع درمان منفی شد.



تصویر شماره ۲



تصویر شماره ۳



تصویر شماره ۴

بحث

ضایعه‌های پوستی در تینه‌آی تنه، در اثر رشد قارچ در طبقه شاخی پوست ایجاد می‌شود. گاهی موهای ترمینال مورد تهاجم قرار می‌گیرند. ضایعه‌ها روی تنه و اندام‌ها به صورت حلقوی به وجود می‌آیند. در برخی موارد عفونت از سر به گردن و تنه انتشار می‌یابد. مشخصه ضایعه‌های قارچی، حلقوی بودن با حاشیه برجسته است. ضایعه‌ها می‌توانند به صورت منفرد یا متعدد ایجاد شوند. التهاب در قارچ تنه کم‌تر از قارچ سایر نقاط است. پوسته روی ضایعه‌ها به طور شایع دیده می‌شود. عامل اکثر ضایعه‌های قارچی تنه میکروسپوروم کانیس (*Microsporum canis*) است، که در کودکان و افراد بالغ ایجاد ضایعه‌های حلقوی در مناطقی از پوست در معرض می‌کند. عوامل قارچی دیگر شامل: میکروسپوروم اودواینسی (*Microsporum audouinii*)، تریکوفیتون ایکواینوم (*Trichophyton equinum*) هستند. با وجودی که

تریکوفیتون وروکوزوم (*Trichophyton verrucosum*) عامل ایجاد کریون در سر است، می‌تواند به ضایعه‌های حلقوی وسیع در بخش فوقانی تنه با تمرکز در اطراف گردن، - به خصوص در کودکان - منجر شود (۱).
مشخصه بالینی مایکوزیس فانگوئیدس (*Mycosis fungoides* (MF)) به صورت ضایعه‌های پوستی پچ و پلاک قرمز رنگ با اشکال مختلف است که می‌تواند تنه، سر، گردن و اندام‌ها را درگیر کند. در مراحل پیش رفته بیماری، ضایعه‌ها به صورت پلاک‌های پلی سیکلیک دیده می‌شوند. رنگ ضایعه‌ها قرمز با کمی پوسته و حاشیه برجسته است (۲) که می‌تواند در نگاه بالینی با درماتوفیت اشتباه شود (۳). در آسیب‌شناسی تینه‌آی تنه با رنگ آمیزی هماتوکسیلین و اتوزین ارتشاح اطراف عروقی سطحی با ارجحیت لنفوسیت همراه با هایپرپلازی پسوریازیس فرم اپی‌درم و هایپرکراتوز متراکم دیده می‌شود. هایفاهای قارچ در لایه شاخی (استراتوم کورنیوم) پاراکراتوتیک

مشهود است (۴).

تریکوفیتون و روکوزوم علاوه بردرگیری لایه شاخی، به درگیری موها و فولیکول مو تمایل دارد. اما درم اطراف فولیکولها، حاوی قارچ نیست (۵). اغلب ضایعه‌های پوستی با تریکوفیتون و روکوزوم التهابی اند، اما مواردی از انواع غیرالتهابی آن نیز گزارش شده است (۶).

از طرف دیگر آسیب‌شناسی مایکوزیس فانگوایدس بر اساس مرحله بالینی، متفاوت است. ارتشاح لنفوسیت‌ها در درم پایلری با تمایل حرکت به سمت محل اتصال درم و اپیدرم را می‌بینیم که در مراحل پیش‌رفته بیماری تحت عنوان اپیدرموتروپیسیم خوانده می‌شود.

خوشه‌هایی از لنفوسیت‌های آتیپیک در اپیدرم با نام میکرو آبسه پوتریه نیز در مراحل پیش‌رفته ی بیماری دیده می‌شود (۷و۸).

بیمار یک خانم ۶۵ ساله بود که با ضایعه‌های پوستی پچ و پلاک قرمز با پوسته ظریف در سطح و بدون خارش در بخش فوقانی قفسه سینه، پشت، گردن، پستان و شکم از ۱ سال قبل مراجعه کرده بود. در آسیب‌شناسی ابتدایی به عمل

آمده از ضایعه‌های بیمار، با توجه به ارتشاح لنفوسیت‌ها در درم پایی و اپیدرموتروپیسیم، تشخیص مایکوزیس فانگوایدس برای بیمار مطرح گردیده و به مدت ۳ ماه با نتوتیگازون و استروئید موضعی تحت درمان قرار گرفت. به علت نرسیدن به پاسخ درمانی و پیش رفت بیماری، داروهای بیمار به مدت ۳ روز قطع شد و مجدداً از بیمار آسیب‌شناسی به عمل آمد. این بار نیز در آسیب‌شناسی ارتشاح فراوان لنفوسیت‌های کوچک در درم پایی با نفوذ به اپیدرم، بدون تغییری در اپیدرم دیده شد. با شک به درماتوفیتوزیز، رنگ آمیزی PAS صورت گرفت و میسلیم‌های درماتوفیت در اپیدرم نمایان شد (تصویر شماره ۲). اسمیر و کشت از ضایعه نشان گر درماتوفیت و نمای میکروسکوپی آن بیان گر نوع تریکوفیتون و روکوزوم بود (تصویر شماره ۳).

بنابراین ممکن است درماتوفیتوزها بتوانند علامت‌های آسیب‌شناسی و بالینی ضایعه‌های مرحله پچ و پلاک در مایکوزیس فانگوایدس را تقلید کنند و باعث اشتباه در تشخیص گردند.

References

- 1-Hall FR. Ring worm contracted from cattle in western New York State. Arch Dermatol 1966; 94: 35-37.
- 2-Howard MS, Smoller BR. Mycosis fungoides: Classic disease and variant presentations. Semin Cutan Med Surg 2000; 19: 91-99.
- 3-Hubert JN, Callen JP. Recalcitrant tinea corporis as the presenting manifestation of patch-stage mycosis fungoides. Cutis 2003; 71: 59-61.
- 4-Longley BJ, Hinshaw M. Fungal diseases. In: Elder DE, Elenifas R, Johnson B, Murphy GF (editors). Lever's histopathology of the skin. Philadelphia: Lippincott-Williams & Wilkins, 2005: 606-07.
- 5-Birt AR, Wilt JC. Mycology, bacteriology, and histopathology of suppurative ring-worm. Arch Dermatol 1954; 69: 441.
- 6-Meyer J, Malgras J, Wroninger F. Non-suppurative epidermomycosis caused by Tricophyton verrucosum discoides Sab. Ann Parasitol Hum Comp 1955; 30: 497-503.
- 7-Nickoloff B. Light microscopic assessment of 100 patients with patch/plaque stage mycosis fungoides. Am J Dermatopathol 1988; 10: 469-77.
- 8-Smoller B, Bishop K, Glusac E, Warnke R. Reassessment of histologic parameters in the diagnosis of mycosis fungoides. Am J Surg Pathol 1995; 19: 1423.