جهت تهیه فایل ورد این مقاله به سایت DaneshResan.com مراجعه نمایید و عنوان مقاله را جستجو کنید
بیش از ۲ میلیون مقاله فارسی در این سایت موجود میباشد

مجله دانشگاه علوم پزشکی شهرکرد / دوره ۱۱، شماره ۱ / بهار ۱۳۸۸ / ۵۱-۴۶

اثر عصاره هیدروالکلی گلرنگ (*Carthamus tinctorius*) بر فعالیت ترانس‌آمینازهای کبدی در موش‌های صحرایی دیابتی شده با آلوکسان

دکتر صدیقه عسگری*[1]، پریوش رحیمی**، دکتر حسین مدنی***، دکتر پروین محزونی†، نجمه کبیری**

*دانشیار گروه فارماکوگنوزی – مرکز تحقیقات قلب و عروق، مرکز تحقیقات فیزیولوژی کاربردی –دانشگاه علوم پزشکی اصفهان و مرکز تحقیقات گیاهان دارویی دانشگاه علوم پزشکی شهرکرد، **کارشناس ارشد گروه زیست شناسی- دانشگاه اصفهان، ***استادیار گروه زیست شناسی - دانشگاه اصفهان، †دانشیار گروه پاتولوژی- دانشگاه علوم پزشکی اصفهان.

تاریخ دریافت: ۸۸/۴/۱۵ تاریخ تایید: ۸۸/۶/۲۶

چکیده:

زمینه و هدف: گل گلرنگ (*Carthamus tinctorius*) غالباً به عنوان رنگ غذا و چاشنی استفاده می‌شود، و در طب سنتی به آن اثراتی از جمله اثرات ضدروماتیسم و ضد دیابت نسبت داده می‌شود. این مطالعه با هدف بررسی اثر عصاره هیدروالکلی گل گلرنگ بر سطح آنزیم‌های آلانین آمینو ترانسفراز (ALT) و آسپارتات آمینو ترانسفراز (AST) در حیوانات دیابتی شده با آلوکسان انجام شد.

روش بررسی: در این مطالعه تجربی ۱۸ سر موش صحرایی نر از نژاد ویستار به طور تصادفی در سه گروه شش تایی، غیر دیابتی (گروه ۱) دیابتی شده با آلوکسان (گروه ۲) و دیابتی تیمار شده با عصاره هیدروالکلی گل گلرنگ به میزان ۲۰۰ mg/kg به صورت تزریقی داخل صفاقی (گروه ۳) تقسیم شدند. قبل از شروع مطالعه دو هفته بعد و شش هفته بعد خونگیری به عمل آمد و سطح آنزیم های آلانین آمینوترانسفراز (ALT) و آسپارتات آمینوترانسفراز (AST) تعیین گردید. نتایج به دست آمده توسط آزمون آماری ANOVA تجزیه و تحلیل شدند.

یافته‌ها: قبل از مطالعه سطح آنزیم های آلانین آمینوترانسفراز و آسپارتات آمینوترانسفراز در سه گروه تفاوت معنی داری نداشت. در هفته دوم میزان این آنزیم ها در دو گروه دیابتی بیشتر از گروه شاهد بود ($P<0/05$). در هفته ششم میزان این آنزیم ها در گروه دیابتی تیمار شده با عصاره گلرنگ به طور معنی داری کمتر از گروه دیابتی بود ($P<0/05$).

نتیجه‌گیری: این گیاه به دلیل مهار آسیب کبدی ناشی از دیابت، به عنوان داروی ضد دیابتی پیشنهاد می‌گردد. هر چند جزئیات مکانیسم عمل این گیاه ناشناخته است و مطالعات بیوشیمیایی و فارماکولوژیکی بسیاری جهت تایید اثرات آن مورد نیاز است.

واژه‌های کلیدی: آلوکسان منوهیدرات، دیابت، گل گلرنگ، هیستومورفولوژی، موش صحرایی.

مقدمه:

گلرنگ (Safflower) گیاهی یکساله یا دو ساله با ارتفاع ۳۰ تا ۶۰ سانتیمتر متعلق به خانواده‌ی Composite تیره‌ی فرعی Tubunliflorae، با نام علمی *Carthamus tinctorius L.* می‌باشد که منشاء اولیه آن عربستان بوده است. برگ‌های این گیاه دندانه‌دار بوده که منتهی به خارهای ظریف و نوک تیز می‌شود و عاری از تار و دارای شبکه‌ای از رگبرگ‌های درشت و برجسته می‌باشد. گل‌ها عموماً لوله‌ای و به رنگ زرد متمایل به قرمز است و به تدریج به رنگ زرد نارنجی می‌شود (۲،۱). گلچه‌های گلرنگ حاوی مواد رنگی به نام‌های سافران زرد (۲۴ تا ۳۰٪) و سافران قرمز یا کارتامین (۳ تا ۶٪) است. سافران زرد با فرمول شیمیایی $C_{24}H_{30}O_{15}$ در آب و الکل به خوبی حل می‌شود. کارتامین با فرمول شیمیایی $C_{21}H_{22}O_{11}$ در آب و الکل حل نشده ولی در چربی به خوبی حل می‌گردد (۳). بررسی‌ها نشان می‌دهد که گل‌های گلرنگ حاوی فلاونوییدهای متعددی از قبیل کوئرستین، مواد رنگی شامل ایزوکارتامین، ساف

[1] نویسنده مسئول: اصفهان- خیابان خرم- مرکز تحقیقات قلب و عروق –تلفن:۳۳۵۹۶۹۶ -۰۳۱۱، E-mail: s_asgari@crc.mui.ac.ir

جهت تهیه فایل ورد این مقاله به سایت DaneshResan.com مراجعه نمایید و عنوان مقاله را جستجو کنید
بیش از ۲ میلیون مقاله فارسی در این سایت موجود میباشد

فلامین C و A، ساف فلور زرد A، هیدروکسی ساف فلور زرد A است (۵،۴). از گل‌های گلرنگ به عنوان رنگ غذا استفاده می‌شود و در طب سنتی اثراتی از جمله تسکین سرفه، درمان تصلب شرایین، روماتیسم و دیابت به آن نسبت داده شده است (۷-۱).

دیابت قندی، یکی از شایع‌ترین بیماری‌های دستگاه غدد درون ریز بدن محسوب می‌شود که با تغییرات مشخصی در متابولیسم درون سلولی در بسیاری از بافت‌ها از جمله کبد همراه است (۸). بدنبال ایجاد دیابت، میزان ترانس‌آمینازهای کبدی افزایش یافته و مورفولوژی سلول‌های کبدی هم تغییرات عمده‌ای می یابد (۱۰،۹). با توجه به عوارض متعدد و خطرناکی که بیماری قند در بافت‌های مختلف از جمله کبد افراد دیابتی بر جای می‌گذارد، لزوم بررسی راه‌های درمان، تخفیف و پیش‌گیری از آن بیشتر احساس می‌شود. در حال حاضر، با توجه به مشکلات تهیه و تزریق انسولین و داروهای کاهنده قند خون و همچنین با در نظر گرفتن عوارض جانبی این داروها، توجه محققین به سوی استفاده از داروهای گیاهی جلب گردیده است (۱۱).

آلوکسان با نام ۲، ۴، ۵ و ۶ تترااکسی پیریمیدین و با فرمول C4H4N2O2 یکی از مواد دیابت زا می‌باشد که از نظر شیمیایی هیدروفیل و ناپایدار است. سمیت اختصاصی آلوکسان برای سلول‌های بتا ناشی از دو عامل می‌باشد: جذب سریع آلوکسان توسط سلول‌های بتا، تولید انواع اکسیژن فعال (ROS) توسط سلول‌های بتا و پایین بودن میزان کاتالاز، گلوتاتیون پراکسیداز که باعث حساسیت شدید این سلول‌ها به پراکسید هیدروژن می‌گردد. مکانیسم دیگری که می‌تواند موجب تخریب سلول‌های بتا توسط آلوکسان گردد، واکنش‌های استرس اکسیداتیو، نامیده می‌شوند. این واکنش‌ها در ارتباط با اینترلوکین بتا (IL-B) انجام می‌شود. بدین صورت که رادیکال‌های آزاد اکسیژن و H2O2 حاصل از آلوکسان منجر به فعال‌سازی ژن‌های بیان‌کننده‌ی فاکتور هسته‌ای نسخه‌برداری (TNF - KB) می‌شوند. این امر خود منجر به نسخه‌برداری از ژن سنتزکننده‌ی آنزیم نیتریک‌اکساید سنتتاز می‌گردد. این مسئله موجب افزایش نیتریک اکساید گشته و سرانجام سلول‌های بتا را تخریب می‌کند و دیابتی مشابه نوع اول انسانی در رت‌ها ایجاد می‌کند (۱۲).

تاکنون مطالعه‌ای بر روی تاثیر گل گلرنگ بر فعالیت ترانس‌آمینازهای کبدی دیابتی گزارش نشده است و با توجه به استفاده از گل‌های گلرنگ در طب سنتی برای درمان دیابت، این مطالعه به منظور بررسی اثر عصاره هیدروالکلی گل گلرنگ در کاهش آسیب کبدی ناشی از دیابت انجام شد.

روش بررسی:

گل گلرنگ در شهریور ماه سال ۱۳۸۶ از اداره‌ی منابع طبیعی استان اصفهان بخش تحقیقات گیاهان دارویی تهیه گردید و سپس جنس و گونه‌ی آن توسط گروه زیست‌شناسی دانشکده علوم دانشگاه اصفهان شناسایی شد. نمونه‌ای از این گیاه در هرباریوم این دانشکده با شماره ۲۳۳۸ نگهداری می‌شود.

گل‌های گلرنگ، در سایه خشک و سپس پودر گردیدند. ۱۰۰ گرم از پودر بدست‌آمده درون ارلن یک لیتری ریخته شد و به آن الکل اتیلیک ۹۶ درصد اضافه گردید، به‌گونه‌ای که سطح پودر را بپوشاند. بعد از ۲۴ ساعت محلول صاف شد. در مرحله بعد به تفاله باقی‌مانده، الکل ۷۵ درصد اضافه و بعد از ۲۴ ساعت صاف گردید. محلول صاف شده مراحل اول و دوم مخلوط و توسط دستگاه تقطیر در خلاء در دمای ۵۰ درجه سانتیگراد و سرعت چرخش ۷۰ دور در دقیقه تا ۱/۳ حجم اولیه تغلیظ گردید. به منظور جداسازی پروتئین، چربی و کلروفیل، محلول تغلیظ شده سه بار توسط کلروفرم ۵۰ میلی‌لیتر دکانته شد. محلول بدست آمده از آخرین مرحله در اتوکلاو و دمای زیر ۵۰ درجه‌ی سانتی‌گراد و شرایط استریل خشک گردید. به این ترتیب بعد از چند روز پودر خشک عصاره آماده گردید. از هر ۱۰۰ گرم پودر گل گلرنگ، ۸ گرم پودر

جهت تهیه فایل ورد این مقاله به سایت DaneshResan.com مراجعه نمایید و عنوان مقاله را جستجو کنید
بیش از ۲ میلیون مقاله فارسی در این سایت موجود میباشد

خشک عصاره بدست‌آمد. پودر خشک شده در دمای ۴ درجه سانتی گراد نگهداری شد.

در این بررسی از ۱۸ سر موش صحرایی نر از نژاد Wistar تهیه شده از انستیتو پاستور تهران در محدوده وزنی ۲۲۰-۱۸۰ گرم استفاده گردید. موش‌های صحرایی در حیوان‌خانه‌ی گروه زیست‌شناسی دانشکده علوم دانشگاه اصفهان در دمای ۲±۲۱ درجه سانتی گراد، دوره نوری ۱۲ ساعت روشنایی و ۱۲ ساعت تاریکی و رطوبت نسبی هوا بین ۴۰ تا ۶۰ درصد نگهداری‌شده و آزادانه به آب و غذای مخصوص دسترسی داشتند. به منظور حصول حالت سازش با محیط، تمامی آزمایش‌ها پس از گذشت حداقل ۱۰ روز پس از استقرار حیوانات به انجام رسید.

در این تحقیق ۱۸ موش صحرایی به صورت تصادفی به ۳ دسته ۶ تایی تقسیم شدند. گروه ۱ (گروه کنترل غیر دیابتی): موش‌های صحرایی سالم که معادل حجم عصاره‌ی تزریقی، سرم فیزیولوژی را دریافت نمودند. این عمل به منظور یکسان نمودن شوک حاصل از تزریق انجام گرفت. گروه ۲ (گروه کنترل دیابتی): موش‌های صحرایی دیابتی که با سرم فیزیولوژی تیمار شدند و گروه ۳: موش‌های صحرایی دیابتی که ۲۰۰ میلی گرم بر کیلوگرم وزن بدن عصاره‌ی گلرنگ را به صورت محلول در سرم فیزیولوژی دریافت نمودند. تیمار حیوانات با عصاره‌ی گیاهی و سرم فیزیولوژی به صورت داخل صفاقی و روزانه یک نوبت به مدت چهار هفته بعد از دیابتی شدن انجام گرفت.

مدل تجربی دیابت قندی نوع ۱ (دیابت وابسته به انسولین) در موش‌های صحرایی نر با یک بار تزریق داخل صفاقی آلوکسان به میزان ۱۲۰ میلی‌گرم بر کیلوگرم وزن بدن ایجاد گردید. علایم دیابت شامل پرنوشی، پر ادراری و کاهش وزن پس از ۷-۶ روز آشکار گردید. برای اطمینان بیشتر از ایجاد دیابت، یک هفته پس از تزریق آلوکسان، قند خون از طریق خون‌گیری از سینوس رتروارباتال گوشه داخلی چشم اندازه‌گیری شد. از سرم فیزیولوژی به عنوان حلال آلوکسان استفاده شد. ملاک دیابتی شدن، افزایش میزان گلوکز خون بین ۳۰۰-۲۰۰ میلی گرم بر دسی لیتر است (۱۳).

از موش‌های صحرایی در سه نوبت (قبل از شروع مطالعه، پایان هفته دوم و پایان هفته ششم) خون‌گیری به عمل آمد و میزان AST و ALT تعیین گردید. خون‌گیری از طریق سینوس اوربیتال گوشه‌ی داخلی چشم موش‌های صحرایی و توسط لوله‌های مویینه انجام‌پذیرفت. ۱۶ ساعت قبل از انجام هر آزمایش مواد غذایی از دسترس حیوانات خارج گردید تا قند خون به سطح ثابت و پایدار برسد و فقط آب در اختیار موش‌های صحرایی قرارگرفت. AST و ALT با استفاده از کیت آنزیمی زیست شیمی و توسط دستگاه Automatic Analyzer 902 Hitachi اندازه‌گیری شد (۱۴). تمامی آزمایش‌ها در آزمایشگاه مرکز تحقیقات قلب و عروق اصفهان انجام شد.

پس از آخرین خونگیری در پایان هفته ششم موش‌های صحرایی بیهوش و پس از شکافتن قفسه سینه، بخشی از بافت کبد آن‌ها، خارج گردید و با محلول سرم فیزیولوژیک شسته و به منظور آبگیری و آماده شدن جهت دیگر مراحل در فرمالین ۱۰ درصد قرار داده شد. در مرحله‌ی بعدی از بافت‌ها آبگیری و سپس قالب‌گیری به‌عمل آمده و برش‌های میکروتومی تهیه و به‌روش هماتوکسیلین-ائوزین رنگ‌آمیزی گردیدند و هیستومورفولوژی کبد به منظور بررسی میزان آپوپتوز، میتوز غیر عادی، التهاب در اطراف فضای پورت، بزرگ شدن هسته و نکروز در سلول‌های کبدی مورد بررسی قرار گرفت (۱۴،۹).

برای بررسی نتایج بیوشیمیایی و هیستولوژی و مقایسه میانگین گروه‌های آزمایشی از آزمون تجزیه و تحلیل واریانس چند متغیری (MANOVA Multivariate) (آماره‌ی Wilks لامبدا) استفاده گردید.

یافته ها:

قبل از شروع مطالعه، میانگین آنزیم ALT در

Archive OF SID

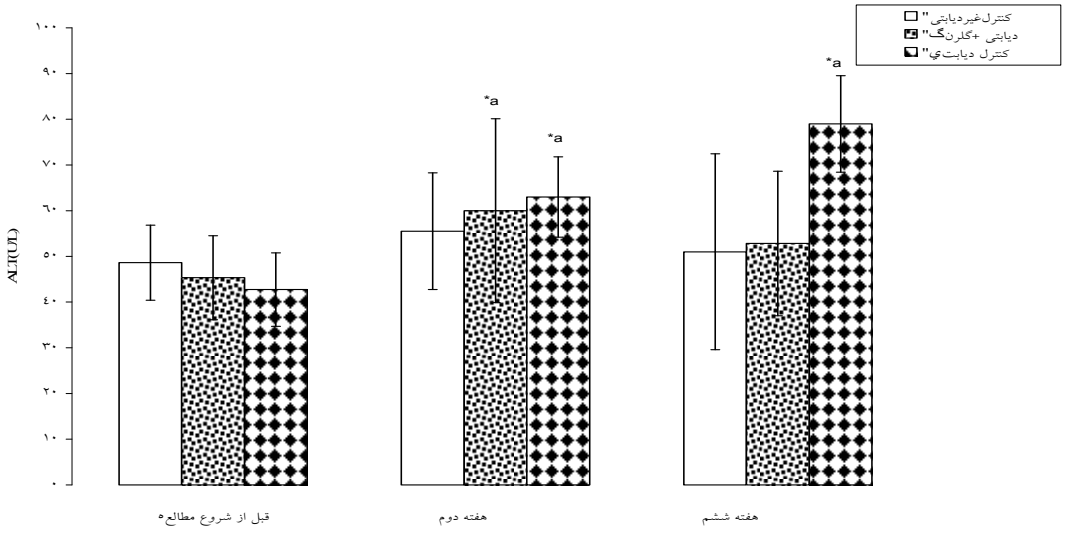

نمودار شماره ۱: اثر عصاره گلرنگ بر سطح آنزیم آلانین آمینوترانسفراز (ALT) در موش های صحرایی

ALT: *آمینوترانسفراز* *P<۰/۰۵ *نسبت به قبل از تیمار* P<۰/۰۵ *نسبت به گروه کنترل غیر دیابتی*

بین گروه‌های مورد مطالعه تفاوت معنی‌داری نداشته است. در گروه‌های کنترل دیابتی و دیابتی تحت تیمار با عصاره هیدروالکلی گل گلرنگ میزان ALT خون، افزایش معنی‌داری در پایان هفته دوم در مقایسه با گروه کنترل غیر دیابتی نشان داد (P<۰/۰۵). در پایان هفته ششم گروه کنترل دیابتی در مقایسه با سایر گروه‌ها افزایش معنی‌داری را نشان داد (P<۰/۰۵). بین گروه تیمار شده با عصاره در نوبت سوم با گروه کنترل دیابتی تفاوت معنی‌داری دیده نشد(نمودار شماره ۱).

قبل از شروع مطالعه، میانگین آنزیم AST در بین گروه‌های مورد مطالعه تفاوت معنی‌داری نداشته است. در پایان هفته دوم گروه‌های کنترل دیابتی و دیابتی تیمار شده با عصاره گل گلرنگ افزایش معنی‌داری در میزان آنزیم آسپارتات آمینو ترانسفراز در مقایسه با گروه کنترل غیر دیابتی نشان می‌داد (P<۰/۰۵). در پایان هفته ششم بین گروه کنترل دیابتی و

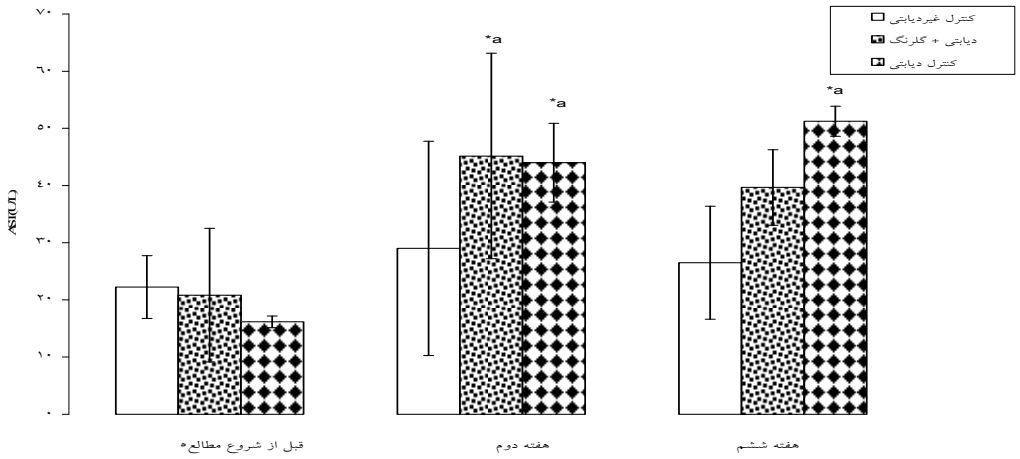

نمودار شماره ۲: اثر عصاره گلرنگ بر سطح آنزیم آسپارتات آمینوترانسفراز (AST) در موش های صحرایی

AST: *آسپارتات آمینوترانسفراز* *P<۰/۰۵ *نسبت به قبل از تیمار* P<۰/۰۵ *نسبت به گروه کنترل غیر دیابتی*

Archive OF SID

سایر گروه‌ها تفاوت معنی‌داری دیده شد (P< ۰/۰۵) ولی بین گروه دیابتی تحت تیمار عصاره در مقایسه با گروه کنترل غیر دیابتی تفاوت معنی‌داری دیده نشد (نمودار شماره ۲).

در بررسی‌های هیستومورفولوژی انجام شده روی برش‌های کبدی گروه‌های مختلف مورد مطالعه، نتایج زیر مشاهده گردید: در گروه کنترل غیر دیابتی التهاب پورت دیده نشد. در گروه دیابتی تیمار شده با عصاره هیدروالکلی گل گلرنگ التهاب خیلی خفیف پورت دیده شد. نکروز داخل لوبولی واضحی هم رویت نگردید. در گروه کنترل دیابتی التهاب در فضای پورت به طور متوسط و با نفوذ به داخل لوبول (Hepatic interphase) و همچنین سلول‌های با هسته درشت هم مشاهده گردید (تصویر شماره ۱).

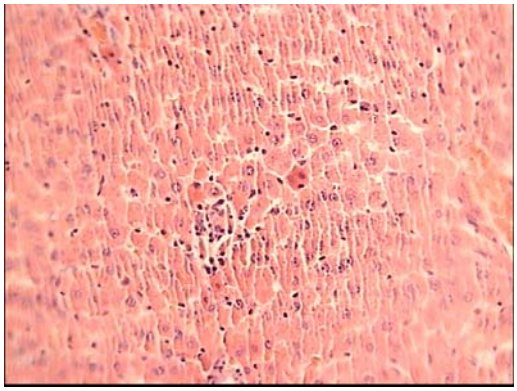

الف: گروه کنترل غیر دیابتی

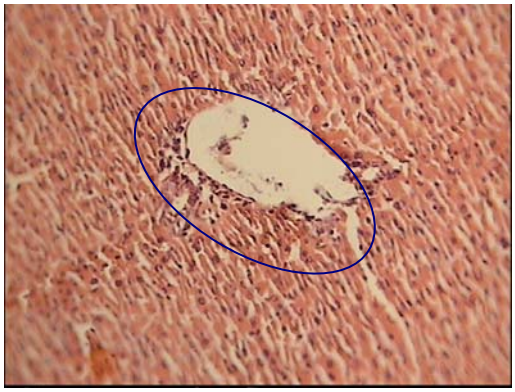

ب: گروه دیابتی تیمار شده با گل گلرنگ

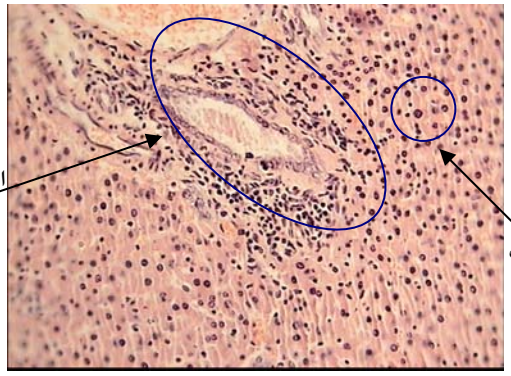

ج: گروه کنترل دیابتی

تصویر شماره ۱: بررسی سیستومورفولوژی اثر عصاره گلرنگ بر کبد در گروه های مختلف

بحث:

نتایج تحقیق حاضر نشان می‌دهد که در گروه دیابتی میزان آنزیم‌های AST و ALT سرم به صورت معنی‌داری در مقایسه با گروه کنترل غیر دیابتی افزایش یافته است. تیمار موش‌های صحرایی دیابتی شده با عصاره‌ی هیدروالکلی گل گلرنگ میزان آنزیم‌های AST و ALT سرم را به صورت معنی‌داری در مقایسه با گروه کنترل دیابتی کاهش داده است و تفاوت معنی‌داری بین گروه تیمار شده با عصاره و گروه کنترل غیر دیابتی دیده نشد. آنزیم های AST و ALT به مقدار فراوان در کبد وجود دارند. این آنزیم‌ها در ارزیابی اختلال‌های کبدی مورد استفاده قرار می گیرند. افزایش در فعالیت آنزیم‌های فوق منعکس‌کننده آسیب کبد است. بافت کبد در حیوانات دیابتی نکروزه می گردد و احتمالاً افزایش فعالیت آنزیم‌های AST و ALT در نتیجه نشت آن‌ها از سیتوزول کبدی به داخل جریان خون می‌باشد (۱۵). گل‌های گلرنگ حاوی فلاونوییدهای متعددی نظیر کوئرستین، ایزوکارتامین، ساف فلامین A و C، ساف فلور زرد A، هیدروکسی ساف فلور زرد A است. نتایج مطالعات قبلی نشان داده است که فلاونوییدها موجب کاهش قند پلاسما می‌شوند (۵،۴). Avezov و Nuraliev در سال ۱۹۹۲، اثر هیپوگلیسمی کوئرستین را در رت‌های دیابتی‌شده با آلوکسان، گزارش کرده‌اند. بر اساس نتیجه این تحقیق، کوئرستین علاوه بر قند خون، کلسترول و LDL را به صورت معنی‌داری کاهش می‌دهد فلاونوییدکوئرستین

Archive OF SID

جذب گلوکز را در روده مهار می‌کند. این عمل به طور اختصاصی بر روی ناقل گلوکز ۲ (GLUT2)صورت می‌گیرد (۱۶). احتمالاً عصاره هیدروالکلی گل گلرنگ با کاهش آسیب در سلول‌های کبدی و همچنین با کاهش گلوکز، کلسترول و تری‌گلیسرید سرم و بدنبال آن کاهش سطح لیپیدهای کبدی و جلوگیری از تشکیل کبد چرب باعث کاهش سطح آنزیم های AST و ALT در پلاسما می‌گردد.

نتیجه‌گیری:

بر طبق نتایج تحقیق حاضر عصاره‌ی هیدروالکلی گل گلرنگ به‌صورت موثری در کاهش آسیب کبدی ناشی از دیابت عمل می‌نماید، لذا می‌توان عصاره این گیاه را به عنوان یک داروی مکمل در نظر گرفت. هر چند تحقیق‌های بیوشیمایی و فارماکولوژیکی بیشتری را باید جهت استفاده از آن مد نظر قرار داد.

تشکر و قدردانی:

این پژوهش در قالب طرح شماره‌ی ۸۴۱۴۳ با حمایت مالی معاونت پژوهشی مرکز تحقیقات قلب و عروق اصفهان انجام شده است. بدین‌وسیله از معاونت پژوهشی مرکز تحقیقات قلب و عروق اصفهان، کادر محترم آزمایشگاه مرکز تحقیقات قلب و عروق اصفهان جهت انجام آزمایشات بیوشیمیایی و کادر محترم آزمایشگاه بافت‌شناسی دکتر محزونی جهت انجام آزمایشات بافت‌شناسی قدردانی می‌شود.

منابع:

1. Zargary A. [Medicinal Plants. Tehran: Tehran Univ Pub. 1992; p: 31-4.]Persian

2. Kanehira T, Takekoshi S, Nagata H, Matsuzaki K, Kambayashi Y, Osamura R, et al. A novel and potent biological antioxidant, Kinobeon A, from cell culture of safflower. Life Sci. 2003 Nov; 74(1): 87-97.

3. Liu Y, Yang J, Liu Q. Studies on chemical constituents from the flowers of *carthamus tinctorius L*. Zhong Yao Cai. 2005 Apr; 28: 288-9.

4. Sato S, Kusakari T, Suda T, Kasai T, Kumazawa T. Efficient synthesis of analogs of safflower yellow B, carthamin, and its precursor: two yellow and one red dimeric pigment in safflower petals. Carbohydrate Research. 2005, 340: 389-93.

5. Zhaoa M, Ito Y, Tu P. Isolation of a novel flavanone 6-glucoside from the flowers of *Carthamus tinctorium* (Honghua) by high-speed counter-current chromatography. J Chromatogr A. 2005; 1090: 193-6.

6. Zhu H, Wang Z, Ma C, Tian J, Fu F, Li C, et al. Neuroprotective effects of hydroxysafflor yellow a: in vivo and in vitro studies. Plant Medicine. 2003; 69(5): 429-33.

7. Cho Mu Y, Hahn TR. Purification and characterization of precarthamin decarboxylase from the Yellow petals of *carthamus tinctorius L.* Arc Biochem Biophys. 2000 Oct; 382(2): 238-44.

8. Meenakshi P, Bhuvaneshwari R, Rathi MA, Thirumoorthi L, Guravaiah DC, Jiji MJ, et al. Antidiabetic activity of ethanolic extract of zaleya decandra in alloxan-induced diabetic rats. Apple Biochem Biotechnol. 2009 Dec; (In Press).

9. Ramalingam S, Leelavinothan P. Antihyperlipidemic and antiperoxidative effect of diasulin, a polyherbal formulation in alloxan induced hyperglycemic rats. BMC Complement Alterna Med. 2005; 5(14): 1-8.

10. Szkudelski T. The mechanism of alloxan and streptozotocin action in B cells of the rat pancreas. Physiol Res. 2001; 50(6): 537-46.

Archive OF SID

11. El-Demerdash FM, Yosef A, Abou El-Naga NJ. Biochemical study on the hypoglycemic effects of onion and garlic in alloxan-induced diabetic rats. Food Chem Toxicol. 2005 Jan; 43(1): 57-63.

12. Nagappa AN, Thakurdesa PA, Venkat Rao N, Singh J. Antidiabetic activity of terminalia catappa linn fruits. J Ethnopharmaco. 2003 Sep; 88(1): 45-50.

13. Huang YH, Shi M, Zheng WD, Zhang LJ, Chen ZX, Wang XZ. Therapeutic effect of interleukin -10 on CC14-induced hepatic fibrosis in rats. World J Gastroenterol. 2006 Mar; 12(9): 1386-91.

14. Seppala lindroos A, Vehkavaara S, Hakkinen AM, Gato T, Westerbacka J, Sovijarvi A. Fat accumulation in the liver is associated with defects in insulin suppression of glucose production and serum free fatty acids independent of obesity in normal men. J Clin Endocrinol Metab. 2002 Jul; 87(7): 3023-8.

15. Vozarova B, Stefan N, Lindsay RS, Saremi A, Pratley RE, Bogardus C, et al. High alanine aminotransferase is associated with decreased hepatic insulin sensitivity and predicts the development of type 2 diabetes. Diabetes. 2002 Jun; 51(6): 1889-95.

16. Nuraliev IUN, Avezov GA. The efficacy of quercetin in alloxan diabetes. EKS Klin Farmako. 1992 Jan; 55(1): 42-4.

Archive OF SID

Journal of Shahrekord University of Medical Sciences

Received: 6/July/2009 *Accepted: 17/Sept/2009*

Effects of hydroalcoholic extract of *Carthamus tinctorius* on activity of hepatic transaminases in alloxan - induced diabetic rats

Asgary S (PhD)*[1], Rahimi P (MSc)**, Madani H (PhD)***, Mahzoni P (PhD)†, Kabiri N (MSc)**

**Associate professor , Pharmacognosist., Cardiovascular Research Center, Applied Physiology Research Center, Isfahan Univ. of Med. Sci. Isfahan, Iran, **Biology Dept., Isfahan University, Isfahan,. Iran, ***Assistant professor, Biology Dept., Isfahan University, Isfahan,. Iran, †Associate professor, Pathology Dept., Isfahan University, Isfahan, Iran.*

[1] ***Corresponding author**:*
Cardiovascular Research Center, Khoram St. Isfahan, Iran.
Tel: 0311-3359696
E-mail: s_asgari@crc.mui.ac.ir

Background and aim: Safflower (*Carthamus tinctorius L.*) flowers, mostly used for coloring and flavoring food, are attributed with anti-rheumatic and anti-diabetic effects in traditional medicine**.** The purpose of this research was to experimentally assess the effect of hydroalcoholic extract of *Carthamus tinctorius* on the level of AST and ALT in alloxan-induced diabetic rats.

Methods: In the present study, 18 male Wistar rats, of body wt. 180 – 220 g were randomly allocated into three groups with six rats per group: first group, non-diabetic rats; second group, diabetic rats; third group, diabetic rats treated with hydroalcoholic extract of *Carthamus tinctorius* (200 $mgkg^{-1}$ BW, i.p.). Rats were fasted for 16h and then fasting blood samples were collected in heparinated tubes. Sampling was performed from the orbital sinus. ANOVA was used for data analysis.

Results: Our results indicated a significant difference in AST and ALT levels in the diabetic group compared with the other groups ($P<0.05$). Histomorphological studies of the liver of these animals, demonstrated the same results.

Conclusion: Hydroalcoholic extract of *Carthamus tinctorius* can inhibit liver failure-induced by diabetes and is suggested as an antidiabetic drug. Further biochemical and pharmacological investigations should be performed to elucidate its mechanism of action in detail.

Keywords: **Alloxan monohydrate, Diabetes, *Carthamus tinctorius L*, Histomorphology, Rat**.