

## بررسی اثرات انسولین و آل - اسیداسکوریک بر میزان بروز آپوپتوز نورونی در نواحی جیروس دنداندار CA3 هیپوکامپ رتهای دیابتیک نوع ۱

دکتر شهریار احمدپور<sup>۱</sup> دکتر یوسف صادقی<sup>۲</sup> دکتر مهرنوش شیبانی فر<sup>۱</sup> دکتر حسین حقیر<sup>۳</sup>  
<sup>۱</sup> استادیار گروه تشریح، دانشگاه علوم پزشکی هرمزگان<sup>۲</sup> استاد گروه تشریح، دانشگاه علوم پزشکی شهیدبهشتی<sup>۳</sup> دانشیار گروه تشریح، دانشگاه علوم پزشکی مشهد

مجله پزشکی هرمزگان سال سیزدهم شماره چهارم زمستان ۸۸ صفحات ۲۴۵-۲۴۴

### چکیده

**مقدمه:** هدف از این تحقیق تعیین اثرات انسولین و آل - اسید اسکوریک به عنوان آنتی اکسیدان در پیشگیری از آپوپتوز نورونهای لایه گرانولار شکنج دنداندار و لایه پیرامیدال ناحیه CA3 هیپوکامپ رتهای دیابتی شده توسط استرپتوزوتوسین می باشد.

**روش کار:** در این مطالعه تجربی، دیابت نوع یک با استفاده از تک دوز داخل صفاقی استرپتوزوتوسین (60 mg/kg) در رتهای بالغ و نر نژاد ویستار ایجاد گردید. پس از گذشت ۶ هفته، رتهای دیابتی شده به صورت تصادفی به چهار گروه تقسیم شدند. پس از گذشت ۲ هفته از درمان، مغز رتها خارج گردید. تراکم عددی نورونهای TUNEL مثبت در لایه گرانولار شکنج دنداندار و لایه پیرامیدال CA3 به کمک اصل دایسکتور فیزیکی شمارش گردید. فراساختار نورونهای آسیب دیده جهت تایید نوع مرگ نورونی با استفاده از میکروسکوپ الکترونی گزاره مورد مطالعه قرار گرفت. دادهها با استفاده از نرم افزار SPSS و بکارگیری توصیفی و آنالیز واریانس مورد تجزیه و تحلیل قرار گرفتند.

**نتایج:** یافتههای ما نشان داد دیابت نوع ۱ موجب افزایش تراکم عددی نورونهای TUNEL مثبت در لایه گرانولار شکنج دنداندار و لایه پیرامیدال CA3 می گردد ( $P < 0.001$ ). فراساختار نورونهای آسیب دیده، تراکم شدید کروماتین و رادیواوپاسیته سیتوپلاسم را همراه با حفظ تمامیت غشاء هسته نشان داد تراکم عددی نورونهای TUNEL مثبت در لایه گرانولار شکنج دنداندار و لایه پیرامیدال CA3 در گروههای تحت درمان به طور معنی داری نسبت به گروه دیابتی بدون درمان کاهش یافت ( $P < 0.001$ ).

**نتیجه گیری:** به نظر می رسد درمان رتهای دیابتی با انسولین، اسید اسکوریک و یا هر دو توانست از بروز آپوپتوز در نورونهای لایه گرانولار شکنج دنداندار و لایه پیرامیدال CA3 پیشگیری کند.

**کلیدواژهها:** دیابت ملیتوس - استرپتوزوتوسین - آپوپتوز - انسولین - اسیداسکوریک

نویسنده مسئول:  
دکتر شهریار احمدپور  
دانشکده پزشکی دانشگاه علوم  
پزشکی هرمزگان  
بندرعباس - ایران  
تلفن: +۹۸ ۹۱۱۸۱۵۶۲۸۹  
پست الکترونیکی:  
Shah\_ahmadpour@hotmail.com

دریافت مقاله: ۸۸/۳/۳ اصلاح نهایی: ۸۸/۷/۲۳ پذیرش مقاله: ۸۸/۸/۹

### مقدمه:

بیماری درگیر نمی شود (۱). اما مطالعات در سالهای اخیر شواهدی را فراهم نموده اند که حکایت از اثرات کاملاً اختصاصی دیابت ملیتوس بر سیستم عصبی مرکزی دارند (۲،۳). بطور مثال دیابت با افزایش خطر سکته مغزی، افسردگی، واکنشهای فوبیک و آلزایمر همراه است، بطوری که خطر ابتلا به آلزایمر در افراد دیابتیک دو برابر جمعیت مشابه

دیابت ملیتوس یک اختلال شایع متابولیک می باشد که با عوارض متعددی مانند نفروپاتی، میوپاتی، رتینوپاتی و نوروپاتی همراه است. مدتها نوروپاتی محیطی به عنوان تنها عارضه دیابت ملیتوس بر روی سیستم عصبی شناخته می شد و عقیده بر این بود که سیستم عصبی مرکزی در این

در شکنج دنداندار و ناحیه CA3 می‌گردد. به علاوه دیابت با افزایش مس آزاد پلاسمایی و ایجاد رادیکالهای آزاد باعث تشدید پاتولوژیهای وابسته می‌شود (۲۰،۲۱).

کاهش استرس اکسیداتیو در بافت عصبی بخصوص هیپوکامپ حیوانات دیابتیک اخیراً مورد توجه محققین قرار گرفته است تا بدینوسیله از بروز آپوپتوز و آنسفالوپاتی‌های مرتبط با آن جلوگیری نمایند. در این راستا بکارگیری آنتی اکسیدان‌هایی چون اسید اسکوربیک در کاهش استرس اکسیداتیو در بافت عصبی حیوانات دیابتیک نتایج امیدوارکننده‌ای داشته است. در یک مطالعه مشخص گردید که میزان کل اسید اسکوربیک پلاسمایی در رتهای دیابتی شده با استرپتوزوتوسین کاهش می‌یابد (۲۲). مطالعات نشان داده است که مصرف اسید اسکوربیک باعث کاهش مارکرهای استرس اکسیداتیو در مغز رتهای دیابتیک نوع ۱ می‌گردد (۲۳،۲۴). همچنین در یک بررسی اثرات مشابهی را در ارتباط با کاهش استرس اکسیداتیو در بافت‌های عصبی از جمله شبکیه و هیپوکامپ موش‌های دیابتیک با استفاده از مصرف انسولین گزارش نموده‌اند (۲۵). در ارتباط با تأثیرات کنترل هیپرگلیسمی و استفاده از اسید اسکوربیک به عنوان یک آنتی اکسیدان در پیشگیری از آپوپتوز نورونی پس از یک دوره هیپرگلیسمی مزمن اطلاعات کمی در دست داریم.

تحقیق حاضر به دنبال یافتن پاسخ به این پرسش علمی است که آیا روند آپوپتوز نورونی به عنوان یکی از مهمترین علل نوروپاتی مرکزی ناشی از دیابت در نواحی شکنج دنداندار و CA3 هیپوکامپ با کنترل قندخون توسط انسولین و یا درمان با آنتی‌اکسیدانی مانند اسید اسکوربیک قابل توقف است. بنابراین با استفاده از استرپتوزوتوسین دیابت نوع ۱ القاء گردید و نرون‌های آپوپتیک با استفاده از TUNEL assay رنگ‌آمیزی شد و نتایج حاصل از TUNEL assay نیز با استفاده از روش استریولوژیک شمارش نورونی در واحد حجم گزارش گردید. تغییرات فراساختاری به منظور تأیید آپوپتوز نیز با استفاده از میکروسکوپ الکترونی گذاره مورد مطالعه قرار گرفت.

طبیعی می‌باشد (۶-۴). بررسی‌ها نشان داده است که آپوپتوز نورونی یکی از علل شناخته شده نوروپاتی‌های محیطی و مرکزی می‌باشد (۷). به عقیده کرامر و شونل پاتولوژی‌های سیستم عصبی مرکزی در دیابت با هیپرگلیسمی و فقدان انسولین در ارتباط است (۸،۹). هیپرگلیسمی ناشی از دیابت و افزایش استرس اکسیداتیو متعاقب آن منجر به تولید بیش از اندازه رادیکال‌های آزاد و گونه‌های راکتیو اکسیژن می‌گردد. بررسی‌ها در این زمینه نشان داده است که رادیکال‌های آزاد علت اصلی و عمده آپوپتوز نورونی هستند. آپوپتوز نوعی مرگ سلولی است که با فراگمنتاسیون DNA هسته سلول مشخص می‌شود که اساس تشخیص این نوع مرگ سلولی با استفاده از TUNEL assay نیز محسوب می‌گردد (۱۰-۱۲).

یکی از حساس‌ترین نواحی سیستم عصبی مرکزی نسبت به اختلالات متابولیک از جمله دیابت ملیتوس هیپوکامپ است (۱۳). هیپوکامپ قسمتی از سیستم لیمبیک است که در یادگیری، حافظه و استرس نقش محوری را ایفا می‌نماید. شکنج دنداندار (Dentate gyrus) و شاخ آمون (Cornu ammonis) دو ناحیه مهم هیپوکامپ را تشکیل می‌دهند، که در این بین شکنج دنداندار و ناحیه CA3 از شاخ آمون در پردازش صحیح اطلاعات و حافظه بسیار با اهمیت می‌باشند (۱۴،۱۵).

هیپوکامپ به دلیل توانایی پلاستیسیته نورونی بالا آسیب پذیرترین ناحیه مغزی نسبت به استرس اکسیداتیو می‌باشد (۱۶). بیسل و همکاران تغییرات الکتروفیزیولوژیک و نورواناتومیک در رتهای دیابتیک شده با استرپتوزوتوسین گزارش نمودند (۱۷). ماگارینوس و همکاران گزارش نمودند که دیابت ایجاد شده با استرپتوزوتوسین باعث ساده تر شدن درخت دندریتی و مرگ نورونی در هیپوکامپ می‌شود (۱۸).

لی و همکاران نشان دادند که دیابت نوع ۱ باعث ایجاد آپوپتوز در ناحیه CA1 هیپوکامپ رتهای ترانس ژن می‌گردد (۱۹). آراگانو و همکاران نشان دادند که دیابت از طریق افزایش استرس اکسیداتیو و فعال نمودن مسیر Nuclear-Kappa B (NF-KB) باعث آپوپتوز در هیپوکامپ می‌شود (۱۳). مطالعه دیگری نیز نشان داده است که دیابت ناشی از استرپتوزوتوسین باعث افزایش مارکرهای استرس اکسیداتیو

## روش کار:

مطالعه حاضر به صورت نیمه تجربی بر روی رتهای نر بالغ هشت هفته‌ای (متوسط وزن ۲۵۰-۳۰۰ گرم) صورت گرفت. حیوانات در طی دوره مطالعه در شرایط مناسب ۱۲ ساعت روشنایی و ۱۲ ساعت تاریکی در حیوانخانه پژوهشکده بوعلی مشهد نگهداری شدند. حیوانات دسترسی به آب کافی و پلیت خشک داشتند. از استرپتوزوتوسین (Sigma) جهت ایجاد دیابت نوع یک در حیوانات استفاده گردید. حیوانات از ساعت ۲۴ تا ۱۰ صبح روز تزریق در حالت ناشتا قرار داده شدند. استرپتوزوتوسین در سالین ۹ درصد حل و با دوز تزریقی ۶۰ میلی گرم/کیلوگرم به داخل صفاق تزریق گردید (۲۸-۲۶). در گروه شاهد سالین به تنهایی در داخل صفاق تزریق شد. روز تزریق استرپتوزوتوسین به عنوان روز صفر تحقیق در نظر گرفته شد.

پس از گذشت چهار روز از کلیه حیوانات آزمایش قند خون به عمل آمد. تمامی حیواناتی که استرپتوزوتوسین را دریافت کرده بودند قند خون ناشتا بالای ۲۵۰ میلی گرم / دسی لیتر را نشان دادند. معیار ورود برای دیابتیک بودن قند خون ناشتا بالای ۲۵۰ میلی گرم/دسی لیتر تعریف شده بود (۲۸-۲۶). حیوانات روزانه به لحاظ مصرف آب مورد بررسی قرار می‌گرفتند و مقدار مصرف آب در گروههای دیابتیک و شاهد یادداشت می‌شد.

در پایان هفته ششم رتهای دیابتیک به طور تصادفی به چهار گروه به شرح زیر تقسیم گردیدند (هر گروه شامل ۱۲ حیوان بود):

۱- گروه دیابتی تحت درمان با انسولین (D/Ins): حیواناتی که تحت درمان با انسولین زیرجلدی روزانه به مقدار ۲-۴ واحد قرار گرفتند.

۲- گروه دیابتی تحت درمان با انسولین + اسید اسکوریک (D/Ins+AA): حیواناتی که انسولین با دوز ۴-۲ واحد روزانه (زیر جلدی) به همراه اسید اسکوریک ۲۰ میلی گرم روزانه (داخل صفاقی) دریافت می‌کردند. دوز اسید اسکوریک بر اساس مطالعه اسریمانتولا و همکاران تعیین گردید (۱۰).

۳- گروه دیابتی تحت درمان با اسید اسکوریک

(D/AA): حیواناتی که فقط اسید اسکوریک به مقدار ۲۰ میلی گرم روزانه (داخل صفاقی) دریافت می‌کردند (۱۰).

۴- گروه دیابتی بدون درمان (D): حیواناتی که هیچ نوع درمانی را دریافت نمی‌کردند.

۵- گروه شاهد (CTRL): رتهایی که STZ دریافت نکرده بودند.

تزریق انسولین NPH (اکسیر، لرستان) و اسیداسکوریک (داروپخش ایران) در ساعت ۸ صبح انجام می‌گرفت و سعی گردید تزریقات در کمتر از ۳۰ ثانیه انجام شود. انسولین با دوز ۴-۲ واحد زیرجلدی در زیر پوست شکم تزریق گردید. دوز مورد استفاده به استناد مقالات موجود (۲۷،۲۸) و مطالعه آزمایشی طوری انتخاب شد که قندخون را در حد  $\leq 150$  میلی گرم / دسی لیتر نگه می‌داشت. میزان قندخون در طی دوره القاء دیابت و همچنین دوره درمان با استفاده از دستگاه گلوکومتر دیجیتالی (BIONAME, swiss made) اندازه‌گیری شد.

درمانهای فوق به مدت ۲ هفته ادامه یافت. رتهایی که قندخون آنها توسط تزریق ۴-۲ واحد انسولین زیر جلدی در روز به زیر ۱۵۰ میلی‌گرم/دسی لیتر نمی‌رسید، از مطالعه خارج می‌شدند. در گروه دیابتیک بدون درمان (D) در طی این دو هفته به جای انسولین و اسید اسکوریک از تزریق داخل صفاقی نرمال سالین استفاده شد. در پایان هفته هشتم حیوان با استفاده از کلروفورم به شیوه بیهوشی استنشاقی بیهوش و سپس قفسه سینه از ناحیه گردن تا زائده گزیفویید برش داده شد و توراکس و محتویات آن مشخص گردید و پرفیوژن به شیوه زیر انجام شد. مقدار ۲۰۰ میلی لیتر سالین ۰/۹ درصد و هپارین از طریق بطن چپ به آهستگی تزریق گردید تا خون برگشتی از دهلیز راست کاملاً صاف و زلال باشد. در ادامه مقدار ۲۰۰ میلی لیتر محلول فیکساتیو حاوی گلو تار آلدئید ۲/۵ درصد در بافر فسفات (pH=۷/۴) از طریق کانول کار گذاشته شده در بطن چپ تزریق گردید. در نهایت برشی ساژیتال از میان دو گوش تا نوک بینی حیوان ایجاد شد. استخوان در حد فاصل دو کاسه چشم با قیچی شکسته، استخوانهای پاریتال به طرف خارج باز، مغز از اتصالات زیرین جدا و خارج گردید. از ۶۰ مغز

سانتیگراد.

- شستشو ۳ بار با بافر فسفات
- اضافه کردن ۱۰۰-۵۰ میکرولیتر DAB به مدت ۵ دقیقه در دمای اتاق.
- شستشو سه بار با آب PBS.
- رنگ آمیزی زمینه با تولوئیدین بلو.
- شستشو با آب جاری سه بار.
- قرار دادن درالکل های سری شفاف سازی چسباندن لامل.

برای کنترل مثبت، مقاطع با DNaseI (۲۰-۱۰ U/ml) به مدت ۱۰ دقیقه در دمای اتاق مواجه گردید. برای کنترل منفی فقط آنزیم TdT از مخلوط راکسیون حذف گردید. تخمین تراکم عددی نورون های TUNEL مثبت در لایه گرانولار DG و لایه پیرامیدال CA3 با استفاده از دایسکتور فیزیکی:

پس از رنگ آمیزی TUNEL مقاطع به شیوه زیر برای مطالعه استریولوژیک آماده گردیدند. مرحله اول: از هر نمونه تعداد حداقل ۱۰ جفت برش متوالی (یکی به عنوان مرجع و دیگری که به فاصله ۱۰۰ μm از آن قرار داشت به عنوان برش جستجو) به روش نمونه برداری تصادفی سیستماتیک انتخاب گردید. مرحله دوم: با استفاده از اطلس کورتکس رت حدود نواحی فوق در هر مقطع تعیین گردید (۲۸) تصویر شماره ۱).

فرمول مورد استفاده در دایسکتور فیزیکی:

$$Nv = \text{تراکم عددی نورون های TUNEL مثبت}$$

$$Nv = \frac{1}{a \cdot h} \cdot \frac{\sum Q^-}{\sum P}$$

$\sum Q^-$ : مجموع نورون های TUNEL مثبت شمارش شده

$\sum P$ : مجموع تعداد قاب های شمارش شده روش

آماده سازی نمونه ها برای میکروسکوپ الکترونی گذاره:

خارج شده، ۵۰ مغز (به ازای هر گروه ۱۰ مغز) جهت مطالعه هیستولوژیک در فرمالین ۱۰ درصد قرار گرفت. ۱۰ مغز باقی مانده جهت بررسی میکروسکوپ الکترونی اختصاص یافت (به ازای هر گروه ۲ مغز). برای مطالعه میکروسکوپ الکترونی باید هیپوکامپ از درون مغز خارج می گردید.

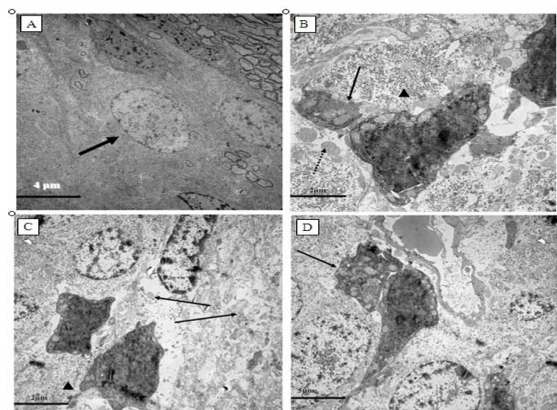
انجام TUNEL assay برای تشخیص مرگ نورونی: کلیواژ DNA ژنومیک در طی آپوپتوز باعث ایجاد قطعات DNA با وزن مولکولی پائین و قطعات تک رشته ای DNA با وزن مولکولی بالا می شود. بنابراین DNA شکسته شده را می توان با نوکلئوتیدهای تعدیل شده در یک واکنش آنزیماتیک که به انتهای OH-۳ متصل می شوند، علامت گذاری کرد و تشخیص داد. جهت رنگ آمیزی نمونه هایی که با پارافین فیکس شده و با ضخامت ۵ میکرومتر برش زده شده بودند، از روش In Situ Cell Death Detection Kit, POD ساخت شرکت Roche استفاده نمودیم که به شرح زیر می باشد:

- پارافین زدایی.
- دوبار اتانول مطلق هر کدام ۵ دقیقه.
- الکهای ۹۵ درصد، ۹۰ درصد، ۸۰ درصد و ۷۰ درصد هر کدام یک بار به مدت ۳ دقیقه.
- شستشو در بافر فسفات ۵ دقیقه.
- مواجهه بافت با پروتئیناز K به مقدار ۱۰۰ میکرولیتر از محلول ۵-۲/۵ میکروگرم/میلی لیتر به مدت ۱۵ دقیقه در دمای اتاق.
- چهار بار شستشو با آب مقطر هر کدام ۲ دقیقه.
- مواجهه بافت با هیدروژن پراکساید ۳ درصد در بافر فسفات به مدت ۵ دقیقه در دمای اتاق.
- ۲ بار شستشو در PBS هر کدام به مدت ۵ دقیقه.
- اضافه کردن ۵۰ میکرولیتر مخلوط واکنش به نمونه انکوباسیون در دمای ۳۷ درجه سانتیگراد به مدت ۶۰ دقیقه.
- سه بار شستشو با بافر فسفات.
- اضافه کردن Converter-POD به مقدار ۵۰ میکرولیتر و انکوباسیون به مدت ۳۰ دقیقه در ۳۷ درجه

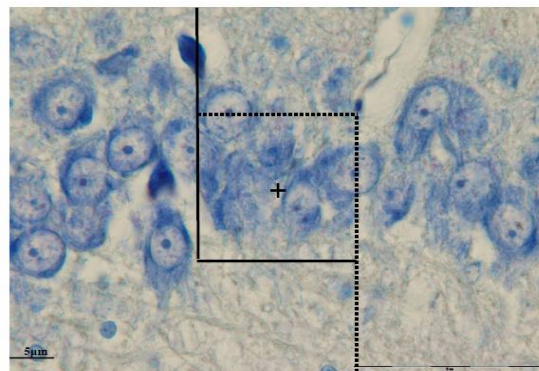
نتایج تراکم عددی نورون‌های TUNEL مثبت در لایه گرانولار شکنج دنداندار و لایه پیرامیدال CA3 نشان می‌دهد که بین گروه‌های دیابتیک بدون درمان و سایر گروه‌ها، اختلاف تراکم عددی نورون‌های TUNEL مثبت در لایه گرانولار شکنج دنداندار و لایه پیرامیدال ناحیه CA3 هیپوکامپ پشتی سمت راست معنی‌دار است ( $P < 0.001$ )، ولی بین گروه شاهد با گروه‌های دیابتیک تحت درمان با انسولین، انسولین+اسید اسکوربیک و اسید اسکوربیک اختلاف معنی‌داری مشاهده نشد (جدول شماره ۲ و ۳).

نتایج فراساختار نورون‌های آسیب دیده بر اساس یافته‌های حاصل از تصاویر میکروسکوپ الکترونی، نشان‌دهنده نورون‌های آسیب دیده (با ویژگی سلولهای آپوپتیک و نه نکروتیک) در میان سلولهای سالم است. ویژگی سلولهای آپوپتیک مشاهده شده به شرح زیر است:

۱- تغییرات هسته: نورون‌های آسیب دیده تغییرات وسیعی را در کروماتین نشان می‌دادند. این تغییرات به صورت حاشیه‌نشینی (margination)، فشرده شدن (Condensation) و توده‌ای شدن (Clumping) کروماتین بود. حاشیه‌نشینی کروماتین نمای غالب سلولهای آسیب دیده بود. همچنین غشاء هسته در اکثریت موارد حفظ شده بود (تصویر شماره ۲ A-D).



تصویر شماره ۲- تصاویر میکروسکوپ الکترونی گزاره (A) نشان‌دهنده نورون سالم و نورون‌های آپوپتیک می‌باشند (B-D). این نورون‌ها با ظاهر تیره یا الکترون‌دس، میتوکندری‌های متورم (تصویر B) بیکان گوشه چپ و پائین، اجسام آپوپتیک و چروکیدگی نورون (تصویر D پائین و چپ) قابل مشاهده می‌باشند.



تصویر شماره ۱- قلب شمارش بدون تورش، این قلب از دو ضلع مجاز (خطوط نقطه چین) و دو ضلع ممنوع (خطوط ممند) تشکیل شده است. دو نورون TUNEL مثبت (ستاره) با رنگ‌پذیری شدید مشاهده می‌شوند.

هیپوکامپ با دقت و ظرافت خارج و با برشهای کورونال به قطعات کوچکی تقسیم و در محلول فیکساتیو گلو تار آلدئید ۲/۵ درصد در دمای ۴ درجه سانتیگراد قرار داده و برای ادامه مراحل پردازش بافتی به دانشگاه علوم پزشکی شهید بهشتی منتقل شد. برای مطالعه میکروسکوپ الکترونی از هر گروه دو نمونه انتخاب و مطالعه بر روی هیپوکامپ پشتی هر دو نیمکره انجام شد.

تمامی مقادیر بر اساس میانگین  $\pm$  انحراف معیار بیان گردید. مقایسه میانگین‌های بدست آمده با استفاده از تجزیه واریانس یک طرفه انجام گرفت و برای مقایسه دو به دو میانگین‌ها از آزمون Tukey استفاده شد. مقادیر  $P < 0.05$  معنی‌دار محسوب گردید. برای محاسبات آماری نرم‌افزار SPSS مورد استفاده قرار گرفت.

## نتایج:

نتایج آزمایش قند خون در رتهای دیابتیک و تأثیر دو هفته درمان بر میزان قند خون نشان داد که اختلاف معنی‌داری بین قند خون گروه‌های مختلف وجود دارد ( $P < 0.001$ ). اختلاف معنی‌داری بین قندخون گروه دیابتیک/انسولین و دیابتیک/انسولین+اسید اسکوربیک با گروه کنترل وجود نداشت. در حالیکه قندخون دو گروه دیابتیک بدون درمان و دیابتیک/اسید اسکوربیک اختلاف معنی‌داری با سایر گروه‌های مورد و گروه شاهد نشان داد ( $P < 0.001$ ) (جدول شماره ۱).

## ۲- تغییرات سایر ارگانلها:

میتوکندری: در بعضی از نورون‌های آسیب دیده میتوکندری‌های متورم و پراکنده مشاهده گردید که نمای قبرستان میتوکندری (mitochondrial cemetery) را ایجاد می‌نمایند. تغییرات میتوکندریایی بیشتر در نورون‌های آسیب دیده تیره مشاهده شد (تصویر شماره ۲ B). سیتوپلاسم: به لحاظ دانسیته سیتوپلاسم، نورون‌های در حال دژنراسیون با

حاشیه نشینی مختصر، اختلافی با نورون‌های طبیعی نداشتند؛ در حالی که در نورون‌های با clumping شدید کروماتین، سیتوپلاسم دانسیته شدید را نشان می‌داد (تصویر شماره ۲ B-D). دبریدمان‌های سلولی و همچنین دژنراسیون آکسونی به همراه جدا شدن نورون‌های از اطراف قابل توجه بود (تصویر شماره ۲ B-D).

## جدول شماره ۱- میزان قندخون در پایان هفته هشتم (دو هفته پس از شروع درمان) بر حسب mg/dl

Mean ± SD	۱۲	۱۱	۱۰	۹	۸	۷	۶	۵	۴	۳	۲	۱	نمونه گروه
۱۰۱±۶/۳۱	۹۰	۱۰۶	۱۰۸	۱۱۰	۱۰۰	۹۸	۹۶	۱۰۰	۱۱۰	۱۰۰	۹۸	۹۵	CTRL
* ۱۱۴/۵۰±۱۵/۰۳	۱۰۰	۹۰	۹۸	۱۴۰	۱۲۵	۱۲۰	۱۳۰	۱۰۰	۱۱۶	۱۲۵	۱۲۰	۱۱۰	D/Ins
* ۱۱۸/۰۸±۱۱/۵۳	۱۳۰	۱۲۵	۱۳۰	۹۵	۱۱۶	۱۲۵	۱۳۰	۱۰۰	۱۱۶	۱۲۰	۱۱۰	۱۲۰	D/Ins+AA
* ۴۸۷/۵۰±۸۳/۳۵	۴۹۰	۵۵۰	۶۱۰	۵۰۰	۵۷۰	۵۶۰	۴۰۰	۳۷۰	۳۹۰	۴۰۰	۵۶۰	۴۵۰	D/AA
* ۵۶۷/۹۲±۴۵/۲۰	۶۰۰	۵۹۰	۵۹۰	۵۰۰	۵۸۰	۴۹۵	۴۹۰	۵۷۰	۶۰۰	۶۱۰	۵۹۰	۶۰۰	D

CTRL: گروه شاهد، D/Ins: گروه دیابتی تحت درمان با انسولین، D/Ins+AA: گروه دیابتی تحت درمان با انسولین و اسید اسکوربیک، D/AA: گروه دیابتی تحت درمان با اسیداسکوربیک، D: گروه دیابتی بدون درمان

جدول شماره ۲- تراکم عددی نورون‌های TUNEL مثبت در لایه گرانولار شکنج دنداندار بر حسب mm<sup>3</sup>

Mean ± SD	۵	۴	۳	۲	۱	نمونه گروه
۹۴۵±۱۰۶/۳۶	۸۰۰	۸۷۰	۱۰۱۵	۱۰۵۵	۹۸۵	CTRL
۱۰۷۳/۸۰±۱۵۳/۶۸	۱۰۸۵	۱۰۶۹	۸۸۵	۱۰۲۰	۱۲۱۰	D/Ins
۱۱۰۷±۱۷۳/۸۰	۱۰۰۵	۹۶۵	۱۱۸۰	۱۰۰۵	۱۲۸۰	D/Ins+AA
۱۱۱۹±۲۱۹/۷۲	۹۴۰	۱۱۰۰	۱۴۸۰	۱۱۳۰	۹۴۵	D/AA
* ۹۶۱/۴۸۰±۳۲۶/۶۲	۶۴۵۰	۱۰۰۵۰	۱۴۸۵۰	۹۳۲۰	۷۴۰۰	D

CTRL: گروه شاهد، D/Ins: گروه دیابتی تحت درمان با انسولین، D/Ins+AA: گروه دیابتی تحت درمان با انسولین و اسید اسکوربیک، D/AA: گروه دیابتی تحت درمان با اسیداسکوربیک، D: گروه دیابتی بدون درمان

جدول شماره ۳- تراکم عددی نورون‌های TUNEL مثبت در لایه پیرامیدال ناحیه CA3 بر حسب mm<sup>3</sup>

Mean ± SD	۵	۴	۳	۲	۱	نمونه گروه
۶۱۳/۴۰±۲۳۰/۲۱	۹۵۰	۵۴۰	۷۴۲	۴۱۵	۴۲۰	CTRL
۶۱۶±۱۵۹/۴۲	۸۰۰	۳۸۵	۵۴۵	۶۴۰	۷۱۰	D/Ins
۷۰۰/۴۰±۲۷۲/۲۱	۷۴۰	۷۹۲	۴۹۵	۳۹۰	۱۰۸۵	D/Ins+AA
۷۹۸/۴۰±۱۳۷/۰۵	۶۶۱	۶۴۵	۸۷۳	۹۵۰	۸۶۳	D/AA
* ۱۸۰۵۵/۶۰±۳۸۴۲/۱۱	۱۸۰۰۸	۱۷۶۸۰	۲۳۱۵۶	۱۹۰۳۰	۱۲۴۰۴	D

CTRL: گروه شاهد، D/Ins: گروه دیابتی تحت درمان با انسولین، D/Ins+AA: گروه دیابتی تحت درمان با انسولین و اسید اسکوربیک، D/AA: گروه دیابتی تحت درمان با اسیداسکوربیک، D: گروه دیابتی بدون درمان

**بحث و نتیجه‌گیری:**

نتایج این مطالعه نشان داد که دیابت ایجاد شده با استرپتوزوتوسین در مدت ۸ هفته باعث تشدید روند آپوپتوزیس نورونی در لایه‌های پیرامیدال CA3 و گرانولار شکنج دنداندار هیپوکامپ رت‌های دیابتی می‌گردد ( $P < 0.001$ ). نتایج ما از این جهت قابل توجه هستند که تعداد نورون‌های آپوپتیک را در واحد حجم با استفاده از روش دایسکتور گزارش نمودیم. در گزارشات قبل شمارش در واحد سطح صورت گرفته بود که دارای خطای بالا می‌باشد و نمی‌تواند مبنای قضاوت صحیح قرار گیرد. مطالعه فراساختاری با میکروسکوپ الکترونی انتقالی نیز مرگ نورونی از نوع آپوپتوز را تأیید نمود. لی و همکاران در مطالعه خود، بروز آپوپتوز نورونی را در هیپوکامپ رت‌های ترانس ژن دیابتی نوع یک گزارش نمودند (۱۹). ماگارینوس و همکاران مرگ نورونی را در نواحی CA3 و سلولهای گرانولار شکنج دنداندار هیپوکامپ رت‌های دیابتی شده با استرپتوزوتوسین پس از گذشت ۲۱ روز گزارش نموده‌اند (۱۸). همچنین ژو و همکاران توانستند مرگ نورونی از نوع آپوپتوز را در نواحی شکنج دنداندار و CA3 هیپوکامپ رت‌های دیابتی شده با استرپتوزوتوسین پس از گذشت چهار هفته با استفاده از میکروسکوپ الکترونی گزاره نشان دهند (۲۹). یافته‌های ما نیز همسو با نتایج ایشان می‌باشد و بعلاوه ما از روش TUNEL در کنار روش میکروسکوپ الکترونی گزاره برای تأیید یافته‌ها استفاده نمودیم. کنترل قندخون رت‌های دیابتی با انسولین و نیز درمان با اسیداسکوربیک و ترکیب این دو درمان با هم (اسیداسکوربیک + انسولین) توانست به طور مؤثری از پیشرفت آسیب نورونی در نواحی مذکور پیشگیری نماید، به طوری که تراکم عددی نورون‌های TUNEL مثبت در این سه گروه با گروه شاهد تفاوت معنی‌داری نداشت. مدینا و همکاران نیز نتایج مشابهی در ارتباط با نقش اسید اسکوربیک در پیشگیری از آپوپتوز نورون‌های قشر مغز در محیط کشت حاوی هیپروژن پراکساید گزارش نمودند (۳۰). نتایج تحقیق حاضر نشان‌دهنده نقش اسید اسکوربیک در محافظت و پیشگیری از آسیب‌های نورونی می‌باشد. هیپرگلیسمی و افزایش استرس

اکسیداتیو به عنوان مهمترین علت عوارض عصبی دیابت نوع یک شناخته شده‌اند (۱۲). همچنین مطالعات نشان داده است که دیابت نوع یک باعث افزایش استرس اکسیداتیو در هیپوکامپ می‌گردد (۲۰، ۳۱). افزایش استرس اکسیداتیو و رادیکال‌های آزاد از یک طرف با هجوم به غشاء سلول عصبی و از طرف دیگر با تغییر در نفوذپذیری غشاء میتوکندری زمینه مرگ نورونی را فراهم می‌آورند (۳۲). اسید اسکوربیک با خنثی‌سازی رادیکال‌های آزاد از انتشار فاز آبی آنها به فاز چربی و نهایتاً صدمه به غشاء سلولی جلوگیری می‌نماید (۳۳). یافته‌های ما همچنین نشان داد که استفاده از اسید اسکوربیک حتی پس از گذشت ۶ هفته از دیابت نوع یک می‌تواند پیشرفت مرگ نورونی را در شکنج دنداندار و ناحیه CA3 رت‌های دیابتیک متوقف سازد.

مقایسه نتایج تراکم عددی نورون‌های آپوپتیک در گروه دیابتی تحت درمان با اسید اسکوربیک و گروه دیابتیک بدون درمان نشان داد که علیرغم هیپرگلیسمی در هر دو گروه، اسید اسکوربیک توانسته است اثرات سوء هیپرگلیسمی بر نورون‌های لایه گرانولار شکنج دنداندار و نورون‌های لایه پیرامیدال ناحیه CA3 هیپوکامپ را مهار نماید. نتیجه بدست آمده در گروه دیابتی تحت درمان با اسید اسکوربیک به نوعی می‌تواند گویای این نکته باشد که مرگ نورونی در نورون‌های مذکور احتمالاً می‌تواند ناشی از افزایش فعالیت استرس اکسیداتیو و رادیکال‌های آزاد باشد. نتایج در گروه دیابتی تحت درمان با انسولین نیز نشان داد که کنترل قند خون توسط انسولین توانسته است تراکم عددی نورون‌های آسیب دیده در لایه‌های گرانولار شکنج دنداندار و پیرامیدال CA3 را نسبت به گروه دیابتی بدون درمان به طور معنی‌داری کاهش دهد. در این رابطه ریزک و همکاران نشان دادند که استفاده از انسولین قبل از ایجاد ایسکمی در شریان مغزی میانی رت‌های دیابتی شده با استرپتوزوتوسین می‌تواند از آپوپتوز نورون‌های کورتکس تا حد قابل ملاحظه‌ای پیشگیری نماید (۲۷). گو و همکاران نیز گزارش نمودند که انسولین می‌تواند از آپوپتوز نورون‌های گانگلیون‌های عصبی در رت‌های دیابتی شده توسط استرپتوزوتوسین جلوگیری کند (۷).

اثرات آنتی‌آپوپتیک انسولین در بافت‌های غیرعصبی نیز

داد که تغییر فراساختاری عمده در هسته نورون اتفاق می‌افتد، بطوری که سه ویژگی عمده آپوپتوز شامل فشردگی (Condensation)، حاشیه‌نشینی (Margination) و توده‌ای شدن (Clumping) کروماتین در هسته نورون‌های آسیب دیده مشاهده گردید. علاوه بر آن حفظ تمامیت غشاء هسته نیز دلیل دیگری بر وجود آپوپتوز و رد نکروز در نورون‌های آسیب دیده بود (۳۸). در ارتباط با مورفولوژی تغییرات هسته در نورون‌های آپوپتیک، یاردیم‌گلو و همکاران نیز تغییرات آپوپتیک در هسته نورون‌های پیرامیدال هیپوکامپ را در مدل اپی‌لپسی ناشی از PTZ به صورت چروکیدگی جسم سلولی و کروماتین فشرده گزارش نمودند (۳۹). یافته‌های ما نیز نشان داد که نورون‌های آسیب دیده دچار تغییرات هسته به صورت تراکم، فشردگی و حاشیه‌نشینی کروماتین شده‌اند، در حالیکه تغییرات سیتوپلاسمی واضحی قابل رؤیت نبوده است که می‌تواند نشانگر مراحل اولیه آپوپتوز باشد. فرآیند آپوپتوز با تغییرات تدریجی کروماتین آغاز و به طرف فشردگی و اضمحلال پیش می‌رود. به طوری که در مراحل اولیه تغییرات پاتولوژیک منحصر به هسته سلول بوده و به صورت حاشیه‌نشینی کروماتین تظاهر می‌یابد. سپس این تغییرات به صورت تیره‌گی سیتوپلاسم ظاهر می‌شود و در نهایت دبریدهای سلولی حاوی ارگانل‌ها یا کروماتین می‌تواند مشاهده گردد (۴۰). ما توانستیم طیف تغییرات وسیع فراساختاری را در نورون‌های آسیب دیده نشان دهیم که همگی مؤید مرگ سلولی از نوع آپوپتوز می‌باشند. با توجه به روند تدریجی آپوپتوز فرم‌های بینابینی نیز ممکن است دیده شود، به طوری که فقط تغییرات مختصر کروماتین در هسته نیز می‌تواند نشان‌دهنده مراحل اولیه مرگ آپوپتیک باشد. از این حیث تغییرات هسته مهمترین و بهترین ملاک تشخیص نورون‌های آپوپتیک است، هر چند که در بعضی موارد تغییرات میتوکندری نیز دیده شده است اما این تغییرات چندان قابل اعتماد نیستند (۴۰). در تحقیق حاضر وجود میتوکندری‌های متورم به وفور در سیتوپلاسم نورون‌های آسیب دیده مشاهده گردید. احتمالاً تغییرات میتوکندریایی مانند تورم میتوکندری‌ها می‌تواند ناشی از آسیب سلولی بوده و بیانگر شروع فرآیند آپوپتوز از چرخه میتوکندریایی باشد

گزارش شده است (۳۴). مورائیک و همکاران در مطالعه‌ای بر روی موش‌های دیابتی شده با آلوکسان گزارش نمودند که مصرف انسولین به مدت دو هفته می‌تواند فعالیت مارکرهای اکسیداتیو را در حد نرمال حفظ نماید (۲۵). نتایج تحقیق حاضر و مطالعات فوق بر نقش انسولین در محافظت نورونی تأکید دارند. انسولین دارای اثرات گسسترده‌ای شامل کنترل قندخون، نورومدولاتوری و آنتی‌آپوپتیک است (۳۵). نسبت دادن نتایج بدست آمده در این مطالعه به یکی از اثرات انسولین غیرممکن و غیرمنطقی است. انسولین نه تنها با کنترل قند خون بلکه همچنین از طریق مسیرهای متعدد پیام‌رسانی و همچنین افزایش بیان ژن‌های آنتی‌آپوپتیک و حفظ تمامیت غشاء میتوکندری در برابر رادیکال‌های آزاد اثرات آنتی‌آپوپتیک و حفاظتی خود را اعمال می‌نماید (۳۶). نتایج ما نیز نشان داد که روند آپوپتوز نورونی یا به اصطلاح جامع تر انسفالوپاتی اولیه دیابتی ایجاد شده در لایه گرانولار شکنج دندان‌های لایه پیرامیدال ناحیه CA3 هیپوکامپ با استفاده از انسولین قابل توقف است. روی هم رفته نتایج ما پیشنهاد می‌کند که آسیب نورونی در هیپوکامپ رت‌های دیابتی شده با استرپتوزوتوسین در فاصله هفته‌های ششم تا هشتم به شدت افزایش می‌یابد و استفاده از اسید اسکوربیک و یا انسولین با دوز درمانی در طی این دو هفته می‌تواند روند آسیب نورونی را در هیپوکامپ متوقف سازد. اکوچی و ژو بر این عقیده‌اند که آسیب نورونی در مغز رت‌های دیابتی از جمله در هیپوکامپ از نوع آپوپتوز است (۱۱،۱۲،۲۹). ولی برخی از صاحب‌نظران این آسیب نورونی را از نوع نکروز می‌دانند (۱۸). گرچه روش TUNEL به اعتقاد بسیاری از محققین یک روش اختصاصی جهت تعیین آپوپتوز می‌باشد ولی برخی از پژوهشگران معتقدند هیچ روشی به اندازه بررسی فراساختاری هسته و سیتوپلاسم جهت تشخیص و افتراق آپوپتوز از نکروز اختصاصی نیست (۳۶،۳۷). نتایج حاصل از مطالعه میکروسکوپ الکترونی در این تحقیق نشان داد که مرگ نورونی در هیپوکامپ رت‌های دیابتی شده توسط استرپتوزوتوسین از نوع آپوپتوز می‌باشد. یافته‌های ما در این بخش به نوعی مکمل نتایج رنگ‌آمیزی به شیوه TUNEL بود. نتایج بررسی نورون‌های آسیب دیده نشان



**سپاسگزاری:**

تحقیق حاضر با حمایت مالی معاونت پژوهشی دانشگاه علوم پزشکی مشهد (کد ۸۵۰۰۲) انجام گرفت. بدینوسیله از مساعدت بی‌دریغ پروفسور شکیبایی از دانشگاه مونیخ کمال تشکر را دارم.

که از طریق عواملی همچون رادیکال‌های آزاد فعال می‌گردد. به طور خلاصه می‌توان گفت به دنبال هیپرگلیسمی ناشی از دیابت نوع یک ایجاد شده توسط استرپتوزوتوسین، آسیب نورونی به شکل آپوتوز بروز می‌نماید و درمان با انسولین و اسید اسکوربیک به تنهایی یا به شکل ترکیب می‌تواند از پیشرفت آسیب نورونی در هیپوکامپ رتهای دیابتیک جلوگیری نماید.

**References****منابع**

1. Sima AA, Kamiya H, Li ZG. Insulin, C-peptide, hyperglycemia, and central nervous system complications in diabetes. *Eur J Pharmacol.* 2004;490:187-97.
2. Kamijo M, Cherian PV, Sima AA. The preventive effect of aldose reductase inhibition on diabetic optic neuropathy in the BB/W-rat. *Diabetologia.* 1993;36:893-8.
3. Mooradian AD. Central nervous system complications of diabetes mellitus-a perspective from the blood-brain barrier. *Brain Res Brain Res Rev.* 1997;23:210-8.
4. Pozzessere G, Valle E, de Crignis S, Cordischi VM, Fattapposta F, Rizzo PA, et al. Abnormalities of cognitive functions in IDDM revealed by P300 event-related potential analysis. Comparison with short-latency evoked potentials and psychometric tests. *Diabetes.* 1991;40:952-8.
5. Gispen WH, Biessels GJ. Cognition and synaptic plasticity in diabetes mellitus. *Trends Neurosci.* 2000;23:542-9.
6. Ott A, Stolk RP, van Harskamp F, Pols HA, Hofman A, Breteler MM. Diabetes mellitus and the risk of dementia: The Rotterdam Study. *Neurology.* 1999;53:1937-42.
7. Guo C, Quobadari A, Shangguan Y, Hong S, Wiley JW. Diabetic autonomic neuropathy: evidence for apoptosis in situ in the rat. *Neurogastroenterol Motil.* 2004;16:335-45.
8. Kramer L, Fasching P, Madl C, Schneider B, Damjancic P, Waldhäusl W, et al. Previous episodes of hypoglycemic coma are not associated with permanent cognitive brain dysfunction in IDDM patients on intensive insulin treatment. *Diabetes.* 1998;47:1909-14.
9. Schoenle EJ, Schoenle D, Molinari L, Largo RH. Impaired intellectual development in children with type1 diabetes: association with HbA1C, age at diagnosis and sex. *Diabetologia.* 2002;45:108-14.
10. Sreemantula S, Kilari EK, Vardhan VA, Jaladi R. Influence of antioxidant (L- ascorbic acid) on tolbutamide induced hypoglycaemia/antihyperglycaemia in normal and diabetic rats. *BMC Endocr Disord.* 2005;5:2.
11. Okouchi M, Ekshyyan O, Maracine M, Aw TY. Neuronal apoptosis in neurodegeneration. *Antioxid Redox Signal.* 2007;9:1059-96.
12. Okouchi M, Okayama N, Aw TY. Differential susceptibility of naive and differentiated PC-12 cells to methylglyoxal-induced apoptosis: influence of cellular redox. *Curr Neurovasc Res.* 2005;2:13-22.
13. Aragno M, Mastrocola R, Brignardello E, Catalano M, Robino G, Manti R, et al. Dehydroepiandrosterone modulates nuclear factor-kappaB activation in hippocampus of diabetic rats. *Endocrinology.* 2002;143:3250-8.
14. Lobnig BM, Krömeke O, Optenhostert-Porst C, Wolf OT. Hippocampal volume and cognitive performance in long-standing Type 1 diabetic patients without macrovascular complications. *Diabet Med.* 2006;23:32-9.
15. Small SA, Chawla MK, Buonocore M, Rapp PR, Barnes CA. Imaging correlates of brain function in monkeys and rats isolates a hippocampal subregion differentially vulnerable to aging. *Proc Natl Acad Sci U S A.* 2004;101:7181-6.

16. Saravia FE, Revsin Y, Gonzalez Deniselle MC, Gonzalez SL, Roig P, Lima A. Increased astrocyte reactivity in the hippocampus of murine models of type 1 diabetes: the nonobese diabetic (NOD) and streptozotocin-treated mice. *Brain Res.* 2002;957:345-53.
17. Biessels GJ, Kamal A, Urban IJ, Spruijt BM, Erkelens DW, Gispen WH. Water maze learning and hippocampal synaptic plasticity in streptozotocin-diabetic rats: effects of insulin treatment. *Brain Res.* 1998;800:125-35.
18. Magariños AM, McEwen BS. Experimental diabetes in rats causes hippocampal dendritic and synaptic reorganization and increased glucocorticoid reactivity to stress. *Proc Natl Acad Sci U S A.* 2000;97:11056-61.
19. Li ZG, Zhang W, Grunberger G, Sima AA. Hippocampal neuronal apoptosis in type 1 diabetes. *Brain Res.* 2002;946:221-31.
20. Grillo CA, Piroli GG, Wood GE, Reznikov LR, McEwen BS, Reagan LP. Immunocytochemical analysis of synaptic proteins provides new insights into diabetes-mediated plasticity in the rat hippocampus. *Neuroscience.* 2005;136:477-86.
21. Uriu-Adams JY, Rucker RB, Commisso JF, Keen CL. Diabetes and dietary copper alter <sup>67</sup>Cu metabolism and oxidant defense in the rat. *J Nutr Biochem.* 2005;16:312-20.
22. Ting HH, Timimi FK, Boles KS, Creager SJ, Ganz P, Creager MA. Vitamin C improves endothelium-dependent vasodilation in patients with non-insulin-dependent diabetes mellitus. *J Clin Invest.* 1996;97:22-8.
23. Aksoy N, Vural H, Sabuncu T, Aksoy S. Effects of melatonin on oxidative-antioxidative status of tissues in streptozotocin-induced diabetic rats. *Cell Biochem Funct.* 2003;21:121-5.
24. Ozkan Y, Yilmaz O, Oztürk AI, Erşan Y. Effects of triple antioxidant combination (vitamin E, vitamin C and alpha-lipoic acid) with insulin on lipid and cholesterol levels and fatty acid composition of brain tissue in experimental diabetic and non-diabetic rats. *Cell Biol Int.* 2005;29:754-60.
25. Muriach M, Bosch-Morell F, Alexander G, Blomhoff R, Barcia J, Arnal E, et al. Lutein effect on retina and hippocampus of diabetic mice. *Free Radic Biol Med.* 2006;41:979-84.
26. Devendra D, Liu E, Eisenbarth GS. Type 1 diabetes: recent developments. *BMJ.* 2004;328:750-4.
27. Rizk NN, Rafols JA, Dunbar JC. Cerebral ischemia-induced apoptosis and necrosis in normal and diabetic rats: effects of insulin and C-peptide. *Brain Res.* 2006;1096:204-12.
28. Zilles K. The cortex of the rat. a stereotaxic atlas. Berlin:Springer;1985.
29. Zhou J, Wang L, Ling S, Zhang X. Expression changes of growth-associated protein-43 (GAP-43) and mitogen-activated protein kinase phosphatase-1 (MKP-1) and in hippocampus of streptozotocin-induced diabetic cognitive impairment rats. *Exp Neurol.* 2007;206:201-8.
30. Medina S, Martínez M, Hernanz A. Antioxidants inhibit the human cortical neuron apoptosis induced by hydrogen peroxide, tumor necrosis factor alpha, dopamine and beta-amyloid peptide 1-42. *Free Radic Res.* 2002;36:1179-84.
31. Huang TJ, Price SA, Chilton L, Calcutt NA, Tomlinson DR, Verkhatsky A, et al. Insulin prevents depolarization of the mitochondrial inner membrane in sensory neurons of type 1 diabetic rats in the presence of sustained hyperglycemia. *Diabetes.* 2003;52:2129-36.
32. Bertrand F, Desbois-Mouthon C, Cadoret A, Prunier C, Robin H, Capeau J, et al. Insulin antiapoptotic signaling involves insulin activation of the nuclear factor kappaB-dependent survival genes encoding tumor necrosis factor receptor-associated factor 2 and manganese-superoxide dismutase. *J Biol Chem.* 1999;274:30596-602.
33. al-Zuhair H, Mohamed HE. Vitamin C attenuation of the development of type I diabetes mellitus by interferon-alpha. *Pharmacol Res.* 1998;38:59-64.
34. Schulingkamp RJ, Pagano TC, Hung D, Raffa RB. Insulin receptors and insulin action in the brain: review and clinical implications. *Neurosci Biobehav Rev.* 2000;24:855-72.
35. Gould E, Beylin A, Tanapat P, Reeves A, Shors TJ. Learning enhances adult neurogenesis in the hippocampal formation. *Nat Neurosci.* 1999;2:260-5.

36. Chinopoulos C, Adam-Vizi V. Calcium, mitochondria and oxidative stress in neuronal pathology. Novel aspects of an enduring theme. *FEBS J.* 2006;273:433-50.
37. Sloviter RS, Dean E, Neubort S. Electron microscopic analysis of adrenalectomy-induced hippocampal granule cell degeneration in the rat: apoptosis in the adult central nervous system. *J Comp Neurol.* 1993;330:337-51.
38. Nagańska E, Matyja E. Ultrastructural characteristics of necrotic and apoptotic mode of neuronal cell death in a model of anoxia in vitro. *Folia Neuropathol.* 2001;39:129-39.
39. Yardinglu M, Ilbay G, Kokturk S, Onar F D, Shahin D, Alkan F, et al. Light and electron microscopy examination in rat brain following PTZ-induced Epileptic seizures. *Journal of Applied Biological Sciences.* 2007;1:97-106.
40. Bonfoco E, Krainc D, Ankarcrona M, Nicotera P, Lipton SA. Apoptosis and necrosis: two distinct events induced, respectively, by mild and intense insults with N-methyl-D-aspartate or nitric oxide/superoxide in cortical cell cultures. *Proc Natl Acad Sci USA.* 1995;92:7162-6.

## Effect of insulin and L-ascorbic acid on rate of neuronal apoptosis in dentate gyrus and CA3 region of hippocampus in type 1 diabetic rats

S.H. Ahmadpour, PhD<sup>1</sup>   Y. Sadeghi, PhD<sup>2</sup>   M. Sheibanifar, PhD<sup>1</sup>   H. Haghiri, PhD<sup>3</sup>

Assistant Professor Department of Anatomy<sup>1</sup>, Hormozgan University of Medical Sciences, Bandar Abbas, Iran. Professor Department of Anatomy<sup>2</sup>, Shaheed Beheshti University of Medical Sciences, Tehran, Iran. Associate Professor Department of Anatomy<sup>3</sup>, Mashhad University of Medical Sciences, Mashhad, Iran.

(Received 24 May, 2009   Accepted 31 Oct, 2009)

### ABSTRACT

**Introduction:** The aim of this study was to determine the effects of Insulin and L-ascorbic acid on prevention of neuronal in granular layer of dentate gyrus and pyramidal layer of CA3 of hippocampus in streptozotocin-Induced diabetic rats.

**Methods:** In this experimental study, diabetes type 1 was included by a single intraperitoneal injection of streptozotocin (STZ) (60mg/kg) in male adult wistar rats. After six weeks, STZ-injected rats were divided randomly into four groups as follow: (1) treated with Insulin (2) treated with Insulin + ascorbic acid (3) treated with ascorbic acid, and (4) untreated diabetic. After two weeks the brains were removed. Numerical density of TUNEL positive neurons in granular layer of the dentate gyrus and pyramidal layer were counted. Ultra structure of the injured neurons was studied.

**Results:** Our findings showed diabetes type 1 caused Increased numerical density of TUNEL positive neurons in the dentate gyrus, pyramidal layer of CA3. Ultra structure showed server chromatin condensation, cytoplasmic radio-opacity and preserved nuclear membrane integrity indicative of apoptosis. In treated diabetic groups with Insulin, Insulin + ascorbic acid and ascorbic acid, numerical density of TUNEL positive neurons in the granular layer of the dentate gyrus and pyramidal layer of CA3 were lower than those of untreated group ( $P < 0.001$ ).

**Conclusion:** It seems that, treatment of diabetic rats with insulin, ascorbic acid and combined treatment could prevent neuronal apoptosis.

**Key words:** Diabetes Mellitus – Streptozocin – Apoptosis – Insulin – Ascorbic Acid

*Correspondence:*

S.H. Ahmadpour, PhD.  
Medical School, Hormozgan  
University of Medical  
Sciences.

Bandar Abbas, Iran  
Tel: +98 912 3253897

Email:

Shh\_ahmadpour@hotmail.com