

مقاله پژوهشی

مجله دانشگاه علوم پزشکی رفسنجان

دوره ششم، شماره سوم، پاییز ۱۳۸۶، ۲۰۴-۲۰۱

ارزش تشخیصی آسپیراسیون با سوزن نازک در توده‌های قابل لمس پستان

دکتر فرشته کمانی^۱، دکتر محمود حسین زاده ملکی^۲، دکتر فرزانه رحیمی^۳، مهندس ناصر ولایی^۴

دریافت مقاله: ۸۵/۹/۲۲ ارسال مقاله به نویسنده جهت اصلاح: ۸۶/۱/۲۵ دریافت اصلاحیه از نویسنده: ۸۶/۳/۳۱ پذیرش مقاله: ۸۶/۴/۲۵

چکیده

زمینه و هدف: نظر به شیوع توده‌های قابل لمس پستان و عوارض شناخته شده تشخیص دیر هنگام و گزارشات متفاوتی که از قدرت FNA (Fine Needle Aspiration) نسبت به روش استاندارد و پاتولوژی بیوپسی باز وجود دارد، به منظور تعیین قدرت FNA نسبت به پاتولوژی در تشخیص توده‌های قابل لمس پستان، این تحقیق انجام شد.

مواد و روش‌ها: تحقیق به روش بررسی آزمون تشخیصی انجام گرفت. ۷۵ بیمار مراجعه کننده به بیمارستان آیت ا... طالقانی با شکایت توده پستان قابل لمس در سال‌های ۱۳۸۳-۱۳۸۲، تحت بررسی قرار گرفتند. بعد از تمیز کردن پوست با الکل و گرفتن توده بین انگشت شست و سبابه با سرسوزن شماره ۲۵-۲۲ و سرنگ ۱۰ سی‌سی وارد توده شده و ساکشن ممتد با ۴ تا ۵ بار تغییر محل سوزن در توده صورت می‌گرفت. سپس ساکشن قطع شده، نمونه به دست آمده روی لام پاشیده شده و پس از فیکس کردن با الکل ۹۶٪ به بخش پاتولوژی ارسال می‌گردید. در صورتی که توده کیستیک بود و به صورت کامل تخلیه می‌گردید از مطالعه حذف می‌شد. FNA توسط سیتوپاتولوژیست بر اساس آخرین تقسیم‌بندی سیتوپاتولوژی توده‌های پستان به گروه C۱ نمونه ناکافی، C۲ نمونه خوش‌خیم، C۳ نمونه به نفع خوش‌خیم، C۴ نمونه به نفع بدخیم و C۵ بدخیم تقسیم‌بندی می‌شد (C۳ و C۴ گروه indeterminate). سپس با توجه به جواب پاتولوژی بیوپسی باز (استاندارد طلایی) میزان حساسیت، ویژگی، ارزش پیش‌بینی مثبت و منفی و کارایی کلی FNA در تشخیص بدخیمی توده‌های قابل لمس پستان تعیین می‌گردید.

یافته‌ها: میانگین سن بیماران 44 ± 10 سال با حداقل سن ۲۰ سال و حداکثر سن ۷۵ سال بود. ۴ مورد به علت کیستیک بودن توده از مطالعه خارج شدند، در ۱۱ مورد (۱۴/۷٪) FNAها نمونه ناکافی بود، ۹ مورد (۱۵٪) در گروه indeterminate قرار گرفتند. ۴۳/۳٪ خوش‌خیم و ۴۱/۷٪ بدخیم بودند که همگی با پاتولوژی بیوپسی باز تطابقت داشت و میزان ارزش پیش‌بینی مثبت و ارزش پیش‌بینی منفی ۱۰۰٪ به دست آمد.

نتیجه‌گیری: به نظر می‌رسد FNA یک روش مناسب بررسی تشخیص بدخیمی توده قابل لمس پستان باشد و لذا بکارگیری آن توصیه می‌شود.

واژه‌های کلیدی: FNA، توده قابل لمس پستان، سیتوپاتولوژی

مقدمه

پستان در طول زندگی به پزشک مراجعه می‌کند. اکثر بیماری‌های پستان خوش‌خیم هستند (۸۰-۹۰٪). روش‌های تشخیص بافتی در توده‌های قابل لمس پستان شامل FNA،

بیماری‌های پستان از شایع‌ترین علل مراجعه به پزشکان می‌باشد به طوری که از هر دو خانم یک نفر به علت بیماری

۱- استادیار گروه آموزشی جراحی عمومی، دانشگاه علوم پزشکی شهید بهشتی

۲- (نویسنده مسئول) استادیار گروه آموزشی جراحی عمومی، دانشگاه علوم پزشکی رفسنجان

تلفن: ۰۳۹۱-۸۲۲۰۰۱۱، فاکس: ۰۳۹۱-۸۲۲۰۰۲۲، پست الکترونیکی: mahmoodhossienzadeh@yahoo.com

۳- استاد گروه آموزشی پاتولوژی، دانشگاه علوم پزشکی شهید بهشتی

۴- عضو هیأت علمی گروه آموزشی اپیدمیولوژی، دانشگاه علوم پزشکی شهید بهشتی

از انجام بیوپسی باز تحت آسپیراسیون با سوزن نازک قرار گرفتند. با توجه به حساسیت ۹۰٪ و دقت ۷۰/۰٪ و حدود اطمینان ۹۵٪ حجم نمونه ۷۱ نفر تخمین زده شد. آن دسته از بیمارانی که با این روش تشخیص کیست پستان در آنها محرز می‌شد و توده کاملاً محو می‌شد از مطالعه خارج می‌شدند. بعد از تمیز کردن پوست با الکل و گرفتن ضایعه بین انگشت شست و سبابه، سوزن وارد ضایعه شده و آسپیراسیون انجام می‌شد و در حالی که نوک سوزن داخل ضایعه مختصری جابجا می‌شد، ۴ تا ۵ بار آسپیره می‌گردید و سپس آسپیراسیون قطع شده و سوزن خارج می‌گشت محتویات سرنگ روی ۲ تا ۴ لام تخلیه شده و پس از فیکس کردن با الکل ۹۶ درجه همراه با فرم شماره ۱ به بخش پاتولوژی ارسال می‌گردید. لام‌های تهیه شده از FNA توسط پاتولوژیست بر اساس آخرین طبقه‌بندی سیتوپاتولوژی پستان به صورت ذیل گزارش می‌شد: C۱ نمونه ناکافی - C۲ خوش‌خیم - C۳ به نفع خوش‌خیم - C۴ به نفع بدخیم - C۵ بدخیم و در فرم اطلاعاتی شماره ۱ ثبت می‌گردید.

ضمناً تمام بیماران تحت عمل جراحی بیوپسی باز قرار می‌گرفتند و نتایج پاتولوژیک نمونه بیوپسی باز در فرم شماره ۲ ثبت می‌گردید. داده‌های فرم‌های اطلاعاتی ۱ و ۲ طبقه‌بندی و استخراج شده و میزان حساسیت، ویژگی، ارزش پیش‌بینی مثبت و منفی آن نسبت به استاندارد پاتولوژی تعیین گردید.

نتایج

در طول مدت بررسی ۷۵ بیمار با توده پستان قابل لمس به بیمارستان آیت ... طالقانی مراجعه نمودند که بیماران در سنین 44 ± 10 سال بوده حداقل ۲۰ سال تا حداکثر ۷۵ سال سن داشتند. اندازه توده در بررسی بالینی $6/8 \pm 3/2$ سانتی‌متر و از حداقل ۱ تا حداکثر ۳۵ سانتی‌متر بود. در ۴ مورد (۵/۳٪) از کل بیماران توده پستان کیستیک بود که با آسپیراسیون کاملاً تخلیه شد و از مطالعه خارج گردید. در ۱۱ مورد (۱۴/۷٪) از کل بیماران FNA به عمل آمده سلول کافی جهت بررسی پاتولوژیک به دست نیامد (C۱) و در نتیجه تحقیق روی تعداد ۶۰ بیمار انجام گرفت. نتیجه سیتوپاتولوژی افراد مورد بررسی در نمودار ۱ ارایه گردیده و نشان می‌دهد که

excisional و core needle open incisional بیوپسی می‌باشد [۱]. FNA بتدریج به یک روش روتین در تشخیص توده‌های پستان تبدیل می‌شود.

این روش قادر به افتراق توده‌های cystic از solid می‌باشد ولی باید توجه داشت که انجام آن قبل از ماموگرافی سبب ایجاد هماتوم کوچک و اختلال در تفسیر نتایج ماموگرافی می‌گردد. با استفاده روتین از این روش تشخیصی در بسیاری موارد از بیوپسی‌های غیر ضروری می‌توان اجتناب نمود [۲].

این روش اولین بار توسط ELLIS & MARTIN به کار گرفته شده و در سال ۱۹۳۰ گزارش گردید [۳]. این روش به صورت فزاینده‌ای جایگزین OPEN BIOPSY در تشخیص توده‌های قابل لمس پستان می‌شود [۱]. در اکثر مطالعات میزان مثبت کاذب در تشخیص بدخیمی به وسیله FNA، ۱ تا ۲٪ است [۴-۱]. FNA بیوپسی یک روش با تهاجم کم و هزینه ناچیز است ولی با میزان منفی کاذب بالای در مقایسه با OPEN BIOPSY همراه است به طوری که در یک گزارش ارزش پیش‌بینی منفی آن ۸۶٪ [۳] و گزارش دیگری ۹۱٪ [۴] اعلام شده است. حساسیت این روش در گزارش ۹۱/۷٪ [۶] بوده است. از نظر به دست نیامدن نمونه‌های کافی توسط FNA در مطالعه‌ای ۲۸٪ [۴] و در مطالعه دیگری ۱۱/۹٪ [۹] گزارش شده است. با توجه به تحقیقات در پیشینه تحقیق و جایگزینی پیشرونده FNA به جای بیوپسی باز در تشخیص توده‌های قابل لمس پستان و به منظور تعیین قدرت FNA نسبت به پاتولوژی در تشخیص توده‌های قابل لمس پستان، این تحقیق روی افراد مراجعه کننده با شکایت توده قابل لمس پستان در بیمارستان آیت ... طالقانی تهران از فروردین ماه ۸۲ لغایت دی ماه ۸۳ انجام گرفت.

مواد و روش‌ها

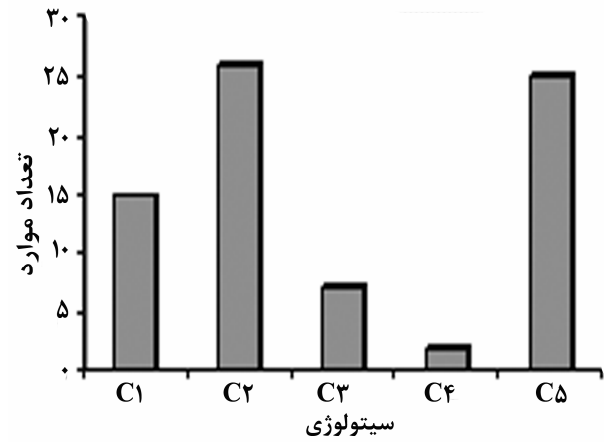
نوع مطالعه اعتبارسنجی آزمون‌های تشخیصی است. جمعیت مورد مطالعه کلیه بیماران هستند که به علت توده پستانی قابل لمس به بیمارستان طالقانی مراجعه نموده‌اند. روش نمونه‌گیری به صورت غیر احتمالی متوالی بوده است. نمونه مورد بررسی شامل ۷۵ بیمار بود که با شکایت توده پستانی قابل لمس به بیمارستان طالقانی مراجعه نموده و قبل

بحث

تحقیق نشان داده که میزان حساسیت، ویژگی، ارزش پیش‌بینی منفی، ارزش پیش‌بینی مثبت و کارایی کلی FNA در تشخیص توده پستان قابل لمس همگی ۱۰۰٪ است. در تحقیق Reshma ariga و همکاران که روی ۲۳۱ بیمار زیر سن ۴۰ سال با توده قابل لمس پستان صورت گرفته است FNA حساسیت، ویژگی، ارزش پیش‌بینی منفی و ارزش پیش‌بینی مثبت ۹۹٪ داشته است [۳]. که تأیید کننده نتایج به دست آمده در مطالعه حاضر است. در تحقیق Andrew saxe و همکاران روی ۳۵۱ بیمار با توده پستان قابل لمس، FNA ارزش پیش‌بینی مثبت ۹۸٪ و ارزش پیش‌بینی منفی ۹۱٪ داشته است [۴]. در تحقیق John Vetto و همکاران روی ۴۶ توده پستان قابل لمس، FNA ارزش پیش‌بینی منفی و حساسیت ۹۵٪ داشته است [۵].

در تحقیق Jung SH و Kang Np که روی ۱۰۶ بیمار با توده قابل لمس پستان به عمل آمده، FNA حساسیت ۹۱٪، ویژگی ۹۶٪ و کارایی ۹۳٪ داشته است [۶]. در تحقیق Wollberg WH و همکاران روی ۴۶۴ بیمار با توده قابل لمس پستان، FNA حساسیت ۹۸٪، ویژگی ۹۴٪ و ارزش پیش‌بینی مثبت ۹۲٪ داشته است [۷] و در تحقیق Wollberg و همکاران که روی ۵۶۹ بیمار با توده قابل لمس پستان، صورت گرفته است، FNA ارزش پیش‌بینی مثبت ۹۷٪ و کارایی کلی ۱۰۰٪ داشته است [۸] و بالاخره در تحقیق Kanchanabat و همکاران روی ۶۰ بیمار با توده قابل لمس پستان، FNA ارزش پیش‌بینی مثبت ۱۰۰٪ داشته است [۹]. یافته‌های مطالعات مختلف تقریباً با یافته‌های مطالعه حاضر مشابهت داشته و نشان می‌دهد FNA در توده‌های قابل لمس پستان در صورتی که با روش صحیح و با حضور سیتوپاتولوژیست ماهر انجام شود روش قابل قبولی می‌باشد. علت این که انجام FNA در توده‌های قابل لمس پستان در ایران چندان رایج نشده است شاید عدم مهارت کافی فرد نمونه‌گیر، عدم دسترسی به سیتوپاتولوژیست با تجربه و وجود درصد بالای نمونه ناکافی در FNAهای به عمل آمده باشد.

شایع‌ترین جواب سیتوپاتولوژی C۲ به تعداد ۲۶ مورد (۴۳/۳٪) و بعد C۵ به تعداد ۲۵ مورد (۴۱/۷٪) است. کم‌ترین جواب C۴ به تعداد ۲ مورد ۳/۳٪ بود.



نمودار ۱- توزیع ۷۱ توده پستان بر حسب سیتوپاتولوژی بیماری C1 نمونه ناکافی C2، خوش خیم C3، شواهدی دال بر بدخیمی ندارد، C4 شواهد مشکوک به بدخیمی دارد، C5 بدخیم

نتیجه بیوپسی باز ۲۷ مورد (۴۵٪) بدخیم و ۳۳ مورد (۵۵٪) خوش خیم بوده است. ۹ مورد سیتوپاتولوژی FNA که C۳ و C۴ گزارش شده در گروه indeterminate قرار گرفته است. توزیع نمونه‌های مورد بررسی بر حسب تشخیص بدخیمی و به تفکیک روش‌ها در جدول ۱ ارایه شده است و نشان می‌دهد که میزان حساسیت، اختصاصیت، ارزش پیش‌بینی مثبت، ارزش پیش‌بینی منفی و کارایی کلی FNA در تشخیص توده بدخیم پستان ۱۰۰٪ بوده است.

ضمناً از ۷ گزارش سیتوپاتولوژی C۳ (به نفع خوش خیم) در پاتولوژی بیوپسی باز همه موارد خوش خیم گزارش شده و ۲ مورد که در سیتوپاتولوژی C۴ (به نفع بدخیمی) گزارش شده است در پاتولوژی بیوپسی باز بدخیم بوده است. یا به تعبیر دیگر مواردی از FNA که در گروه indeterminate قرار گرفته نیز با پاتولوژی هماهنگ بوده است.

جدول ۱- توزیع نمونه‌ها بر حسب تشخیص توده قابل لمس پستان به تفکیک روش‌های تشخیص

نتایج پاتولوژی			نتایج FNA
کل	منفی	مثبت	
۲۵	۰	۲۵	مثبت (تعداد)
۲۶	۲۶	۰	منفی (تعداد)
۵۱	۲۶	۲۵	کل (تعداد)

توده‌های قابل لمس پستان توانسته‌اند میزان FNA با نمونه ناکافی را به ۲۰٪ برسانند. کتاب *Diagnostic cytopathology* Winiferd gray ۲۰۰۳ موارد FNA ناکافی کمتر از ۲۵٪ را قابل قبول دانسته است [۱۳].

نتیجه‌گیری

در این مطالعه میزان FNA با نمونه ناکافی ۱۴٪ بوده است که احتمالاً علت آن به کارگیری سرنگ مناسب، تهیه ۲-۴ FNA، افزایش تجربه نمونه‌گیری و بهره‌گیری از سیتوپاتولوژیست با تجربه می‌باشد. در مطالعه حاضر سیتوپاتولوژی (C۳-C۴) indeterminate با پاتولوژی بیوپسی باز هماهنگی کامل داشت ولی توصیه می‌شود افرادی که FNA با جواب indeterminate دارند حتماً کاندید انجام بیوپسی باز شوند. در یک جمع‌بندی به نظر می‌رسد که FNA یک روش مقرون به صرفه، کم عارضه و قابل اطمینان در بررسی توده قابل لمس پستان است.

در تحقیق Rashma ariga و همکاران که روی ۹۲۳ بیمار با توده قابل لمس پستان در سن بالای ۴۰ سال انجام شد، FNA حساسیت ۹۸٪، ویژگی ۹۷٪ ارزش پیش‌بینی مثبت ۸۶٪ و ارزش پیش‌بینی منفی ۹۹٪ داشته است [۳]. مطالعه حاضر نشان داد که در ۱۴٪ از FNA‌های به عمل آمده نمونه ناکافی بوده است. در پیشینه تحقیق نیز مطالعه Andrew saxe و همکاران که روی ۳۵۱ بیمار صورت گرفت، ۲۸٪ [۴] FNA‌ها نمونه ناکافی داشتند. در تحقیق Kanchanabat و همکاران که روی ۶۰ بیمار به عمل آمد در ۱۱/۹٪ [۹] FNA نمونه ناکافی داشت. در تحقیقات به طور کلی علل نا کافی بودن نمونه را در FNA شامل موارد ذیل دانسته‌اند: عدم تجربه فرد نمونه‌گیر، (۱-۴-۱۰) کوچک بودن سایز توده قابل لمس پستان، [۱،۱۱] استفاده از سرنگ نامناسب [۱۲-۱۱، ۲] و تهیه تعداد ۲ تا ۴ FNA از توده. در یک تحقیق با آموزش نمونه‌گیری تهیه ۲-۴ FNA در

References

- [1] Souba WW, Fink MP, Jurkovich GJ, Kaiser LR, Pearce WH, Pemberton JH. ACS Surgery principle & practice. WebMD Inc. 2004; pp: 125-90.
- [2] Townsend CM, Beauchamp RD, Evers BM, Mattox KL. Sabiston textbook of surgery the biological basis of modern surgical practice 17th ed. Elsevier-Sunders. 2004; pp: 876-7.
- [3] Ariga R, Bloom K, Reddy VB, Kluskens L, Francescatti D, Dowlat K, et al. Fine-needle aspiration of clinically suspicious palpable breast masses with histopathologic correlation. *Am J Surg*, 2002; 184(5): 410-3.
- [4] Saxe A, Phillips E, Orfanou P, Husain M. Role of sample adequacy in fine needle aspiration biopsy of palpable breast lesions. *Am J Surg*, 2001; 182(4): 369-71.
- [5] Vetto J, Pommier R, Schmidt W, Wachtel M, DuBois P, Jones M, et al. Use of the "triple test" for palpable breast lesions yields high diagnostic accuracy and cost savings. *Am J Surg*, 1995; 169(5): 519-22.
- [6] Jung SH, Kang NP. The diagnostic value of fine needle aspiration cytology of the breast mass. *J Korean Breast Cancer Soc*, 1998; 1(2): 170-6.
- [7] Wolberg WH, Tanner MA, Loh WY. Fine-needle aspiration for breast mass diagnosis. *Arch Surg*, 1989; 24(7): 814-8.
- [8] Wolberg WH, Street WN, Heisey DM, Mangasarian OL. Computerized breast cancer diagnosis and prognosis from fine-needle aspiration. *Arch Surg*, 1995; 130(5): 511-6.
- [9] Kanchanabat B, Kanchanapitak P, Thanapongsathorn W, Manomaiphobon A. Fine-needle aspiration cytology for diagnosis and management of palpable breast mass. *Aust N Z J Surg*, 2000; 70(11): 791-4.
- [10] Brunicaardi FC, Andersen KD, Billiar TR, Dunn DL, Hunter JG, Pollock RE. Schwartzs Principles of Surgery 8th ed. McGraw-Hill companies, Inc. 2005; p: 477.
- [11] Susan J, Pacinda Ibrahim R. Fine needle aspiration of the breast masses. *J Adolescent Health*, 1998; 23: 3-6.
- [12] Wu M, Burstein DE. Fine needle aspiration. *Cancer Invest*, 2004; 22(4): 620-8.
- [13] Winiferd G. Diagnostic cytopathology Winiferd gray second edition cherrill living stone. 2003; pp: 248-50.