

تأثیر کلینیکی و رادیوگرافیک آلدروونات سدیم در پریدونتیت متوسط مزمن

دکتر نیلوفر جنابیان*#، دکتر سينا حقانی فر**، دکتر علی اکبر مقدم نیا***، دکتر نیلوفر حسن نیا****

* استادیار گروه پریدودانتیکس دانشکده دندانپزشکی دانشگاه علوم پزشکی بابل

** استادیار گروه رادیولوژی دهان، فک و صورت دانشکده دندانپزشکی دانشگاه علوم پزشکی بابل

*** استاد گروه فارماکولوژی دانشکده پزشکی دانشگاه علوم پزشکی بابل

**** دندانپزشک

تاریخ ارائه مقاله: ۸۸/۲/۲۷ - تاریخ پذیرش: ۸۸/۸/۱۷

The Clinical and Radiographic Effects of Sodium Alendronate in Moderate Chronic Periodontitis

Niloofer Jenabian*#, Sina Haghanifar**, AliAkbar Moghaddamnia***, Niloofer Hassannia****

* Assistant Professor, Dept of Periodontics, Dental School, Babol University of Medical Sciences, Babol, Iran.

** Assistant Professor, Dept of Maxillofacial Radiology, Dental School, Babol University of Medical Sciences, Babol, Iran.

*** Professor, Dept of Pharmacology, Medical School, Babol University of Medical Sciences, Babol, Iran.

**** Dentist

Received: 17 May 2009; Accepted: 8 November 2009

Introduction: Periodontal disease is a chronic inflammatory condition characterized by loss of connective tissue attachment and alveolar bone. The prevention of bone loss may be enhanced by modulating the host response. So, methods which are able to change the host response can be used as adjunction in treatment of periodontitis. One of the medicaments used for this purpose is sodium alendronate (ALN). The aim of this study was to evaluate the effect of alendronate on alveolar bone loss in treatment of periodontitis

Materials & Methods: In this double blind clinical trial, 22 patients (11 female, 11 male) with moderate periodontitis and average age of 35-50 were selected and divided into two groups. Group I received one capsule of sodium alendronate once a week for 6 months. Group II received placebo during the study period. All the patients received phase I treatment. In order to evaluate alveolar bone height, a periapical radiograph was taken in parallel method at first visit and after 6 months, in the same position. The radiographs were obtained from mandibular second premolar and first molar area and were evaluated with adobe photoshop CS version. The periodontal parameters of the same area (probing pocket depth, clinical attachment level) were measured in initial visit and after 6 months. Data were analysed using Independent Sample *t*-test, Paired *t*-test and Mann-Whitney U test.

Results: Probing pocket depth in groups I and II showed significant reduction after 6 months ($P=0.043, 0.003$ respectively), but clinical attachment level decreased significantly only in group I ($P=0.013$). Alveolar bone height did not show significant differences in both groups after 6 months ($P>0.05$).

Conclusion: Using sodium alendronate for six months was more effective than scaling and root planning (SRP) alone, but this effect was not significant.

Key words: Periodontitis, alveolar bone loss, sodium alendronate, periapical radiography.

Corresponding Author: n.jenabian@mubabol.ac.ir

J Mash Dent Sch 2010; 33(4): 285-90.

چکیده

مقدمه: بیماری پریدونتال یک وضعیت التهابی مزمن می باشد که با از دست رفتن اتصالات بافت همبند و استخوان آلوئول مشخص می شود. تحقیقات نشان داده اند که با تعدیل پاسخ میزبان می توان مانع از پیشرفت تحلیل استخوان شد. لذا روش هایی که قابلیت انجام این امر را داشته باشند می توانند بعنوان یک روش کمکی برای درمان پریدونتیت بکار روند. یکی از داروهای مورد استفاده در این خصوص، آلدروونات

مولف مسؤول، آدرس: بابل، دانشکده دندانپزشکی، گروه پریدودانتیکس، تلفن: ۰۹۱۱۱۵۲۱۴۶۰، ۰۱۱۱-۲۲۹۱۴۰۸-۹

E-mail: n.jenabian@mubabol.ac.ir

سدیم می باشد. این مطالعه به هدف تعیین اثر آندرونت بر روی تحلیل استخوان آلوئل در درمان بیماری پریدنتال، انجام شد.

مواد و روش ها: در این مطالعه کارآزمایی بالینی دو سوکور، ۲۲ بیمار مبتلا به پریدنتیت متوسط مزمن، (۱۱ مرد و ۱۱ زن)، با دامنه سنی ۳۵ تا ۵۰ سال، به دو گروه تقسیم شدند. گروه اول یک کپسول آندرونت، هفته ای یکبار، به مدت ۶ ماه دریافت نموده و گروه دوم، در طول دوره مطالعه Placebo دریافت کرد. برای تمام بیماران، فاز I درمان انجام شد. جهت بررسی ارتفاع استخوان، از هر بیمار، یک رادیوگرافی پری آپیکال به روش موازی در ابتدای مطالعه و رادیوگرافی پری آپیکال دوم با شرایط یکسان در پایان ۶ ماه گرفته شد. رادیوگرافی ها از ناحیه دندان های پره مولر دوم و مولر اول فک پائین تهیه شد. سپس رادیوگرافی ها توسط نرم افزار Adobe Photoshop CS Version اسکن و مقایسه شدند. اندازه گیری های پریدنتال (عمق پاکت و سطح چسبندگی) از ناحیه دندان های پره مولر دوم و مولر اول فک پائین، برای همه بیماران در ملاقات اول و ۶ ماه بعد انجام شد. اطلاعات جمع آوری شده با آزمون های آماری Paired t-test, Independent Sample t-test, Mann-Withney U test، تحت آنالیز آماری قرار گرفتند.

یافته ها: پس از ۶ ماه میانگین عمق پاکت در هر دو گروه، بطور معنی داری کاهش یافته بود ($P=0/003$ و $0/043$). سطح چسبندگی فقط در گروه تجربی بطور معنی داری کاهش یافته بود ($P=0/013$). تغییرات ارتفاع استخوان آلوئل نیز پس از ۶ ماه در هیچ یک از دو گروه معنی دار نبود.

نتیجه گیری: استفاده از آندرونت بر روی پارامترهای مورد بررسی نسبت به Scaling & Root planning (SRP) به تنهایی موثرتر بوده ولی میزان تاثیر ناچیز بود.

واژه های کلیدی: پریدنتیت، تحلیل استخوان آلوئل، آندرونت سدیم، رادیوگرافی پری آپیکال.
مجله دانشکده دندانپزشکی مشهد / سال ۱۳۸۸ دوره ۳۳ / شماره ۴: ۹۰-۲۸۵.

مقدمه

پریدنتیت بیماری التهابی بافت های حمایت کننده دندان می باشد که توسط میکروارگانیسم های خاص و یا گروهی از میکروارگانیسم های خاص ایجاد می گردد و با تخریب لیگامان پریدنتال و استخوان آلوئل به همراه تشکیل پاکت، تحلیل لثه و یا هر دو مشخص می شود. این بیماری معمولاً همراه با تشکیل پاکت و تغییرات در دانستیه و استخوان آلوئل مجاور می باشد. پریدنتیت مزمن، شایع ترین فرم این بیماریست که بیشتر در بالغین شایع بوده ولی در کودکان هم دیده می شود. پریدنتیت مزمن همراه با جرم و پلاک بوده و معمولاً سرعت پیشرفت بیماری کند تا متوسط می باشد، البته دوره های تخریبی با سرعت بیشتر نیز دیده می شود.^(۱) جلوگیری از تحلیل استخوان توسط تنظیم کردن پاسخ میزبان به باکتری شاید روش کمی مفیدی در درمان پریدنتیت باشد. آندرونت سدیم مهارکننده قوی تحلیل استخوان است که

به طور موثری برای کنترل استئولیز و درمان استئوپروز استفاده می شود و اثر مثبت بر روی دانستیه استخوان دارد. این دارو از فعالیت استئوکلاست ها در بیماری های استئولیتیک جلوگیری می کند.^(۲) براساس یافته های Mitsuta و همکارانش در سال ۲۰۰۲، بیس فسفونات ها بصورت قوی از عملکرد استئوکلاست ها توسط مهار کردن آنزیم های لیزوزومال H+AT pase تیروزین فسفاتاز جلوگیری می کنند. همچنین تجویز موضعی بیس فسفاتات ها بصورت قابل توجهی از تحلیل استخوان آلوئل جلوگیری می کند.^(۳) بر اساس یافته های Rocha و همکارانش مصرف سیستمیک آندرونت سدیم، دانستیه استخوان را از طریق کاهش فعالیت استئوکلاست ها و افزایش فعالیت استئوبلاست ها افزایش می دهد.^(۴) براساس مطالعه EL-Shinawi و همکاران مصرف آندرونت سدیم به مدت شش ماه تاثیر بارزی در دانستیه استخوان داشته اما در پارامترهای کلینیکی مثل عمق پاکت، سطح

دارای خونریزی باشد. بعد از تکمیل رضایت‌نامه کتبی توسط بیماران، عمق پاکت و سطح چسبندگی (CAL) Clinical attachment level برای هر بیمار بر روی دندان‌های پرمولر دوم و مولر اول فک پایین اندازه‌گیری شد، سپس بیماران با استفاده از دستگاه اولتراسونیک جویا و سر قلم و کورت‌های گریسی Hu-friedy طی ۲ الی ۳ جلسه تحت جرمگیری و Root planing قرار گرفتند. به تمام بیماران آموزش بهداشت داده شد که شامل مسواک زدن به روش Bass و استفاده از نخ دندان بود و خواسته شد روزانه ۳ بار مسواک زده و ۲ بار از نخ دندان استفاده کنند. سپس بیماران به طور تصادفی به دو گروه مورد و شاهد تقسیم شدند. بیماران دریافت‌کننده دارو (گروه مورد) هفته‌ای یک بار، یک کپسول ۷۰ میلی‌گرمی آلندرونات سدیم و بیماران گروه شاهد هفته‌ای یک بار یک کپسول مشابه پلاسبو به مدت ۶ ماه دریافت نمودند. برای اندازه‌گیری ارتفاع استخوان آلوئول از هر بیمار در بدو امر یک رادیوگرافی پری آپیکال به روش موازی و توسط فیلم‌نگهدار از ناحیه دندان‌های پرمولر دوم و مولر اول فک پایین گرفته شد. دستگاه رادیوگرافی مورد استفاده Planmeca مدل Perestyle، Helsinki-Finland بود. جهت ثابت ماندن وضعیت فیلم‌نگهدار در دهان، جهت انجام رادیوگرافی پری آپیکال ثانویه در ۶ ماه بعد، با استفاده از اکریل Duraly که بر روی قسمت Bite فیلم‌نگهدار گذاشته شد، رابطه فکی بیمار بر روی فیلم‌نگهدار ثبت گردید. ۶ ماه بعد دقیقاً در همان وضعیت قبلی بیمار در فیلم‌نگهدار جاگذاری شده و رادیوگرافی پری آپیکال از ناحیه مورد نظر گرفته شد. رادیوگرافی‌ها توسط متخصص رادیولوژی فک خوانده شد. ۶ ماه بعد از مصرف دارو، عمق پاکت و CAL مجدداً در دندان‌های پرمولر دوم و مولر اول فک پایین اندازه‌گیری و ثبت گردید. برای تعیین اختلاف ارتفاع استخوان آلوئول، کلیشه‌ها تحت شرایط یکسان ظهور ثبوت شده و اسکن شدند و سپس توسط Adobe photoshop CS بصورت

چسبندگی و ایندکس لثه ای تاثیر چندانی نداشته است.^(۵) Meneze و همکاران پس از ایجاد پرئودنتیت تجربی در موش‌ها نشان دادند که آلندرونات سدیم مانع از تحلیل استخوان آلوئول شده و تاثیر ضدالتهاب و ضدباکتریال هم داشته و اثر آن بستگی به میزان مصرف دارد (dose dependent).^(۶) Lane و همکاران هم در مطالعه‌ای به این نتیجه رسیدند که بیس فسفونات‌ها می‌توانند شرایط پرئودنتال را بهبودی بخشیده و به عنوان یک داروی کمکی برای حفظ توده استخوانی مناسب باشند.^(۷) در مقابل Jeffcoat و همکاران در مطالعه‌ای نشان دادند که مصرف آلندرونات سدیم ۷۰mg هفته‌ای یکبار به غیر از بیمارانی که در بدو امر (BMD Bone Mineral Density) فک پایین آنها پایین بود در بقیه موارد تاثیر چندانی بر روی تحلیل استخوان آلوئول نداشت.^(۸) از آنجایی که در رابطه با اثر آلندرونات سدیم در درمان بیماری پرئودنتال بر روی تحلیل استخوان، مطالعات، نتایج مختلفی را نشان داده‌اند، این مطالعه با هدف بررسی تاثیر آلندرونات سدیم بر روی تحلیل استخوان آلوئول در درمان بیماری‌های پرئودنتال طراحی و اجرا شد.

مواد و روش‌ها

این مطالعه، تجربی از نوع کارآزمایی بالینی دوسوکور (Randomized double-blind clinical trial) می‌باشد که مسائل اخلاقی آن مورد تصویب و تائید کمیته اخلاق دانشگاه علوم پزشکی بابل قرار گرفته است. نمونه‌های مورد مطالعه شامل ۲۲ بیمار (۱۱ مرد، ۱۱ زن) مبتلا به پرئودنتیت مزمن متوسط از میان بیماران مراجعه‌کننده به بخش پرئودنتولوژی دانشکده دندان پزشکی دانشگاه علوم پزشکی بابل بصورت غیرتصادفی ساده انتخاب شدند و دامنه سنی بیماران ۳۵-۵۰ بود.

معیارهای ورود به مطالعه عبارت بودند از عدم وجود بیماری سیستمیک، عدم درمان پرئودنتال طی ۶ ماه اخیر، وجود حداقل یک پاکت ۴ میلی متری در هر کوادرنال که

دیجیتالی تفریق (Subtract) گردید.

اطلاعات جمع آوری شده با آزمون های آماری Mann-Whitney U Test, Independent Sample t.test و Paired t.test تحت پردازش آماری قرار گرفتند.

یافته ها

این مطالعه بر روی ۲۲ بیمار (۱۱ مرد و ۱۱ زن) با دامنه سنی ۵۰-۳۵ انجام شد. تعداد مردان و زنان در هر دو گروه کنترل و تجربی با هم برابر بوده و میانگین سنی در گروه مورد ۴۱/۸۱ و در گروه شاهد ۴۳/۳۶ بود.

نتایج این مطالعه دال بر این است که در کلیه پارامترها گروه تجربی و گروه کنترل اختلاف معنی داری را به نسبت قبل از درمان نشان دادند که این اختلاف ($P < 0/05$) در گروه مورد بیشتر بود. اگرچه اختلاف بین دو گروه از نظر آماری معنی دار نبود. میانگین عمق پاکت (PPD) در دو گروه قبل و بعد از درمان در جدول ۱ آمده است. میانگین عمق پاکت بین دو گروه چه قبل و چه بعد از درمان

معنی دار نبود ولی در هر گروه پس از درمان میانگین عمق پاکت کاهش معنی داری پیدا کرد ($P < 0/05$). میانگین CAL در گروه مورد پس از ۶ ماه کاهش معنی داری پیدا کرد ($P = 0/013$) اما اختلاف بین دو گروه معنی دار نبود (جدول ۲).

پس از دوره مطالعه افراد از نظر وضعیت ارتفاع استخوان آلوئول نسبت به قبل خود مورد مقایسه قرار گرفتند. ۶ نفر در گروه پلاسبو افزایش ارتفاع نشان دادند. همچنین ۴ نفر در هر دو گروه تغییری به نسبت قبل از درمان نشان ندادند. ضمناً کاهش ارتفاع در گروه کنترل سه برابر گروه تجربی بود (نمودار ۱).

از نظر رادیوگرافیک علیرغم اینکه میزان تحلیل ارتفاع استخوان در گروه آلدروونات سدیم کاهش محسوسی نسبت به گروه Placebo داشت تفاوت آن از نظر آماری معنی داری نبود (تصاویر ۱ و ۲ و ۳).

جدول ۱: مقایسه میانگین و انحراف معیار عمق پاکت (PPD) در دندان های مورد مطالعه در دو گروه تجربی و کنترل طی یک دوره ۶ ماهه.

P-value within group*	بعد از درمان	قبل از درمان	گروه های درمانی
	mean±SD	mean±SD	
0/043	2/64 (±0/71)	2/80 (±0/81)	پلاسبو (شاهد)
0/003	2/39 (±0/92)	2/75 (±0/83)	آلدروونات سدیم (مورد)

* Paired-t test

جدول ۲: مقایسه میانگین و انحراف معیار سطح چسبندگی (CAL) در دندان های مورد مطالعه در دو گروه تجربی و کنترل

طی یک دوره ۶ ماهه

P-value within group*	بعد از درمان	قبل از درمان	گروه های درمانی
	mean±SD	mean±SD	
(NS**) 0/104	3/52 (±1/09)	3/70 (±1/16)	پلاسبو (شاهد)
0/013	3/5 (±1/22)	3/93 (±1/3)	آلدروونات سدیم (مورد)

* Paired- t test

** Not-Significant

است که بدون اینکه بر روی ماتریکس مینرالیزه اثر مضرى داشته باشد با جلوگیری از باز جذب استخوانى مانع تحلیل استخوان شده و دانسیته استخوان را افزایش می دهد.

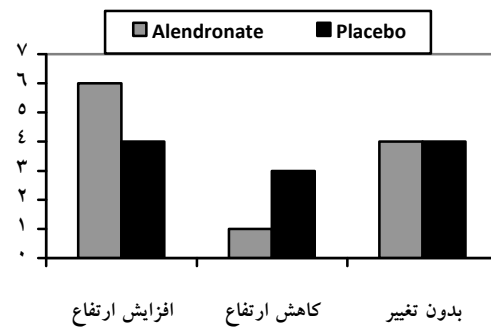
نتایج بدست آمده از این مطالعه حاکی از آن است که در هر دو گروه پارامترهای مورد بررسی نسبت به جلسه اول درمان روند رو به بهبود را داشتند. در گروه مورد کاهش عمق پاکت و افزایش CAL مشاهده شد در حالیکه در گروه کنترل علیرغم اینکه عمق پاکت کاهش یافت CAL کاهش بارزی نشان نداد که این امر می تواند به این دلیل باشد که انجام SRP به تنهایی با اثر بر روی بافت نرم و جمع شدن بافتی تاثیر بیشتری بر روی عمق پاکت به نسبت CAL داشته باشد.

کاهش تحلیل استخوان هم در هر دو گروه دیده شد ولی در گروه مورد روند کاهش بیشتر بود. در کلیه پارامترها تفاوت بارز آماری بین دو گروه دیده نشد که شاید این امر به دلیل انجام فاز یک درمان برای هر دو گروه بوده باشد.

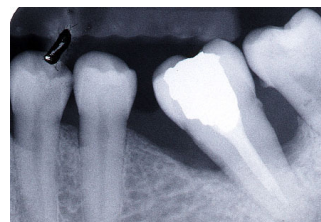
بر طبق یافته های Reddy و همکارانش در سال ۱۹۹۵ آلندرونات از تحلیل استخوان جلوگیری می کند و اختلاف معنی داری در میزان تحلیل استخوان بین گروه آلندرونات و Placebo در طی ۶ ماه مصرف مشاهده شد.^(۲)

Yaffe و همکاران در سال ۲۰۰۰ و Binderman و همکاران در همان سال نشان دادند آلندرونات زمانی که بصورت موضعی در نواحی جراحی استفاده می شود، در کاهش تحلیل استخوان، موثر می باشد.^(۹،۱۰) نتایج مشابهی توسط Menez و همکاران (۲۰۰۵) و Lane و همکاران ارائه شد (۲۰۰۳)^(۶،۷) که با یافته های این مطالعه چندان همخوانی ندارد این می تواند به دلیل عدم انجام درمان فاز یک در بعضی از این مطالعات و یا پایین بودن BMD موارد مطالعه در بدو امر باشد.

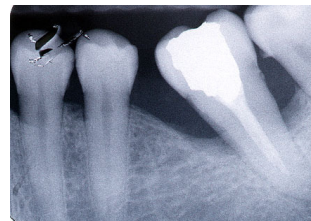Jefcoat و همکاران (۲۰۰۷) نشان دادند که استفاده از آلندرونات سدیم تاثیر چندانی بر روی تحلیل استخوان




نمودار ۱: وضعیت ارتفاع استخوان آلونول درد و گروه نسبت به وضعیت اولیه



تصویر ۱: قبل از تجویز آلندرونات سدیم



تصویر ۲: پایان درمان با آلندرونات سدیم



تصویر ۳: سوپرایمپوزیشن قبل و بعد از درمان

بحث

بسیاری از مطالعات نشان داده اند که با تغییر دادن پاسخ میزبان می توان از تحلیل استخوان و پیشرفت بیماری پریودنتال جلوگیری کرد. یکی از عواملی که برای جلوگیری از تحلیل استخوان معرفی شده آلندرونات سدیم

از لحاظ آماری این دارو تأثیری بیش از Scaling و Root planing به تنهایی نداشت. ولی با توجه به اثر مختصر دارو و همینطور نتایج سایر مطالعات انجام شده در خصوص آلدروونات، شاید با افزایش مدت زمان مصرف، استفاده از آلدروونات بتواند به همراه درمان های مکانیکال و یا استفاده از آلدروونات به صورت موضعی در درمان پریدونتیت موثر باشد.

نتیجه گیری

استفاده از آلدروونات بر روی پارامترهای مورد بررسی نسبت به Scaling & Root planing (SRP) به تنهایی موثرتر بود ولی میزان تأثیر ناچیز بود.

تشکر و قدردانی

بدین وسیله از معاونت پژوهشی دانشگاه علوم پزشکی بابل و همکار گرامی آقای دکتر خانیان، سرکار خانم گیل چینی و سرکار خانم محمدی پرستاران بخش پریدونتولوژی و رادیولوژی فک و صورت و پرسنل آزمایشگاه فارماکولوژی تشکر به عمل می آید.

آلوئول ندارد مگر در افرادی که بدو امر BMD فک پایین آنها پایین باشد.^(۸)

Buduneli eralp و همکارانش (۲۰۰۵)، گزارش کردند. استفاده از آلدروونات به تنهایی یا همراه با داکسی سایکلین، باعث جلوگیری از تحلیل استخوان می شود.^(۱۱) Kaynak و همکارانش در سال ۲۰۰۳، در یک بررسی بر روی حیوانات، به بررسی اثر آلدروونیت سدیم به صورت سیستمیک بعد از فلپ های جراحی موکوپریوستال در جلوگیری از تحلیل استخوان آلوئول پرداختند، نتایج آنها حاکی از موثر بودن آلدروونیت سدیم در جلوگیری از تحلیل استخوان آلوئول بوده است.^(۱۲)

Elshinawi و همکاران (۲۰۰۳) نشان دادند که پس از ۶ ماه مصرف آلدروونات سدیم اگرچه دانسیته استخوان بهبودی نشان داد اما در پارامترهای کلینیکی مثل PPD، CAL و GI تأثیر چندانی نداشت^(۵) که این نتیجه با نتایج مطالعه حاضر همخوانی دارد. با توجه به نتایج بدست آمده در این مطالعه می توان چنین فرض کرد که هر چند

منابع

- Newman MG, Takei H, Carranza FA. Carranza's Clinical Periodontology. 9th ed. Philadelphia: W.B. Saunders Co; 2001. P. 15, 67-70, 354-5, 454-9, 507-8, 719-20, 780-7.
- Reddy MS, Weatherford TW 3rd, Smith CA, West BD, Jeffcoat MK, Jacks TM. Alendronate treatment of naturally-occurring periodontitis in beagle dogs. J Periodontol 1995; 66(3): 211-7.
- Mitsuta T, Horiuchi H, Shinoda H. Effects of topical administration of clodronate on alveolar bone resorption in rats with experimental periodontitis. J Periodontol 2002; 73(5): 479-86.
- Rocha ML, Malacara JM, Sanchez-Marin FJ, Vazquez de la Torrer CJ, Fajardo ME. Effect of alendronate on periodontal disease in postmenopausal women: A randomized placebo-controlled trial. J Periodontol 2004; 75(12): 1579-85.
- El-Shinnawi UM, El-Tantawy SI. The effect of alendronate sodium on alveolar bone loss in peiodontitis (clinical trial). J Int Acad Periodontol 2003; 5(1): 5-10.
- Menezes AM, Rocha FA, Chaves HV, Carvalho CB, Ribeiro RA, Brito GA. Effect of sodium alendronate on alveolar bone resorption in experimental periodontitis in rats. J Periodontol 2005; 76(11): 1901-9.
- Lane N, Arimitage GC, Loomer P, Hsieh S, Majumdar S, Wang HY, et al. Bisphosphonate therapy improves the outcome of conventional periodontal treatment: Results of a 12-month, randomized, placebo- control study. J Periodontol 2005; 76(7): 1113-22.
- Jeffcoat MK, Cizza G, Shih WJ, Genco R, Lombardi A. Efficacy of bisphosphonates for the control of alveolar bone loss in periodontitis. J Int Acad Periodontol 2007; 9(3): 70-6.
- Yaffe A, Golomb G, Breuer E, Binderman I. The effect of topical delivery of novel bisacyl phosphonates in reducing alveolar bone loss in the rat model. J Periodontol 2000; 71(10): 1607-12.
- Binderman I, Adut M, Yaffe A. Effectiveness of local delivery of alendronate in reducing alveolar bone loss following periodontal surgery in rats. J Periodontol 2000; 71(8): 1236-40.
- Buduneli E, Buduneli N, Vardar-Sengul S, Kardesler L, Atilla G, Lappin D, et al. Systemic low-dose doxycycline and alendronate administration and serum interleukin-1 Beta, osteocalcin, and C- reactive protein levels in rats. J Periodontol 2005; 76(11): 1927-33.
- Kaynak D, Meffert R, Bostanci H, Gunhan O, Ozkaya OG. A histopathological investigation on the effect of systemic administration of the bisphosphonate alendronate on resorptive phase following mucoperiosteal flap surgery in the rat mandible. J Periodontol 2003; 74(9): 1348-54.

