

ترومبوسیتوپنی مادرزادی و گزارش یک خانواده مبتلا

دکتر فاطمه خاتمی؛ فوق تخصص نوزادان، دانشیار گروه کودکان دانشگاه علوم پزشکی تهران
دکتر اصغر رامیار؛ فوق تخصص خون کودکان، استادیار گروه کودکان دانشگاه علوم پزشکی تهران
دکتر مینا ایزدیار؛ فوق تخصص خون کودکان، استادیار گروه کودکان دانشگاه علوم پزشکی تهران
دکتر پدram عطائی*؛ دستیار کودکان دانشگاه علوم پزشکی تهران

خلاصه

زمینه: ترومبوسیتوپنی شایعترین اختلال خونریزی دهنده دوره نوزادی است. ولی ماکروترومبوسیتوپنی یک اختلال خونریزی دهنده نادر است. که در این مقاله به معرفی یک مورد آن پرداخته می شود.

معرفی بیمار: بیمار مورد مطالعه در دوره نوزادی با خونریزی از مخاطها (بینی و دستگاه گوارش) و ترومبوسیتوپنی شدید مراجعه نمود. تعداد پلاکت مادر در حد نرمال بود اما ترومبوسیتوپنی شدید در پدر، عمو و عمه‌های بیمار وجود داشت که همگی با تشخیص ترومبوسیتوپنی پورپوریک ایدیوپاتیک ابتدا درمان دارویی و سپس اسپلنکتومی برای پدر و عمه‌ها انجام شده بود براساس یافته‌های بدست آمده برای بیمار و خانواده وی ترومبوسیتوپنی مادرزادی از نوع ماکرو-ترومبوسیتوپنی اتوزومال غالب مطرح شد.

نتیجه‌گیری: افتراق ترومبوسیتوپنی مادرزادی از موارد اکتسابی از این نظر اهمیت دارد که از انجام درمان‌های غیر ضروری و گاهی خطرناک برای آنها اجتناب شود گروهی از بیماران مبتلا به ترومبوسیتوپنی مادرزادی با انجام پیوند مغز استخوان بهبود می یابند اما اکثر آنها نیاز به اقدام خاصی ندارند.

*مسئول مقاله، آدرس:

تهران، خیابان دکتر قریب، مرکز طی
کودکان

E-mail:
pederamataee@yahoo.com

دریافت: ۸۵/۲/۵

پذیرش: ۸۵/۳/۵

واژه های کلیدی: خونریزی، ماکروترومبوسیتوپنی، ترومبوسیتوپنی مادرزادی، ITP، پلاکت

مقدمه

به بررسی جهش گیرنده‌های ترومبوپوئین در ۲۳ بیمار مبتلا به ترومبوسیتوپنی مادرزادی آمگا کاربوسیتیک پرداختند. در مطالعه‌ای که توسط Drachman و همکارانش [۳] انجام شده خانواده بزرگی را در شش نسل مورد بررسی قرار دادند که ۳۰ نفر از این خانواده ترومبوسیتوپنی (با توارث اتوزومال غالب) داشتند و جایگاه ژنی مرتبط با اختلال مذکور (برروی کروموزوم ۱۰) مورد بررسی قرار گرفت. لازم است بین ترومبوسیتوپنی مادرزادی یا ارثی (ولیه) Congenital or Inherited (primary) و اکتسابی (ثانویه) Acquired (secondary) به‌ویژه ترومبوسیتوپنی پورپوریک ایدیوپاتیک (ITP) افتراق گذاشت تا از اقدامات غیر ضروری و درمان‌های بالقوه خطرناک خودداری شود [۱]. در نهایت تشخیص نوع سندرم‌های ترومبو-سیتوپنی مادرزادی براساس بررسی ژنتیکی امکان پذیر است.

ترومبوسیتوپنی مادرزادی (Congenital Thrombocytopenia) در ابتدا به عنوان یک وضعیت نادر و نامشخص در نظر گرفته می‌شد اما امروزه به دلیل اندازه‌گیری شمارش پلاکت به عنوان جزئی از آزمایشات روتین خون به طور مکرر تشخیص داده می‌شود. طیف بالینی ترومبوسیتوپنی مادرزادی بسیار وسیع است از وضعیت خونریزی شدید که در چند هفته نخست زندگی تشخیص داده می‌شود تا حالت‌های خفیف که ممکن است در بزرگسالی به صورت اتفاقی پیدا شود [۱].

با وجود موارد گزارش شده از ترومبوسیتوپنی مادر زادی در دنیا، گزارشی از این اختلال که به بررسی یک خانواده در ایران اختصاص یابد، وجود ندارد. Germeshausen و همکارانش [۲]

گزارش بیمار

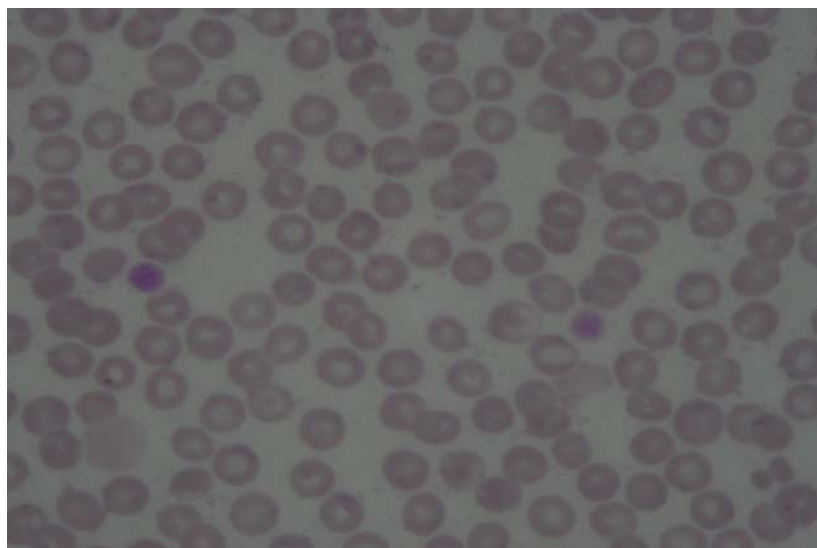
در بررسی‌های آزمایشگاهی فرمول شمارش خون، پلاکت و گروه خونی نوزاد، مادر و پدر بیمار انجام شد که نتایج در جدول ۱ نشان داده شده است.

جدول ۱- مقایسه فرمول شمارش خون، پلاکت و گروه خونی نوزاد، مادر و پدر

| پدر | مادر | نوزاد | |
|-------|--------|-------|---------------------|
| ۱۵۲۰۰ | ۹۹۰۰ | ۵۱۰۰ | گلبول سفید |
| ۱۳/۷ | ۱۱ | ۱۳/۴ | هموگلوبین |
| ٪۴۳/۷ | ۳۵ | ٪۴۷/۲ | هماتوکریت |
| ۴۰۰۰ | ۲۲۵۰۰۰ | ۴۰۰۰ | پلاکت |
| B | A | AB | گروه خونی |
| + | + | + | Rh |
| - | + خفیف | + | آنتی‌بادی ضد پلاکتی |

زمان پروترومبین (PT)، زمان ترومبوپلاستین نسبی (PTT) و زمان انعقاد (CT) طبیعی، زمان سیلان (BT) طولانی‌تر از حد طبیعی، گازهای خون شریانی، قند خون، سدیم، پتاسیم، اوره و کراتینین و کلسیم طبیعی بودند. کشت خون، ادرار و مدفوع منفی، آنالیز ادرار طبیعی، خون مخفی در مدفوع مثبت و کومبس مستقیم منفی بود. در لام خون محیطی نوزاد، پدر، عمو و عمه‌ها پلاکت به میزان کم و با اندازه بزرگ (در حد گلبول

بیمار نوزاد دختری است که فرزند سوم خانواده از والدین غیر منسوب بود. وی ترم به دنیا آمده و حاصل سزارین انتخابی با آپگار مناسب بدو تولد بود. وزن موقع تولد ۲۷۵۰ گرم، قد ۵۰ سانتی متر و دور سر ۳۷ سانتیمتر بود. مادر سابقه مصرف دارو و بیماری در طول دوره حاملگی نداشته است. بیمار در روز سوم بعد از تولد دچار دیسترس تنفسی گذرا و به دنبال آن دفع خون از بینی شد. در زمان مراجعه به اورژانس استفراغ خونی داشته که در بخش مراقبت ویژه نوزادان بستری شد. بیمار تب، بی‌حالی، مشکلات مربوط به شیر خوردن، تظاهرات پوستی (پتشی و پورپورا)، ارگانومگالی و ملنا نداشت. با مراجعه به پرونده بیمارستانی و مدارک موجود در خانواده مشخص شد که پدر، عمو و دو عمه بیمار ترومبوسیتوپنی داشته‌اند که در دوره کودکی به صورت ایپستاکسی مکرر و در عمه‌ها به صورت منوراژی (در زمان بلوغ) و خونریزی معده ظاهر شده است که ابتدا درمان دارویی برای ترومبوسیتوپنی پورپوریک ایدیوپاتیک انجام شده، و در نهایت پدر و عمه‌ها تحت اسپلنکتومی قرار گرفته‌اند اما ترومبوسیتوپنی آنها همچنان ادامه دارد. مورد مشابهی در دو فرزند دیگر خانواده (دختر ۱۹ ساله و پسر ۱۴ ساله) و سایر افراد خانواده وجود ندارد. سابقه عفونت‌های مکرر، اگزما، آنومالی قلبی و اسکلتی در پدر، عمو و عمه‌ها وجود نداشت. در معاینه بالینی اولیه انجام شده از بیمار، یافته خاصی وجود نداشت.



تصویر ۱- لام خون محیطی بیمار که ۲ پلاکت Giant قابل مشاهده می‌باشد

جهت تهیه فایل ورد این مقاله به سایت DaneshResan.com مراجعه نمایید و عنوان مقاله را جستجو کنید
بیش از ۲ میلیون مقاله فارسی در این سایت موجود میباشد

تزریق شد در ۲۶ روزگی به علت رکتورازی با هموگلوبین ۹/۵ و پلاکت ۱۰۰۰۰ برای بار سوم بستری شد و پلاکت دریافت نمود. بررسی با اسکن تکنسیوم ۹۹ از نظر دیورتیکول مکل منفی بود. بیمار در حال حاضر (شش ماهگی) به صورت سرپایی پیگیری می‌شود و آخرین پلاکت وی ۶۰۰۰ می‌باشد و رشد و تکامل وی در حد طبیعی است. با توجه به نحوه انتقال بیماری برای نوزاد شجره نامه تهیه شد (نمودار ۱).

بحث

تعداد طبیعی پلاکت ۱۵۰ تا ۴۰۰ هزار در میکرولیتر است. تعداد کمتر از ۱۵۰۰۰۰ در میکرولیتر به عنوان ترومبوسیتوپنی در نظر گرفته می‌شود [۱]. در برخورد با چنین بیمار باید ترومبوسیتوپنی کاذب (Pseudothrombocytopenia) (به علت تجمع و کلامپ پلاکتی) را از ترومبوسیتوپنی واقعی افتراق داد [۱، ۲]. در هر سنی ترومبوسیتوپنی تازه تشخیص داده شده باید به عنوان یک اختلال اکتسابی در نظر گرفته شود تا یک اختلال ارثی (وموتاسیون ژنی) [۳، ۴]. بسته به سن ظهور ترومبوسیتوپنی اکتسابی، علل شایع آن متغیر است. بروز ترومبوسیتوپنی در نوزادان معمولی کم است. تقریباً ۱/۰٪ موارد در خون بند ناف تعداد پلاکت کمتر از ۵۰۰۰۰ است و بیشتر نوزادان تنها کاهش متوسط پلاکت را در حد ۵۰۰۰۰ تا ۱۰۰۰۰۰ دارند و به‌طور معمول این مسئله به صورت خودبه‌خود رفع می‌شود [۵]. در مقابل ترومبوسیتوپنی در نوزادان بستری در بخش مراقبت ویژه شایع است. در یک بررسی ترومبوسیتوپنی در ۲۲٪ نوزاد بستری در بخش مراقبت ویژه دیده شد که اتیولوژی حدود ۸۰٪ موارد مصرف پلاکت بود [۶]. در یک مطالعه گذشته‌نگر بروز

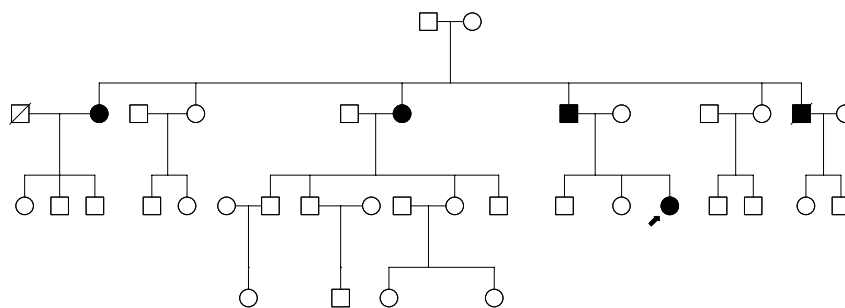
قرمز) دیده شد (ماکروترومبوسیتوپنی) ولی در نوتروفیل‌ها جسم اینکلوزن دیده نشد (تصویر ۱). در بررسی مغز استخوان نوزاد رده‌های اریتروئید و میلوئید طبیعی بوده، تعداد مگاکاریوسیت‌ها در حد طبیعی و پلاکت در مغز استخوان دیده نشد. مغز استخوان پدر، عمو و عمه‌ها یافته غیر طبیعی نداشت. سونوگرافی کلیه‌ها، مغز، کبد و طحال طبیعی بود. در سایر بررسی‌ها Auditory Brain stem Response طبیعی، معاینه چشم از نظر کاتاراکت منفی و رادیوگرافی سینه از نظر وضعیت ریه، اندازه قلب و تیموس طبیعی بود.

در ابتدای بستری قبل از تایید تشخیص اقدام به ترانسفوزیون پلاکت (از گروه خونی AB مثبت) شد که بعد از ۶ ساعت از تزریق پلاکت به بیمار، تعداد پلاکت به ۱۶۰۰۰ رسید و هشت روز بعد تعداد پلاکت به حدود ۵۰۰۰ کاسته شد. با توجه به مثبت بودن آنتی‌بادی ضد پلاکتی ایمونوگلوبولین وریدی به بیمار تزریق شد. امکان انجام Agglutination Test (Ristocetin Induced Platelet Agglutination) برای بیمار و سایر افراد درگیر خانواده به علت تعداد پایین پلاکت وجود نداشت. اندازه‌گیری مقدار ترومبوپتین در آزمایشگاه‌های داخل کشور مقدور نبود برای بررسی کمبود فاکتور فون ویل براند و کمبود ترومبوپتین، پلاسماهای تازه انفوزیون گردید. تعداد پلاکت با تزریق ایمونوگلوبولین وریدی و پلاسماهای تازه تغییر چندانی ننمود.

بیمار بعد از ۱۰ روز با حال عمومی خوب و پلاکت ۵۰۰۰ مرخص شد. دو روز بعد از ترخیص در ۱۵ روزگی به علت رکتورازی با هموگلوبین ۷/۲ و پلاکت ۴۰۰۰ بستری شد که پلاکت و Packed Cell (از گروه خونی AB مثبت) برای وی

جدول ۲- ارزیابی ترومبوسیتوپنی نوظهور

| مادرزادی | ITP | مرور تاریخچه خونریزی |
|----------------------------------|----------------------------------|---|
| در تمام طول زندگی | اخیرا | چه زمانی خونریزی / کبودی / پتشی ظاهر شده است؟ |
| تغییری زخ نداده است | ارزیابی تغییرات | آیا تغییری در وضعیت سلامت عمومی رخ داده است؟ چه تغییری؟ |
| بله | خیر | آیا خونریزی شدید به دنبال ضربه خفیف، در خلال منس، جراحی و زایمان رخ داده است؟ |
| بله | خیر | آیا فردی در خانواده با خونریزی شدید و ترومبوسیتوپنی وجود دارد؟ |
| خیر | بله | آیا تعداد پلاکت‌ها قبلاً طبیعی بوده است؟ چه زمانی؟ |
| متغیر/ اثر کم | افزایش پلاکت (تقریباً ۸۰٪ موارد) | پاسخ به درمان چگونه بوده است (با استروئیدها، ایمونوگلوبولین وریدی، روگام و اسپلنکتومی)؟ |
| افزایش خوب/ نیمه عمر طبیعی پلاکت | پاسخ ضعیف/ نیمه عمر کوتاه پلاکت | پاسخ به تزریق پلاکت (اگر لازم شده) چگونه بوده است؟ |



شجره نامه نوزاد مبتلا به ترومبوسیتوپنی

تعیین اندازه پلاکت بر اساس مشاهده مستقیم پلاکت‌ها در لام خون محیطی و یا تعیین متوسط حجم پلاکتی (MPV) توسط دستگاه سل کانتر محاسبه می‌شود. ولی در شمارش پایین پلاکت‌ها ممکن است دستگاه قادر به اندازه‌گیری متوسط حجم پلاکتی نباشد. مشابه بیمار ما که براساس لام خون محیطی اندازه پلاکت‌ها بزرگتر از حد طبیعی بود (ماکروترومبوسیتوپنی یا پلاکت بزرگ) [۱].

بررسی گرانول‌های پلاکتی و اینکلوزن‌های نوتروفیلی که در سندرم پلاکت خاکستری (Gray Platelet Syndrome) که یک ماکروترومبوسیتوپنی اتوزومال غالب به شمار می‌آید گرانول‌های آلفا (که محتوی فاکتور فون‌ویل براند و آدنوزین دی فسفات است) وجود نداشته یا بسیار محدود هستند و پلاکت‌ها در رنگ آمیزی رایت و گیمسا رنگ خاکستری به خود می‌گیرند اما در Paris-Trousseau Thrombocytopenia (ماکروترومبو-سیتوپنی اتوزومال غالب) پلاکت‌ها محتوی گرانول‌های ژانت آلفا (قطر ۱ تا ۲ میکرومتر) بوده که بارنگ آمیزی گیمسا قرمز به نظر می‌رسند. این بررسی‌ها در بیمار ما منفی بود.

ترومبوسیتوپنی در دوره نوزادی تقریباً ۵٪ گزارش شده است [۷]. علل شایع ترومبوسیتوپنی در نوزادان سرکوب مغز استخوان به دنبال عفونت، ترومبوسیتوپنی آلوایمیون نوزادی، و انتقال پسیو آنتی بادی‌ها از مادر مبتلا به ITP به جنین می‌باشند.

دو ویژگی مهم بالینی برای تشخیص سندرم‌های ترومبوسیتوپنی به ارث رسیده (یا مادرزادی) سن ظهور پایین (از بدو تولد) و ازمان و مدت طولانی علائم (Symptoms) است [۳، ۱۰]. جدول ۲ افتراق ترومبو سیتوپنی اکتسابی (ITP) از مادرزادی را نشان می‌دهد.

به‌علت هتروژنیسیته این سندرم‌ها چندین روش برای تقسیم بندی آن وجود دارد. یک روش افتراق براساس اندازه پلاکت‌ها می‌باشد. تشخیص افتراقی ترومبوسیتوپنی براساس اندازه پلاکت در جدول ۳ نشان داده شده است [۱]. تقسیم بندی دیگر براساس الگوی توارث ترومبوسیتوپنی است (جدول ۴) [۱]. با توجه به مطالب فوق برای بیمار مورد بحث ترومبوسیتوپنی مادرزادی مطرح گردید و برای وی شجره‌نامه که برای تعیین نوع توارث به کار می‌رود تهیه شد (نمودار ۱). در بیمار ما نحوه توارث اتوزومال غالب (با نفوذ متغیر) بود [۳، ۱۱].

جدول ۳- تقسیم بندی ترومبوسیتوپنی به ارث رسیده بر اساس اندازه پلاکت

| Small platelets, MPV less than 7 fL | Normal platelets, MPV 7-11fL | Large / giant platelets, MPV greater than 11 fL |
|---|--|--|
| Wiskott-Aldrich syndrome X-linked thrombocytopenia | Familial platelet disorder/acute myeloid leukemia Chromosome 10/THC2 Congenital amegakaryocytic thrombocytopenia Thrombocytopenia with absent radii | May- Hegglin anomaly Fechtner syndrome Epstein syndrome Sebastian syndrome Mediterranean thrombocytopenia Bernard-Soulier syndrome Velocardiofacial/ DiGeorge Syn GATA1 mutation Gray Platelet syndrome Paris-Trousseau thrombocytopenia/Jacobsen Syn |

جدول ۴- تقسیم بندی ترومبوسیتوپنی مادرزادی بر اساس الگوی توارث

| Autosomal dominant | Autosomal recessive | X-linked |
|--|--|---------------------------|
| May- Hegglin anomaly | Congenital amegakaryocytic thrombocytopenia (CAMT) | Wiskott-Aldrich syndrome |
| Fechtner syndrome | Thrombocytopenia with absent radii (TAR) | X-linked thrombocytopenia |
| Epstein syndrome | Bernard-Soulier syndrome | GATA1 mutation |
| Sebastian syndrome | | |
| Mediterranean thrombocytopenia | | |
| Bernard-Soulier carrier | | |
| Velocardiofacial / DiGeorge syndrome | | |
| Familial platelet disorder/acute myeloid leukemia | | |
| Chromosome 10 / THC2 | | |
| Gray Platelet syndrome | | |
| Paris-Trousseau thrombocytopenia/Jacobsen syndrome | | |
| Thrombocytopenia and radial synostosis | | |

مغز استخوان دیده نمی‌شود [۲] که در بیمار ما یافته خاصی در مغز استخوان پیدا نشد.

بررسی بیماران از نظر کاتاراکت، نفریت و کاهش شنوایی حسی عصبی در اختلالات مرتبط با جهش ژن MYH9 اهمیت دارد (جدول ۵) آبنورمالیتی‌های قلبی و نارسائی پاراتیروئید و تیموس در سندرم دی‌جرج دیده می‌شود. کوتاهی یا عدم حضور استخوان رادیوس در سندرم تار و اگزما و نقص ایمنی در سندرم ویسکوت آلدریج مشاهده می‌شود [۱]. بیمار مورد بحث هیچکدام از علائم فوق را نداشت.

بالاخره تشخیص قطعی نوع سندرم براساس تعیین موتاسیون ژنی می‌باشد [۳]. در نهایت بر اساس شجره‌نامه و اندازه پلاکت و الگوی توارث و سایر اقدامات انجام شده یکی از سه سندرم ناهنجاری می‌هگلین و اختلالات مرتبط با MYH9، ترومبوسیتوپنی مدیترانه‌ای و سندرم برنارد سولیر برای مطرح است.

در بسیاری از موارد از جمله May-Hegglin anomaly و اختلالات مرتبط با جهش MYH9 درمان شناخته شده‌ای وجود ندارد و تنها در صورت بروز خونریزی ممکن است نیاز به تزریق پلاکت باشد. این واقعیت اهمیت تشخیص این اختلالات و اجتناب از درمان‌های غیر ضروری (استروئید، روگام، ایمونوگلوبولین وریدی و اسپلنکتومی) را نشان می‌دهد. کاربرد عوامل آنتی‌فیبرینولیتیک مانند آمینوکاپروئیک اسید یا Tranexamic Acid و فاکتور هفت فعال شده در بیماران مبتلا به ترومبوسیتوپنی مادرزادی سبب قطع خونریزی به صورت موقت خواهد شد [۱]. در برخی از این سندرم‌ها (مانند

اینکلوژن‌های نوتروفیلیک در آنومالی May-Hegglin و برخی از سندرم‌های مرتبط با جهش ژن MYH9 دیده می‌شود که به صورت کدورت در سیتوپلاسم نوتروفیل‌ها بوده و با رنگ آمیزی رایت و گیمسا آبی به نظر می‌رسد این یافته شبیه اجسام Döhle کلاسیک بوده که در خلال التهاب دیده می‌شود اما اینکلوژن‌های شبیه Döhle به صورت مزمن نیز وجود دارد و نه فقط در هنگام عفونت و التهاب، و اغلب بزرگتر از اجسام تیپیک Döhle است. جدول ۵ افتراق سندرم‌های مرتبط با جهش ژن MYH9 را نشان می‌دهد. به نظر می‌رسد در موارد ماکروترومبوسیتوپنی که اینکلوژن‌های نوتروفیلی دیده نمی‌شود باید از روش آنالیز ایمونوفلورسانس برای افتراق سندرم‌های مرتبط با جهش MYH9 از سایر موارد استفاده نمود [۱، ۸]. در بیمار مورد بحث از آنجا که اینکلوژن‌های نوتروفیلی دیده نشد لازم است این بررسی انجام شود.

ترومبوسیتوپنی شدید (کمتر از ۱۰۰۰۰ در میکرولیتر) در ترومبوسیتوپنی مادرزادی آمگاکاریوسیتیک (CAMT)، ترومبوسیتوپنی با فقدان رادیوس (سندرم TAR) و سندرم ویسکوت آلدریج دیده می‌شود. بیمار معرفی شده با توجه به نحوه توارث بیماری، مورفولوژی پلاکت‌ها، یافته‌های مغز استخوان و علائم بالینی همراه و سیر بیماری در خانواده جزء موارد فوق قرار نمی‌گیرد [۱].

در بررسی مغز استخوان بیماران مبتلا به ترومبوسیتوپنی اتوزومال غالب مرتبط با کروموزوم ۱۰، مگاکاریوسیت‌ها در مغز استخوان کوچک و هسته آنها هیپولوبوله است. اما در ترومبوسیتوپنی مادرزادی آمگاکاریوسیتیک مگاکاریوسیت در

جدول ۵- اختلالات مرتبط با جهش ژن MYH9

| سندرم‌ها | ماکروترومبوسیتوپنی | اینکلوژن نوتروفیلی | کاتاراکت | نفريت | کاهش شنوایی حسی عصبی |
|---------------------------|--------------------|-----------------------|----------|-------|-------------------------|
| May- Hegglin anomaly | + | + | - | - | - |
| Sebastian syndrome | + | + | - | - | - |
| Fechtner syndrome | + | + | + | + | + |
| Epstein syndrome | + | - | - | + | + |
| Nonsyndromic hearing loss | - | - | - | - | + |

می‌رسد انجام مطالعات بیشتر در زمینه ترومبوسیتوپنی مادرزادی در ایران به جهت جلوگیری از انجام اقدامات غیر ضروری برای این بیماران و فراهم نمودن روشهای مطالعه تکمیلی تر برای این اختلالات ضروری باشد.

سیاسگزاری

از آقایان دکتر رضا شعبانینان، دکتر بابک قلعه باغی، دکتر نیما پروانه، مهندس بهنام عطایی و سرکار خانم دکتر فاطمه محبوب که در تشخیص بیماری و تدوین مقاله همکاری نمودند تشکر می‌گردد. همچنین از پرستاران بخش نوزادان و بخش مراقبت ویژه نوزادان و کادر آزمایشگاه هماتولوژی بیمارستان مرکز طبی کودکان قدردانی می‌گردد.

ویسکوت آلدریچ و ترومبوسیتوپنی مادرزادی آمگا کاربوسیتیک) پیوند مغز استخوان درمان قطعی به‌شمار می‌آید [۱]. تنها موردی که اسپلنکتومی می‌تواند سبب افزایش تعداد پلاکت شود، سندرم ویسکوت آلدریچ است اما باید افزایش خطر عفونت را با این اقدام در نظر گرفت [۸].

نتیجه‌گیری

افتراق ترومبوسیتوپنی مادرزادی از موارد اکتسابی از این نظر که از انجام درمان‌های غیر ضروری و گاهی خطرناک برای آنها اجتناب شود اهمیت دارد. گروهی از بیماران مبتلا به ترومبوسیتوپنی مادرزادی با انجام پیوند مغز استخوان بهبود می‌یابند اما اکثر آنها نیاز به اقدام خاصی ندارند. به نظر

Autosomal dominant hereditary macrothrombocytopenia in an Iranian family

F Khatami; MD, Neonatologist, Associate professor of Pediatrics, Tehran University of Medical Sciences

A Ramiar; MD, Pediatric Hematologist, Assistant professor of Pediatrics, Tehran University of Medical Sciences

M Isadiar; MD, Pediatric Hematologist, Assistant professor of Pediatrics, Tehran University of Medical Sciences

P Ataee*; MD, Pediatric Resident, Tehran University of Medical Sciences

*Correspondence author,
Address: Children's Medical
Center, Dr Gharib St, Tehran,
IR Iran.
E-mail: pedramataee@yahoo.com

Received: 25/4/05
Accepted: 25/5/05

Abstract

Objective: Thrombocytopenia is the most common hemostatic disease of the newborn. Inherited giant platelet syndromes are a heterogeneous group of rare bleeding disorders. In this paper we describe here a female neonate with autosomal dominant hereditary macrothrombocytopenia.

Case report: A female neonate was referred to our center due to mucosal hemorrhage (nasal and gastrointestinal bleeding). Her mother's platelet count was normal. However her father, paternal uncle and two paternal aunts also had severe thrombocytopenia and all of them underwent splenectomy for idiopathic thrombocytopenic purpura (ITP). Considering all clinical and laboratory findings, autosomal dominant hereditary macrothrombocytopenia was the best diagnosis.

Conclusion: It is important to differentiate between congenital and acquired thrombocytopenia to avoid unneeded and potentially harmful therapy. Treatment is not usually necessary, however some patients with hereditary thrombocytopenia may benefit from bone marrow transplantation.

Key Words: Congenital thrombocytopenia, ITP, bleeding, Platelet, Macrothrombocytopenia

REFERENCES

1. Jonathan G. Drachman. Inherited thrombocytopenia: when a low platelet count does not mean ITP. *Blood*. 2004; 103(2): 390-8.
2. Germeshausen M, Ballmair M, Welte K. MPL mutations in 23 patients suffering from congenital amegakaryocytic thrombocytopenia: the type of mutation predicts the course of the disease. *Hum Mutat*. 2006; 27(3): 296-30.
3. Drachman JG, Jarvik GP, Mehaffey MG. Autosomal dominant thrombocytopenia: Incomplete Megakaryocyte Differentiation and Linkage to Human Chromosome 10. *Blood*. 2000; 96(1):118-25.
4. Ballmair M, Germeshausen M, Schulze H, et al. C- mpl Mutations are the Cause of Congenital amegakaryocytic thrombocytopenia. *Blood*. 2001; 97(1): 139-45.

5. Borrows RE. Fetal Thrombocytopenia And Its Relation To Maternal Thrombocytopenia. *N Engl J Med.* 1993; 329: 1463-70.
6. Schmidt BK. Coagulation Screening in High Risk Neonates: A Prospective Cohort Study. *Arch Dis Child.* 1992; 67: 1196-201.
7. Hohlfeld P, Forestier F, Kaplan C, et al. Fetal Thrombocytopenia: A Retrospective Survey of 5194 Fetal Blood Sampling. *Blood.* 1994; 84: 1851-6.
8. Shinji K, Hidehiko S. Congenital Macrothrombocytopenias. Elsevier web site. Available at: <http://www.elsevierhealth.com/journals/blre>. accessed Jan 15, 2006.