

## بروز تری لترال رتینوبلاستوما با درگیری سوپراسلار: یک گزارش موردی

دکتر منوچهر مولایی<sup>۱</sup>، دکتر آرش پولادی<sup>۲</sup>

۱- متخصص رادیولوژی و عضو هیئت علمی دانشگاه علوم پزشکی کردستان، (مؤلف مسئول) mmolaey@yahoo.com

۲- پزشک عمومی، دانشگاه علوم پزشکی کردستان، دانشکده بهداشت، مرکز مطالعات و توسعه آموزش پزشکی

### چکیده

**زمینه و هدف:** رتینوبلاستوما سه طرفه یا (Trilateral Retinoblastoma (TRB)، سندرمی بسیار نادر ولی کاملاً تعریف شده می باشد که دارای منشأ ژنتیکی بوده و جنبه وراثتی دارد. این سندرم شامل تومورهایی است که اغلب چند سال بعد از درمان موفق رتینوبلاستوما چشمی و بدون هیچگونه شواهدی از تهاجم موضعی مستقیم و متاستاز دوردست، در نواحی پینه آل، پاراسلارو سوپراسلار بروز می کند. اولین مورد آن در سال ۱۹۷۱ گزارش شد و تاکنون کمتر از ۵۰ مورد TRB با درگیری سوپراسلار در منابع مختلف گزارش شده اند.

**معرفی بیمار:** بیمار مورد بررسی در گزارش حاضر یک مورد TRB با درگیری سوپراسلار بود. بیمار دختر بچه ای ۲ ساله بود که با علائم استفراغ، تورم و قرمزی چشم چپ با روندی رو به رشد از ۱۵ روز قبل و لکوکوریا و پروپتوز و بیرون زدگی چشم همراه با آبریزش چشم از ۱ هفته قبل از بستری، مراجعه نموده بود. وی دارای مشکلاتی چون نابینایی و ناشنوایی نیز بود.

**نتیجه گیری:** تشخیص این سندرم با توجه به اختصاصی بودن علائم رادیولوژیک و محدود بودن تشخیصهای افتراقی خصوصاً در حضور کلسیفیکاسیون موضعی بدون پاتولوژی نیز مقدور است و در زمانی که این سندرم کشنده تشخیص آن با CT-Scan مقدور گردد، به معنی پروگنوز بد بیماری بوده که میزان بقاء فرد را تا حدود کمتر از ۱۲ ماه کاهش می دهد. بدلیل پروگنوز بد این بیماران، اقدامات تشخیصی مناسب و معاینه نوزادان در بدو تولد از نظر Red Reflex و فوندوسکوپ (در موارد مشکوک) لازم به نظر می رسد. از طرفی نیز با توجه به وراثتی بودن این بیماری ژنتیکی، انجام غربالگری مناسب و مشاوره ژنتیکی در چنین خانواده هایی ضروری می باشد.

**کلید واژه ها:** رتین، سلاتورسیکا، نئوپلاسم، رتینوبلاستوما سه طرفه

وصول مقاله: ۸۵/۶/۹ اصلاح نهایی: ۸۵/۷/۹ پذیرش مقاله: ۸۵/۷/۱۵

### مقدمه

۲۰۰ مورد جدید در ایالات متحده آمریکا بروز می کند (۲). و در ۲۵٪ تا ۴۰٪ موارد به صورت درگیری در هر دو چشم است (Bilateral Retinoblastoma) (۳) از میان مواردی که درگیری دو طرفه دارند، حدود ۳-۵٪ از کودکان دارای سابقه فامیلی مثبت، به بیماری رتینوبلاستوما تری لترال یا TRB منجر می شوند (۱). Trilateral Retinoblastoma سندرومی است که در آن

رتینوبلاستوما (RB) نوعی مالیگنانتی داخل چشمی است که بیشتر در اطفال بروز می کند و دارای منشأ ژنتیکی بوده و جنبه وراثتی دارد وراثت آن نیز از نظر بروز کامل بیماری به حالت مغلوب می باشد (۱).

میزان بروز این تومور بین ۱ در ۱۵ هزار، تا ۱ مورد در ۳۰ هزار تولد زنده است و سالانه تعدادی در حدود

است که سیری پیشرونده داشته و از حدود ۵ روز بعد از آن دچار استفراغ مکرر زرد رنگ (گاهی حاوی لخته‌های قهوه‌ای) همراه با کاهش اشتها شده و از ۱ هفته قبل از بستری دچار پروپتوز و بیرون زدگی چشم همراه با آبریزش شده بود و در طول ۱ هفته قبل از بستری تب متناوب نیز داشت. این بیمار، نابینا و ناشنوا نیز بود و قدرت تکلم و راه رفتن را تا این سن نداشت. بیمار، فرزند دوم خانواده و حاصل یک زایمان ترم به صورت NVD بود. که سابقه بیماری ژنتیکی و مورد مشابهی در خانواده نداشت. بیمار در بررسی بسیار ill و تحریک پذیر بود، دارای وزن ۱۰kg و اندازه دور سر ۴۹ cm و قد ۸۷ cm بود. فونتانل‌ها بسته بود، Red Reflex نداشت (Leukocoria) و dolls eye مثبت بوده، قدرت عضلانی عموماً کاهش یافته بود.

پس از بستری، بیمار بدلیل کاهش در سطح هوشیاری به بخش مراقبتهای ویژه منتقل گردید که ۳ روز نیز در آنجا بستری بود. در کل مدت بستری آزمایشات عمومی بیمار، نرمال بودند. بیمار بدنال بهبود سطح هوشیاری، با اصرار و رضایت والدین ترخیص شد و اجازه هیچگونه اقدام درمانی را ندادند و بدنال گذشت حدود ۴ ماه از این وضعیت، فوت نمود. در CT-Scan بدون تزریق (تصویر ۱) و با تزریق (تصویر ۲)، در مجموع یافته‌های ذیل بدست آمد: پروپتوز واضح در اوربیت چپ، کلسیفیکاسیون در هر دو اوربیت با درگیری رتین هر دو چشم (رتینوبلاستوما راست mm 4x4 و سمت چپ 5x5 mm)، وجود mass به اندازه 10x15mm در عصب اپتیک، توده‌ای بزرگ با نمای لوپولر و هایپرندنس در ناحیه سلار و سوپراسلار (35 mm 30x) و هیدروسفالی. در تزریق ماده حاجب توده عصب اپتیک چپ و توده سلار و سوپراسلار enhanced شدند.

فرد مبتلا، علاوه بر وجود رتینوبلاستوما چشمی، دارای نئوپلاسم داخل جمجمه‌ای با درگیری منفرد بوده و در انواع رتینوبلاستوما وراثتی بروز می‌کند (۴) درگیری خارج جمجمه‌ای این تومور، در نواحی پینه‌آل، پاراسلار و سوپراسلار بروز می‌کند که از میان این نواحی، بیشترین میزان درگیری در ناحیه پینه‌آل که به چشم سوم معروف است گزارش شده است و در مقابل نیز درگیری سوپراسلار از کمترین شیوع برخوردار است (۱،۴).

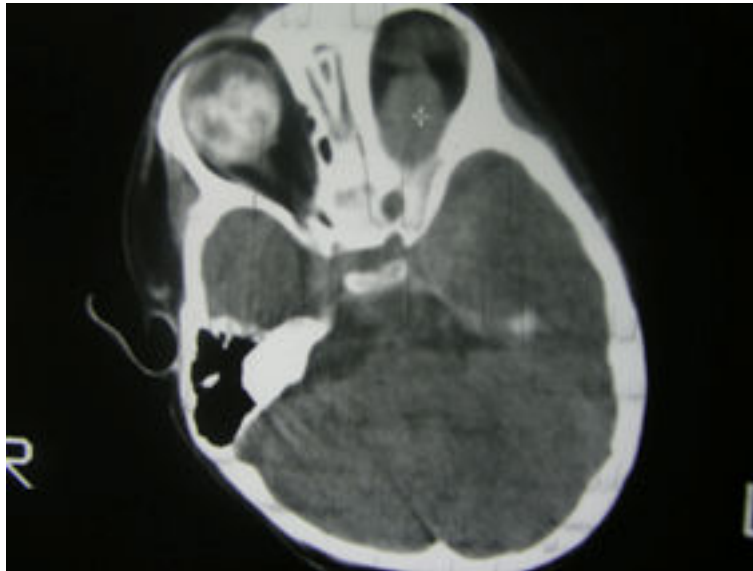این سندروم بسیار ناشایع و نادر می‌باشد اما سندرومی کاملاً تعریف شده است. اولین مورد آن در سال ۱۹۷۱ گزارش شده است (۵) و تاکنون کمتر از ۵۰ مورد TRB با درگیری سوپراسلار در مطالعات مختلف گزارش شده‌اند (۱،۵) بطور مثال در کشور کره، اولین مورد این نوع TRB در سال ۲۰۰۲ گزارش شده است (۶).

این سندروم غالباً تا قبل از ۲ سالگی خود را نشان داده و تشخیص داده می‌شود. ۹۵٪ آنها نیز قبل از سن ۵ سالگی تشخیص داده می‌شوند. بروز این تومور در ۶۵٪ موارد با سابقه فامیلی مثبت همراه است (۱،۶). میزان بروز TRB بین ۱٪ تا ۷٪ RBها در خانواده‌های دارای سابقه فامیلی مثبت این بیماری است (۶). در کل میانگین سنی تشخیص RB در ایالات متحده ۱۳ ماه است ولی در خانواده‌های دارای سابقه فامیلی مثبت بدلیل توجه بیشتر و غربالگری، سن تشخیص بیماری پائین تر می‌باشد (۱).

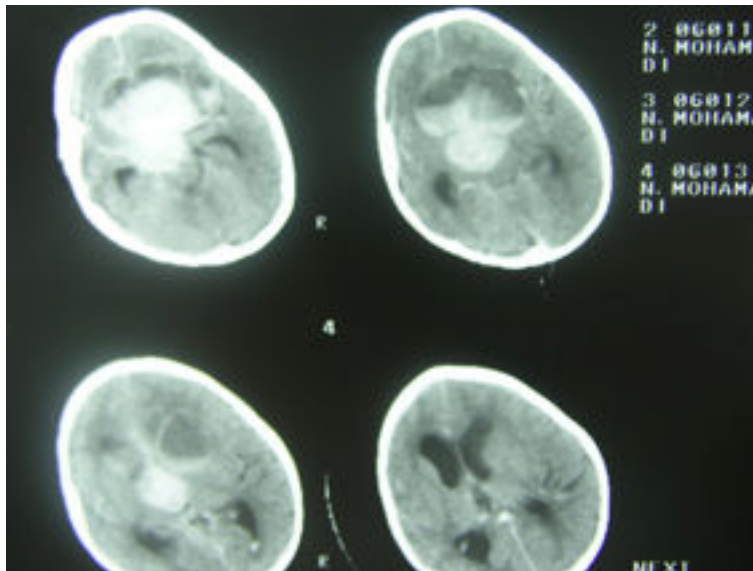
### معرفی بیمار

بیمار دختر بچه‌ای ۲ ساله، ساکن روستایی از توابع یکی از شهرهای استان کردستان بود، که با شکایت اصلی استفراغ مراجعه نموده بود. این بیمار از حدود ۲۰ روز قبل از مراجعه دچار تورم و قرمزی چشم چپ شده

تشخیص نهایی با توجه به یافته‌های اختصاصی در CT-Scan بیمار و عدم وجود هیچگونه متاستاز در سایر نقاط بدن، پس از بررسی‌های انجام شده، Trilateral Retinoblastoma اعلام شد.



تصویر ۱: CT-Scan بدون تزریق مغز  
در CT-Scan تصویر ۱ وجود توده در اوربیت چپ و نیز وجود کلسیفیکاسیون داخل اوربیت خصوصاً در سمت راست مشهود است.



تصویر ۲: CT-Scan با تزریق مغز  
تصویر ۲ توده داخل مغزی در ناحیه سلار و سوپراسلار را نشان می‌دهد که بدنبال ماده حاجب، enhanced شده است.

## بحث و نتیجه گیری

- اساس ژنتیکی بیماری

بر اساس مطالعات Knudson، ایجاد سرطان رتینوبلاستوما مستلزم حضور حداقل دو مورد جهش جداگانه در ژنوم سلول هدف است (فرضیه دو ضربه‌ای) (۱). فرم فامیلی این نئوپلاسم به گونه‌ایست که اولین جهش (ضربه اول) به صورت اولیه و ارثی و در سلول تخم اولیه به فرد می‌رسد که در نهایت تمامی سلولهای بدن فرد دارای آن جهش مشخص می‌باشند و جهش دوم (ضربه دوم) به صورت ثانویه و اکتسابی در یکی از سلولهای رتین و در آلل مقابل (همان ژن) اتفاق می‌افتد. ولی در مقابل فرم Spontaneous بیماری، مستلزم بروز دو جهش اکتسابی در دو آلل یک ژن خاص در یک سلول واحد است که از نظر آماری بسیار احتمال کمی دارد (۱,۷). جهش در ژن شناخته شده Rb1، که در باند ۴ از ناحیه ۱ بازوی بلند کروموزوم ۱۳ (13q14) واقع است، مسئول بروز این بیماری است. ژن Rb1 یک تومور ساپرسور است و محصول پروتئینی آن (Rb1 Protein) قادر است از همانندسازی DNA جلوگیری کند. وجود یک آلل سالم از ژن نیز در یک سلول می‌تواند این اثر مهاري را اعمال نماید، بنابراین بیماران مبتلا به رتینوبلاستوما، همگی دارای جهش در هر دو آلل این ژن می‌باشند. جهش صورت گرفته معمولاً به صورت حذف در ژن مربوطه است (۸). با توجه به مطالب فوق، به نظر می‌رسد که در بیمار ما، با وجود عدم سابقه مثبت فامیلی، احتمالاً دارای فرم فامیلی، با انتقال ژن معیوب از یکی از والدین می‌باشد. لذا انجام بررسی‌های بیشتر ژنتیکی بدنبال مشاوره ژنتیکی می‌تواند در این زمینه بسیار کمک کننده باشد.

- تشخیص بیماری

سن تشخیص بیماری در بیمار مورد مطالعه ما همان سن دو سالگی می‌باشد که با سن معمول تظاهر بیماری و تشخیص که مورد اشاره منابع مختلف در نقاط مختلف دنیا است (۲)، مطابقت دارد.

تشخیص بیماری با توجه به علایم بالینی، شواهد رادیوگرافیک و نهایتاً پاتولوژی صورت می‌پذیرد. از مهمترین علایمی که در بررسی می‌تواند کمک کننده باشد، Leukocoria یا رفلکس سفید مردمک است که یافته شایعی نیز در رتینوبلاستوماست (۹). در بیمار معرفی شده ما نیز یکی از یافته‌ها لکوکوریا بود که تشخیص‌های افتراقی زیادی را شامل نمی‌شود. در این زمینه ۵ بیماری شامل رتینوبلاستوما، ویتروس اولیه هاپرپلاستیک مقاوم، بیماری Coats، اندوفتالمیت توکسوکارا و رتینوپاتی بدنبال پره‌ماچوریتی پیشرفته مطرح می‌گردد (۱). با کنار هم قرار دادن سایر یافته‌های کلینیکی و نیز رادیوگرافیک می‌توان این تشخیصها را محدودتر ساخت. لذا با توجه به وجود توده داخل چشمی، رتینوبلاستوما و بدنبال آن توکسوکارا مطرح می‌باشد. با دانستن این مطلب که توکسوکارا توده کلسیفیه ایجاد نمی‌کند و در مقابل، وجود توده داخل چشمی همراه با کلسیفیکاسیون از مشخصات بارز و اختصاصی رتینوبلاستوماست (۹,۱۲) با اطمینان زیادی می‌توان تشخیص بیمار را در غیاب نتیجه پاتولوژی، رتینوبلاستوما دانست. وجود توده داخل مغزی همراه با رتینوبلاستوما در غیاب متاستاز در سایر نقاط بدن، قویاً بیانگر Trilateral Retinoblastoma است.

- درمان

اساس درمان در این بیماری با رادیوتراپی، شیمی درمانی سیستمیک، شیمی درمانی اینتراتکال و جراحی (رزکشن یا کرانیوتومی) همراه با شیمی درمانی و یا

راحتی امکان تشخیص یافته بود. چرا که در مراحل اولیه تنها با MRI می‌توان شواهدی از بیماری را یافت (۹، ۱).  
 - غربالگری و تشخیص زودرس غربالگری کلی بیماری رتینوبلاستوما می‌تواند به چندین شیوه اجرا گردد. روش مناسب برخورد با این بیماری بررسی و معاینه کلی نوزادان در بدو تولد و در یک ماهگی از نظر وجود Red Reflex و فوندوسکوپ می‌باشد (۲). و در جهت تشخیص زودرس بیماری که می‌تواند کمک شایان توجهی به پیش‌آگهی بیماری بنماید؛ انجام مشاوره برای خانواده‌های دارای این بیماری توصیه می‌شود (۱۲) بطوریکه هم اکنون در آمریکا سن تشخیص بیماری با مشاوره ژنتیکی و انجام آزمایشات اولیه در خانواده‌های دارای سابقه مثبت به نصف کاهش یافته است (۱). چرا که از طرفی جهش ایجاد شده و زمینه آنرا می‌توان بگونه‌ای مشخص نمود که در برآورد خطر بروز در سایر افراد خانواده قابل محاسبه گردد و از طرف دیگر معاینات دوره‌ای در فرزندان این خانواده‌ها نیز بسیار کمک‌کننده خواهند بود.

رادیوترابی است که با وجود درمانهای فوق می‌توان تا حدودی میزان بقای این بیماران را افزایش داد. (از حدود ۱۱/۲ ماه به ۲۴/۶ ماه) (۱۰).

- پیش‌آگهی بیماری

پیش‌آگهی کلی رتینوبلاستوما ساده در کشورهای پیشرفته، بواسطه تشخیص زودرس بیماری، عموماً خوب است (۱۲). در حالیکه حضور تومور داخل مغزی از هر نوع، همراه با رتینوبلاستوما به شدت پیش‌آگهی بیماری را ضعیف می‌کند به طوریکه میانگین زمان بقای این بیماران را در بهترین مراکز تا حد ۱۱/۲ ماه کاهش می‌دهد (۱۰).

لذا تشخیص زودرس بیماری تا حدودی برای بقای عمر بیماران تعیین کننده است. عدم پیگیری و توجه والدین بیمار معرفی شده با در نظر داشتن سطح اقتصادی و اجتماعی نامناسب آنان و وجود علائم بارز رادیوگرافیک، خود بیانگر پیش‌آگهی بد بیماری است و پیشرفت بیماری به گونه‌ای بوده است که با CT-Scan به

## References

1. Provenzale JM, Gururangan S & Klintworth G. Radiologic-Pathologic Correlation. Bilateral retinoblastoma with coexistent pinealoblastoma (TRB). AJNR 1995; 16: 157- 165.
2. Young JL, Ries LG, Silverberg E, Horm JW, Miller RW. Cancer incidence, survival & mortality for children younger than age 15 years. Cancer 1986; 58(suppl 2): 598-602.
3. Jakobiec FA, Tso MO, Zimmerman LE, Danis P. Retinoblastoma & intracranial malignancy. Cancer 1977; 39: 2048-2058.
4. Bader JL, Meadows AT, Zimmerman LE, Rorke LB, Voute PA, Champion LA. Bilateral retinoblastoma with ectopic intracranial retinoblastoma. Cancer Genet Cytogenet 1982; 5: 203-213.
5. Finelli DA, Shurin SB & Bardenstein DS. Trilateral retinoblastoma: Two variations. AJNR 1995; 16: 166-169.
6. Cho Ey, Such YL, Shin HJ. Trilateral retinoblastoma: A case report. J Korean Med Sci: 2002; 17: 137-140.
7. Knudsen AGJ. Mutation & cancer: statistical study of retinoblastoma. Proc Natl Acad Sci USA 1971; 68: 820-823.
8. Sellers WR, Kaelin WG. Role of the retinoblastoma protein in the pathogenesis of human cancer. J Clin Oncol 1997; 15: 3301-12.
9. Maffe MF, Valvasory GE, Backer M. Imaging of the head & Neck. 2nd Edition, U.S.A: Theme, 2004: 162-164.

10. Marcus DM, Brooks SE, Leff G, McCormick R, Thompson T, Anfinson S & et al. Trilateral retinoblastoma: Insights into histogenesis and management. *Surv Ophthalmol* 1998; 43 (1): 59-70.
11. Shields JA, Parsons HM, Shields CL, Shah P. Lesions stimulating retinoblastoma. *J Pediatr Ophthalmol Strabismus* 1991; 28: 338-340.
12. National Cancer Institute, U.S. National institute of health. Treatment statement for health professionals: Retinoblastoma. 1995, Available form: URL:  
<http://www.cancer.gov/cancer topics/types/childhood/Retinoblastoma.htm>