

## کبد چرب حاد حاملگی با عوارض آسیت و پلورال افوزیون دو طرفه در خانم حامله ترم

دکتر ثریا صالح گرگری

فلوشیپ پرناتالوژی دانشگاه علوم پزشکی ارومیه، بیمارستان شهید مطهری ارومیه، بخش زنان و زایمان (مؤلف مسئول) soraya\_saleh2000@yahoo.co.uk

### چکیده

**زمینه و هدف:** نارسائی حاد کبد در دروان حاملگی ممکن است بعلت هپاتیت حاد ویروسی فولمینانت، توکسیسیته کبدی به علت عوارض داروها و یا کبد چرب حاد حاملگی اتفاق بیافتد. کبد چرب حاد حاملگی یک بیماری نادر است که در سه ماهه سوم حاملگی اتفاق می افتد. میزان بروز این اختلال ۱ مورد در ۷۰۰۰ تا ۱۶۰۰۰ حاملگی ها گزارش شده است. میزان مرگ و میر مادر حدود ۱۸٪ و میزان مرگ و میر جنین ۵۸-۷٪ تخمین زده می شود. تشخیص سریع و درمان این بیماری باعث بهبود پیامدهای مادری و جنینی می شود.

**معرفی بیمار:** بیمار خانمی ۲۴ ساله گراوید یک با حاملگی ترم و شروع دردهای زایمانی به بیمارستان مراجعه و بستری گردید. بیمار هفت روز قبل از مراجعه به بیمارستان، تهوع و استفراغ داشته و متوجه زردی ملتحمه چشم هایش از سه روز قبل گردیده بود. براساس یافته های بالینی و آزمایشگاهی برای بیمار احتمال نارسائی حاد کبد در زمینه کبد چرب حاد حاملگی داده شد. بعد از تصحیح اختلالات انعقادی با FFP بیمار بعلت دفع مکنونیوم جنین و عدم پیشرفت تحت عمل سزارین قرار گرفت. در روز سوم بعد از عمل، بیمار دچار آسیت شکم و پلورال افوزیون دو طرفه شد. با مراقبتهای ویژه و درمانهای نگهدارنده بعد از عمل جراحی، عملکرد کبدی بیمار بهبود یافت.

**نتیجه گیری:** به تمام بیمارانی که با تهوع و استفراغ مداوم و یا درد اپی گاستر در سه ماهه سوم حاملگی مراجعه می کنند، توصیه به ارزیابی تستهای فونکسیون کبدی، تستهای فونکسیون کلیوی و شمارش کامل سلولهای خونی جهت رد تشخیص کبد چرب حاد حاملگی می شود.

**کلید واژه ها:** کبد چرب حاد، حاملگی، آسیت، پلورال افوزیون

وصول مقاله: ۸۵/۱۰/۱۶ اصلاح نهایی: ۸۵/۱۱/۲۷ پذیرش مقاله: ۸۵/۱۲/۲۶

### مقدمه

پیشرونده مراجعه می کند. این اختلال در تشخیص افتراقی با دو عارضه دیگر دوران حاملگی به نام سندرم HELLP و درگیری کبد در زمینه پره اکلامپسی و اکلامپسی قرار می گیرد (۷).

اتیولوژی این بیماری هنوز ناشناخته بوده و در برخی از موارد، کبد چرب حاد حاملگی را در اثر اختلالات میتوکندریایی در روند اکسیداسیون اسید چرب تصور می نمایند. این اختلال به صورت اتوزومال

کبد چرب حاد حاملگی تقریباً همیشه بین هفته ۳۱ تا ۴۲ حاملگی بروز می کند (۱). میزان بروز این اختلال ۱ مورد در ۷۰۰۰ تا ۱۶۰۰۰ حاملگی گزارش شده است. میزان مرگ و میر مادر حدود ۱۸٪ و میزان مرگ و میر جنین ۵۸-۷٪ تخمین زده می شود (۵-۲). علائم اولیه این بیماری غیر اختصاصی بوده و شک قوی بالینی جهت تشخیص این بیماری ضروری می باشد (۶). بیمار معمولاً با علائم تهوع، استفراغ مداوم، درد شکم و یرقان

قبل متوجه زردی در ملتحمه چشمهایش شده بود که مجدداً به پزشک مراجعه و در آزمایشات انجام شده سه روز قبل از بستری پلاکت بیمار  $180000\text{mm}^3$  و پروتئین ادرار منفی، HBsAg منفی و فشار خون بیمار  $120/80$  میلی‌متر جیوه ذکر شده بود. بیمار سابقه بیماری، مصرف داروی خاص و سابقه فامیلی بیماری خاصی را ذکر نمی‌کرد. برای مراقبتهای حاملگی، بیمار تحت نظر پزشک متخصص زنان و زایمان بوده و در طول حاملگی از نظر آزمایشات روتین حاملگی، افزایش وزن حاملگی و بررسیهای سونوگرافیک جنین طبیعی بوده است. در معاینه، بیمار اسکرای ایکتریک تعداد ضربان  $94$ ، تعداد تنفس  $22$ ، درجه حرارت بدن  $37$  درجه سانتیگراد، فشار خون  $130/80$  میلی‌متر جیوه و ادم  $+1$  در اندام تحتانی داشت. ارتفاع رحم ترم، تعداد ضربان قلب جنین  $134$  و در معاینه واژینال انجام شده، دیلاتاسیون دهانه رحم  $3$ - $2$  سانتیمتر و افسمان  $50$  درصد بود. در آزمایشات انجام شده سطح سدیم، پتاسیم و کلسیم خون در محدوده طبیعی بود. آزمایشات سرولوژیک هپاتیت و ایدز منفی بود. نتایج آزمایشات انجام شده برای بیمار از روز بستری تا بهبودی در جدول ۱ نشان داده شده است. بر اساس یافته‌های بالینی و آزمایشگاهی بیمار تشخیص نارسایی حاد کبد در زمینه احتمالی کبد چرب حاد حاملگی داده شد. بیمار یک ساعت بعد از بستری دچار پارگی کیسه آب شد که مایع آمنیوتیک آغشته به مکونیوم بود. سه ساعت بعد به علت دفع مکونیوم جنین و عدم پیشرفت زایمان در دیلاتاسیون  $2$  تا  $3$  سانتیمتر و افسمان  $50$  درصد پس از تزریق سه واحد FFP تحت عمل سزارین قرار گرفت. حاصل نوزاد پسر زنده با آپگار  $8$  و  $9$  به ترتیب در دقیقه‌های اول و پنجم و با وزن  $3800$  گرم بود. در طول عمل مشکل خونریزی وجود نداشت. در

مغلوب منتقل می‌شود. حداقل هفده نوع موتاسیون در کمپلکس آنزیمی پروتئین سه عملکردی میتوکندریایی گزارش شده است. شایعترین مورد، موتاسیون G1528C در ژن رمزگذاری کننده زنجیره بلند آنزیم  $3$ -هیدروکسی اسیل-کوا-دهیدروژناز است (۱). پنجاه درصد موارد کبد چرب حاد حاملگی در زنان نولی پار و  $10$  تا  $15$  درصد در حاملگیهای دو قلوبی گزارش شده است. تا سال  $1970$ ، میزان مرگ و میر مادران به علت این بیماری حدود  $92$  درصد بود. ولی اخیراً به علت تشخیص و درمان سریع، میزان مرگ و میر مادران کمتر از  $18$  درصد است. عود کبد چرب حاد حاملگی نادر است ولی مواردی از عود در حاملگی بعدی گزارش شده است (۸).

خاتمه دادن به حاملگی در موارد شدید بیماری توصیه می‌شود. به دنبال زایمان، اختلال عملکرد کبد شروع به بهبودی می‌کند و معمولاً در عرض یک هفته به حالت طبیعی باز می‌گردد. در این بیماران ممکن است به صورت موقتی حمایت گسترده طبی مورد نیاز باشد (۱).

در کبد چرب حاد حاملگی، مرگ مادر ممکن است به علت سپسیس، خونریزی، آپیراسیون، نارسایی کلیه و پانکراتیت رخ دهد و پیوند کبد در موارد نادر ضرورت پیدا می‌کند (۷).

### معرفی بیمار

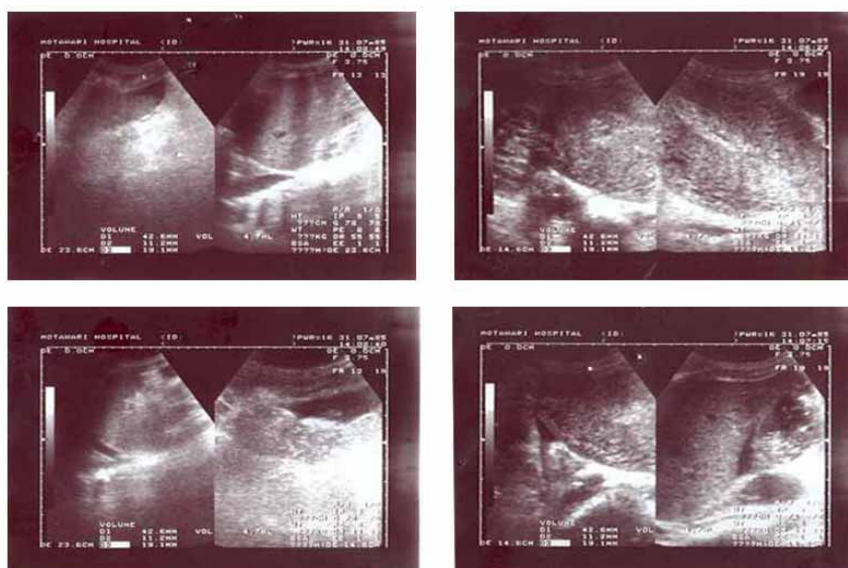
بیمار خانمی  $24$  ساله گراوید یک با حاملگی ترم و شروع دردهای زایمانی در اتاق زایمان بستری گردید. بیمار هفت روز قبل از بستری با شکایت ضعف، بیحالی، تهوع و استفراغ به پزشک مراجعه کرده و با تشخیص عفونت ویرال تحت درمان قرار گرفته بود و از سه روز

هیپرتانسیون پورت مشاهده نشد. رادیوگرافی انجام شده از قفسه سینه، پلورال افیوزیون دو طرفه را نشان داد (تصویر ۲). در طول پنج روز بعد از عمل جهت تصحیح اختلالات انعقادی و اصلاح آنمی برای بیمار سی و چهار واحد FFP و چهار واحد پک سل تزریق شد و از روز پنجم بعد از عمل، بیمار نیاز به فرآورده‌های خونی پیدا نکرد. در روز دوازده بعد از عمل بیمار با حال عمومی خوب ترخیص شد.

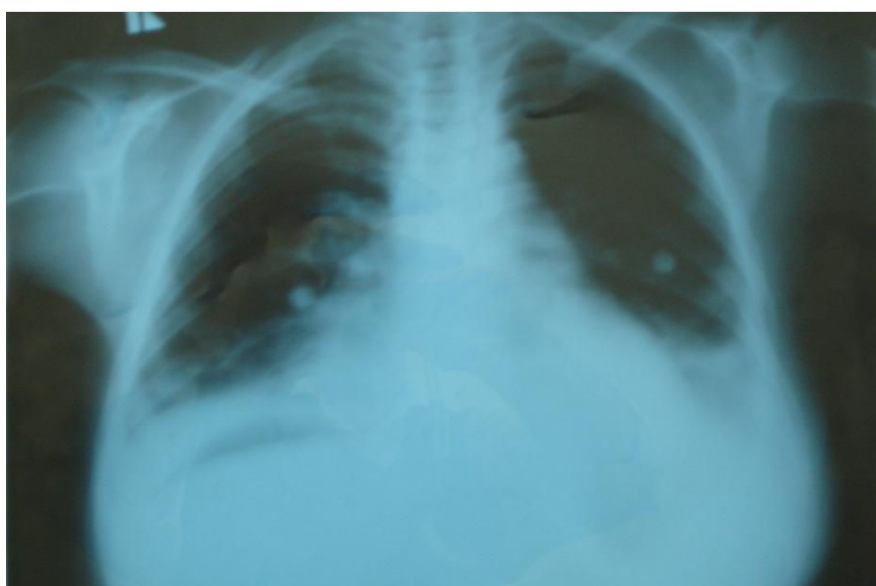اتاق ریکاوری بیمار دچار خونریزی شدید واژینال به علت آتونی رحم شد. خونریزی بیمار با انفوزیون اکسی‌توسین، سه واحد پک سل و سه واحد FFP کنترل شد و بیمار به آی سی یو منتقل شد. در روز سوم بعد از عمل بیمار دچار آسیت شکم و پلورال افیوزیون دو طرفه شد. در سونوگرافی انجام شده از شکم و لگن مایع آسیت در شکم و لگن و پلورال افیوزیون دو طرفه مشاهده شد (تصویر ۱). اندازه کبد و طحال طبیعی و همچنین در بررسی داپلر از عروق پورت علائمی از

جدول ۱: نتایج آزمایشات انجام شده برای بیمار از روز بستری تا بهبودی

	Entry	Day 3	Day 5	Day 10	Day 15	Day 21	Day 30	Day 45
WBC mm <sup>3</sup>	17000	12000	1000-	6500	7000	6800	7800	7200
Hb mg/dl	13	6.8	10	10	10.8	11	10.5	11
Hct %	39	20	30	30	32	33	32	33
Plc mm <sup>3</sup>	601	72	92	102	158	185	210	240
BUN mg/dl	28	24	24	18	18	18	18	18
Cr mg/dl	1.6	1	0.8	0.7	0.6	0.5	0.6	0.6
SGOT U/L	171	88	58	29	24	24	24	24
SGPT U/L	198	93	63	36	23	22	23	22
ALP U/L	580	450	285	200	180	170	150	24
Bilirubin Total mg/dl	7.2	5.2	5.3	2.5	0.8	0.8	0.5	0.5
Bilirubin Direct mg/dl	5.4	3.3	3.4	1.5	0.4	0.4	0.3	0.3
LDH U/L	500	390	229	200	170	150	129	120
PT Sec	18	16	16	14	12	12	12	12
PTT Sec	38	34	36	32	28	28	24	24
BS mg/dl	65	77	76	77	76	85	88	89
Protein total g/dl	6	5.2	-	-	6.5	-	-	-
Serum Alb g/dl	3.5	3.2	-	-	4	-	-	-



تصویر ۱: سونوگرافی انجام شده از شکم و لگن مایع آسیت در شکم و لگن و پلورال افیوژن دو طرفه



تصویر ۲: رادیوگرافی انجام شده از قفسه سینه، پلورال افیوژن دو طرفه را نشان داد.

## بحث

آتروفی زرد حاد کبد یک بیماری نادر و وخیم حاملگی می‌باشد که اولین بار توسط استندر و کدن در سال ۱۹۳۴ توصیف شده است (۹).

یافته‌های بالینی کبد چرب حاد حاملگی در خانم ۲۲ ساله در هفته ۳۹ حاملگی ظاهر شده بود. در بیمار ما

کبد چرب حاد حاملگی بر اساس شواهد کوآگولوپاتی شدید و افزایش متوسط آنزیمهای کبدی و سطح بیلروبین سرم مادر در سه ماهه سوم حاملگی تشخیص داده شد. این بیماری در تشخیص‌های افتراقی سندرم HELLP و درگیری کبد در زمینه پره‌اکلامپسی و اکلامپسی، قرار می‌گیرد. کبد چرب حاد حاملگی و

خون، تعداد طبیعی پلاکت و عدم وجود پروتئین ادراری) در زمان شروع علائم بالینی و کوآگولوپاتی شدید، افزایش متوسط آنزیمهای کبدی و افزایش سطح بیلروبین سرم در زمان مراجعه به بیمارستان، HELLP و پراکلامپسی مطرح نبود. کلید تشخیصی کبد چرب حاد حاملگی در بیمار ما، کوآگولوپاتی شدید، افزایش متوسط ترانس آمینازهای کبدی، افزایش بیلروبین، تهوع، استفراغ مقاوم و سطح طبیعی پلاکت و عدم افزایش فشارخون بود.

افزایش سطح ترانس آمینازها و بیلروبین در طی حاملگی نیاز به بررسی اورژانس جهت تشخیص علت زمینه‌ای دارد. تشابه یافته‌های آزمایشگاهی و بالینی در بیماریهای میکروآنژیوپاتیک حاملگی وجود دارد که در جدول ۲ نشان داده شده است (۱۱ و ۱۰).

سندرم HELLP هر دو این بیماری در سه ماهه سوم حاملگی اتفاق می‌افتند. شیوع سندرم HELLP حدود ۱۰ تا ۶۰ در ۱۰۰۰۰ حاملگی گزارش شده است که بسیار شایعتر از کبد چرب حاد حاملگی می‌باشد (۶). کبد چرب حاد حاملگی بر عکس سندرم HELLP و درگیری کبد در پراکلامپسی و اکلامپسی، یک بیماری همراه با دیسفونکسیون واقعی کبد می‌باشد. در کبد چرب حاد حاملگی هپربیلروبینمی بدون همولیز مشاهده می‌شود که این یافته بر خلاف پره اکلامپسی است که هپربیلروبینمی نادر بوده و در ارتباط با همولیز می‌باشد. در پره اکلامپسی که در موارد بسیار شدید بیماری افزایش بیلروبین مشاهده می‌شود میزان بیلروبین کمتر از ۶ میلی گرم در دسی لیتر می‌باشد (۷). در بیمار ما میزان بیلروبین ۷/۲ میلیگرم در دسی لیتر بود. برای بیمار ما بر اساس یافته‌های بالینی و آزمایشگاهی (عدم وجود فشار

جدول ۲: یافته‌های آزمایشگاهی و بالینی در بیماریهای میکروآنژیوپاتیک حاملگی

	HELLP	TTP	HUS	AFLP
Primary system involved	Liver	Neurologic	Renal	Liver
Gestational age	2 <sup>nd</sup> @ 3 <sup>rd</sup> trimester	2 <sup>nd</sup> trimester	Postpartum	3 <sup>rd</sup> trimester
Hypertension	↑↑	NL/↑	NL/↑	NL/↑
Hemolysis	+	+	+	±
PT/PTT	NL	NL	NL	↑
Fibronogen	NL	NL	NL	↓↓
Antithrombin III	↓↓	NL	NL	↓↓
Platelets	↓	↓	↓	NL/↓
Lactate dehydrogenase	↑↑↑	↑↑↑	↑↑↑	↑↑↑
Bilirubin	↑	↑↑	↑↑	↑↑
AST	↑↑	NL/↑	NL/↑	↑↑
Ammonia	NL	NL	NL	↑
Glucose	NL	NL	NL	↓
Proteinuria	↑↑	NL/↑	NL/↑	NL/↑
Creatinine	NL/↑	↑	↑↑	↑

همولیز، افزایش آنزیمهای کبدی، کاهش شمارش پلاکت =HELLP، کبد چرب حاد حاملگی =AFLP

پورپورای ترمبوتیک =TTP، سندرم همولیتیک ارومیک =HUS، طبیعی =NL

ولی حساسیت این روشها در تشخیص بیماری اندک بوده است لذا در بیمار ما نیز سونوگرافی کمک کننده

انواع روشهای تصویر برداری (سونوگرافی/CT/اسکن/MRI) برای تأیید تشخیص بالینی مطرح شده است

نظر پزشکان در نحوه اداره این بیماران متفاوت می‌باشد. بعضی پزشکان توصیه به تحت نظر گرفتن مادر و جنین در موارد خفیف این بیماری می‌کنند. در صورت تشدید علائم بیماری (استفراغ مداوم، افزایش یرقان و یا علائم کوآگولوپاتی) توصیه به ختم حاملگی می‌کنند (۷). از طرف دیگر تعدادی از پزشکان معتقدند که تلف کردن قابل توجه زمان در اقدام به زایمان ممکن است خطر آنسفالوپاتی، هیپوگلیسمی، نارسایی کلیه، اسیدوز و خونریزی شدید را در این بیماران افزایش دهد و توصیه به ختم حاملگی می‌کنند. همچنین در مورد روش ختم حاملگی این بیماران، اتفاق نظر وجود ندارد بعضی توصیه به زایمان سزارین جهت تسریع در بهبود ترمیم عملکرد کبد می‌کنند در صورتیکه تعداد دیگر روش القای زایمان را ارجح می‌دانند و اعتقاد دارند که زایمان سزارین در موارد اختلال انعقادی شدید ممکن است برای مادر خطرناک باشد. در بیمار ما عمل سزارین به علت دفع مکونیوم و عدم پیشرفت زایمان بعد از تصحیح اختلال انعقادی بیمار صورت گرفت (۱).

با توجه به اینکه کبد چرب حاد حاملگی هنوز با میزان بالای مرگ و میر مادری و جنینی همراه است پزشکان باید در تشخیص این بیماری جدی باشند و آمادگی کافی در اداره این بیماری و عوارض آن داشته باشند، اگرچه درمان قطعی این بیماری وجود ندارد ولی درمانهای نگهدارنده تا بهبودی کامل این بیماری توصیه می‌شود. همچنین توصیه می‌شود که بیماران با تهوع، استفراغ و درد اپی گاستر در سه ماهه سوم حاملگی تحت ارزیابی فونکسیون کبد، کلیه و شمارش کامل سلولهای خونی جهت رد بیماری کبد چرب حاد حاملگی قرار گیرند (۱۲).

نشد. بیوپسی کبد معمولاً جهت تشخیص ضروری نیست و در بیمار ما نیز انجام نشد (۷).

در این بیماران اختلالات شدید انعقادی مشاهده می‌شود که در بیمار ما اختلالات انعقادی با درمان حمایتی FFP و بهبودی تدریجی عملکرد کبدی تصحیح شد.

هیپوگلیسمی در ۵۰ درصد از این بیماران دیده می‌شود (۲، ۳، ۵). در بیمار ما که در موقع بستری میزان قند خون ۶۵ میلیگرم در دسی لیتر بود با تزریق سرم Half saline از بروز هیپوگلیسمی در روزهای بعد از عمل جلوگیری شد. آسیت در ۵۰ درصد از این بیماران مشاهده می‌شود که علت آن را به هیپرتانسیون پورت نسبت می‌دهند (۷). در بیمار ما علاوه بر آسیت، پلورال افیوزیون دو طرفه نیز مشاهده شد که در هیچیک از موارد مشابه گزارش نشده است. علت این مسئله مانند آسیت مشخص نمی‌باشد و نیاز به بررسیهای بیشتر دارد و در داپلر انجام شده علائمی از هیپرتانسیون پورت دیده نشد. آسیت و پلورال افیوزیون بیمار دو هفته بعد از عمل به طور کامل بر طرف شد.

در این بیماران دیابت بیمزه گذرا نسبتاً شایع می‌باشد ولی در بیمار ما مشاهده نشد. در موارد شدید بیماری آنسفالوپاتی، نارسائی کلیوی، پانکراتیت، خونریزیهای شدید و DIC ممکن است اتفاق بیافتد که در صورت انجام مراقبتهای حمایتی معمولاً بهبودی کامل حاصل می‌شود (۱۰). در بیمار ما در زمان مراجعه میزان کراتینین سرم ۱/۶ میلی گرم در دسی لیتر بود و همچنین الیگوری در دو روز بعد از عمل وجود داشت که خوشبختانه با تزریق لازیکس همراه با هیدراسیون بیمار کنترل شد.

## References

1. Cunningham FG, Leveno KL, Bloom SL, Hauth JC, Gilstrap LC, Wenstrom KD. Williams Obstetrics. 22 nd ed. McGraw-Hill: New York: 2005. p. 1304-1306.
2. Castro MA, Fassett MJ, Reynolds TB, Shaw KJ, Goodwin TM. Reversible peripartum liver failure: a new perspective on the diagnosis, treatment, and cause of acute fatty liver of pregnancy, based on 28 consecutive cases. *Am J Obstet Gynecol* 1999; 181: 389-95.
3. Reyes H, Sandoval L, Wainstein A, Ribalta J, Donoso S, Smok G, and et al. Acute fatty liver of pregnancy: a clinical study of 12 episodes in 11 patients. *Gut* 1994; 35:101-6.
4. Mabie WC. Acute fatty liver of pregnancy. *Crit Care Clin* 1991; 7: 799-808. Review.
5. Usta IM, Barton JR, Amon EA, Gonzalez A, Sibai BM. Acute fatty liver of pregnancy: an experience in the diagnosis and management of fourteen cases. *Am J Obstet Gynecol* 1994; 17:1342-7.
6. Holzman RS, Riley LE, Aron E, Fetherston J. Perioperative care of a patient with acute fatty liver of pregnancy. *Anesth Analg* 2001; 92: 1268-70.
7. Sherlock S, Doodley J. The liver in pregnancy. In: diseases of the liver and biliary system. 11th ed London: Blackwell Science, 2002. p. 472-475.
8. Riely C. Acute fatty liver of pregnancy. *Semin Liver Dis* 1987; 7: 47-54.
9. Stander H, Cadden B. Acute yellow atrophy of the liver in pregnancy. *Am J Obstet Gynecol* 1934; 28: 61-69.
10. Pereira SP, O'Donohue J, Wendon J, Williams R. Maternal and perinatal outcome in severe pregnancy-related liver disease. *Hepatology* 1997; 26: 1258-62.
11. Saphier CJ, Repke JT. Hemolysis, elevated liver enzymes, and low platelets (HELLP) syndrome: a review of diagnosis and management. *Semin Perinatol* 1998; 22: 118-33. Review.
12. Fesenmeier MF, Coppage KH, Lambers DS, Barton JR, Sibai BM. Acute fatty liver of pregnancy in 3 tertiary care centers. *Am J Obstet Gynecol* 2005; 192:1416-9.