جهت تهیه فایل WORD این مقاله به سایت DaneshResan.com مراجعه نمایید و عنوان مقاله را جستجو کنید
بیش از ۲ میلیون مقاله فارسی در این سایت موجود میباشد

مجله علمی دانشگاه علوم پزشکی کردستان/ دوره دوازدهم/ پائیز ۱۳۸۶/ ۹۱-۸۵

گزارش یک مورد لوسمی حاد دو فنوتیپی (BAL) بر اساس معیارهای EGIL

عباس احمدی[۱]، دکتر مهناز آقائی پور[۲]، دکتر علی‌اکبر پورفتح الله[۳]، دکتر منصور رضائی[۴]، مهین نیکوگفتار[۵]، دکتر مهرداد پارکی[۶]، دکتر بهرام نیکخو[۶]، روح الله مولودی[۷]، نادر کهن[۸]

۱- کارشناس ارشد هماتولوژی، دانشکده پزشکی، دانشگاه علوم پزشکی کردستان (مؤلف مسوول) abbasahmady@yahoo.com

۲- استادیار گروه پاتولوژی، بخش فلوسیتومتری سازمان انتقال خون ایران

۳- دانشیار گروه هماتولوژی، دانشگاه تربیت مدرس

٤- استادیار گروه آمار، دانشگاه علوم پزشکی کرمانشاه

۵- کارشناس ارشد هماتولوژی، بخش فلوسیتومتری سازمان انتقال خون ایران

۶- استادیار گروه پاتولوژی، دانشکده پزشکی، دانشگاه علوم پزشکی کردستان

۷- کارشناس ارشد فیزیولوژی، گروه فیزیولوژی، دانشگاه علوم پزشکی شیراز

۸- کارشناس ارشد هماتولوژی، دانشگاه علوم پزشکی شیراز

چکیده

زمینه و هدف: لوسمی‌های حادی که در ایمنوفنوتایپینگ، خصوصیات فنوتیپی بیش از یک رده سلولی را از خود بروز می‌دهند، در طبقه‌بندی سازمان بهداشت جهانی (WHO) به عنوان لوسمی‌های حاد با رده سلولی مبهم (ambiguous) شناخته می‌شوند. یک زیر نوع از این لوسمی‌ها، لوسمی حاد دو فنوتیپی (BAL) است، که در آن بلاست‌های لوسمیک، مارکرهای دو رده سلولی متفاوت را عرضه می‌کنند. این نوع لوسمی بوسیله گروه EGIL به خوبی مورد بررسی و مطالعه قرار گرفته و برای تشخیص آن یک سیستم امتیازبندی را پیشنهاد نموده است. که طبق آن مواردی از لوسمی‌های حاد که برای رده میلوئیدی و یکی از رده‌های لنفوئیدی (B و یا T) امتیاز بیش از ۲ بگیرند، لوسمی حاد دوفنوتیپی (BAL) شناخته می‌شوند. در اینجا یک مورد نسبتاً نادر از لوسمی حاد با فنوتیپ دو رده سلولی متفاوت و پیش آگهی نامطلوب که جهت ایمنوفنوتایپینگ به بخش فلوسیتومتری سازمان انتقال خون ایران مراجعه کرده بود گزارش می‌شود.

معرفی بیمار: در مهر ماه ۱۳۸۱ نمونه‌های خون محیطی و آسپیراسیون مغزاستخوان مرد ۵۲ ساله‌ای که برای تشخیص و تعیین رده درگیر در روند بدخیمی به آزمایشگاه سازمان انتقال خون ایران، بخش فلوسیتومتری ارجاع شده بود از نظر مورفولوژی، سیتوشیمی، ایمنوفنوتایپینگ مورد بررسی و آنالیز قرارگرفت.

یافته‌ها: بلاستهای خون محیطی و مغز استخوان مریض در زیر میکروسکوپ نوری نسبتاً بزرگ، با نسبت هسته به سیتوپلاسم بالا و اکثراً فاقد گرانول بودند. رنگ‌آمیزیهای سیتوشیمیائی NSE, SBB, MPO و PAS همگی منفی بودند. آنالیز فلوسیتومتری نشان داد که بلاستهای مغز استخوان مریض آنتی‌ژنهای لنفوئیدی CD19، CD7 CD20 و TdT؛ آنتی‌ژنهای میلوئیدی CD117 CD13 و CD15 و همچنین مارکرهای استم سل: CD34 و HLA-DR را عرضه کردند. آنالیز سیتوژنتیک کاریوتیپ نرمال را نشان داد. مریض با توجه به مورفولوژی و مثبت شدن CD13، M0-AML تشخیص داده شد. در پیگیریهای بعدی مریض پس از دریافت رژیم شیمی درمانی AML و رفتن به پس رفت بالینی، ۵ ماه بعد بدلیل عود بیماری فوت نمود. در هنگام جمع‌آوری و آنالیز داده‌ها متوجه شدیم که با توجه به معیارهای EGIL در تعریف و طبقه‌بندی لوسمی‌های حاد این مورد BAL بوده است.

نتیجه‌گیری: BAL یکی از موارد نادر لوسمی‌های حاد است که با مورفولوژی و سیتوشیمی به هیچ وجه قابل تشخیص نبوده و دارای پیش‌آگهی نامطلوب است. هر چند اهمیت بیولوژیک و بالینی شناسائی این نوع بدخیمی چندان روشن نیست، اما تشخیص صحیح و گزارش چنین مواردی بر اساس معیارهای استاندارد و پذیرفته شده، همانند معیارهای EGIL، می‌تواند در دستیابی به این امر، بهبود پروگنوز و انتخاب یک درمان اختصاصی کمک کند.

کلید واژه‌ها: لوسمی حاد دو فنوتیپی، فلوسیتومتری، ایمنوفنوتایپینگ، پیش‌آگهی

وصول مقاله: ۸۵/۶/۲۶ اصلاح نهایی: ۸۶/۱/۲۳ پذیرش نهایی: ۸۶/۳/۱

جهت تهیه فایل WORD این مقاله به سایت DaneshResan.com مراجعه نمایید و عنوان مقاله را جستجو کنید
بیش از ۲ میلیون مقاله فارسی در این سایت موجود میباشد

مقدمه

لوسمی‌های حاد بر طبق معیارهای FAB[1]، بر اساس مورفولوژی سلولهای لوسمیک و رنگ‌آمیزیهای سیتوشیمیائی، به دو زیر گروه اصلی: لوسمی حاد میلوئیدی (AML) و لوسمی حاد لنفوئیدی (ALL) تقسیم می‌شوند (۱). هر کدام از این گروهها از نظر عرضه سطحی و یا سیتوپلاسمیک آنتی‌ژنهای میلوئیدی و یا لنفوئیدی خصوصیات ویژه‌ای را دارا هستند. طبق گزارشهای اخیر، حدود ۴۶٪ موارد ALL و ۴۸٪ موارد AML ، بطور نابجا آنتی‌ژن مربوط به رده سلولی دیگر را عرضه می‌کنند. این آنتی‌ژنها در AML عمدتاً CD20 و CD7 بوده و در ALL ، مارکر CD33 است (۴-۲).

گاهی رده سلولی منشأ بدخیمی چندان روشن نیست. یا اینکه دو جمعیت بلاستی مجزا (یکی دارای شواهد تمایز ایمنوفنوتیپی میلوئیدی و دیگری لنفوئیدی) درگیر در روند بدخیمی هستند. و یا اینکه جمعیت سلولهای بلاست همزمان دارای شواهد ایمنوفنوتیپی دو رده سلولی هستند.

در طبقه‌بندی سابق WHO، مواردی از لوسمی‌های حاد که دو جمعیت بلاستی مجزا، درگیر در روند بدخیمی بودند را لوسمی حاد دو رده‌ای[2]، و مواردی که بلاستها فنوتیپ دو رده متفاوت را بروز می‌دادند، لوسمی حاد با رده مبهم نامگذاری می‌شدند (۲,۵). اعتقاد بر این است که این نوع لوسمی‌ها از استم سل‌های دارای توانائی عرضه آنتی‌ژنهای بیش از یک رده سلولی منشأ می‌گیرند (۲,۳,۵).

در تلاش جهت افتراق لوسمی‌های حاد دو فنوتیپی (BAL) از مواردی از AML و ALL با عرضه نابجای مارکرهای رده دیگر، گروه EGIL[3] یک سیستم امتیازبندی را پیشنهاد نمود (جدول ۱) (۶). در این سیستم بر اساس اختصاصیت هر مارکر برای رده مربوطه، به ترتیب امتیازهای ۲، ۱ و ۰/۵ منظور شده است. مواردی از لوسمی‌های حاد که نتایج ایمنوفنوتایپینگ آنها به گونه‌ای باشد که برای رده میلوئیدی و یکی از رده‌های لنفوئیدی B یا T دارای امتیاز بیش از ۲ باشند، BAL شناسائی می‌شوند (۶-۲,۳).

BAL گروه ناهمگونی از لوسمی‌های حاد را در برمی‌گیرد که درگیرکننده استم سل چندقوه‌ای بوده و دارای پیش‌آگهی نامطلوب هستند (۸-۴). اهمیت بالینی این نوع لوسمی چندان مشخص نیست. هماهنگی در درمان آن نیز وجود ندارد. یعنی توافقی مبنی بر اینکه آیا درمان القائی باید با داروهای لنفوئیدی و یا میلوئیدی، و اینکه به دنبال شیمی درمانی پیوند استم سل مغز استخوان یا خون محیطی انجام شود یا نه، وجود ندارد. Killick و همکارانش (۷) نشان دادند که درمان القائی با ترکیبی از داروهای AML و ALL منجر به نسبت بالائی از مرگ و میرهای زودرس می‌شود. در حالیکه در مریض‌های دریافت‌کننده درمان القائی AML یا ALL به تنهائی، چنین مواردی گزارش نشده است (۷).

معرفی بیمار

یک مرد ۵۲ ساله بدون سابقه بیماری مشخصی، بدلیل خون دماغ نسبتاً شدید در فروردین سال ۱۳۸۱به بخش اورژانس بیمارستان رازی قائم شهر مراجعه می‌کند. مریض از کسالت و تنگی نفس حرکتی شکایت می‌کند. در معاینه بالینی در چند جای بدن، به خصوص

1. French American British Cooperative group
2. Bilineal acute leukemia
3. European Group for Immunological Characterization of acute Leukemia

جهت تهیه فایل WORD این مقاله به سایت DaneshResan.com مراجعه نمایید و عنوان مقاله را جستجو کنید
بیش از ۲ میلیون مقاله فارسی در این سایت موجود میباشد

اندام تحتانی، پتشی، پورپورا و کبودی، بدون سابقه ضربه مشخص، و عدم ارگانومگالی دیده می‌شود. نتایج اولیه CBC مریض نشاندهنده آنمی نورموکرومیک نورموسیتیک (Hb: 9.2 gr/dl)، اندکس‌های RBC طبیعی، لکوسیتوز شدید (WBC: 189,000 /µl) و ترومبوسیتوپنی نسبتاً شدید (Plt C: 32,000) بود. در شمارش افتراقی اولیه، نوتروفیل ۲۵٪، لنفوسیت ۳۵٪، منوسیت ۲٪، و بلاست ۳۸٪ گزارش شده بود. نتایج آسپیراسیون و بیوپسی مغز استخوان مریض که در شهرستان انجام شده بود بیانگر هیپرسلولاریته مغز استخوان با ارتشاح ۸۲٪ بلاست بود. رنگ‌آمیزی‌های سیتوشیمی میلوپراکسیداز، سودان بلاک B، استراز غیراختصاصی و پریودیک اسید شیف همگی منفی بودند. مریض با تشخیص اولیه AML به تهران مراجعه می‌کند.

نمونه خون محیطی و آسپیره مغز استخوان مریض از بیمارستان شهدای تجریش به بخش فلوسیتومتری سازمان انتقال خون ایران ارسال گردید. اسمیرهای خون محیطی و مغز استخوان وی با رنگ رایت رنگ‌آمیزی شدند. بلاستها نسبتاً بزرگ، حدود ۲۲-۱۸ میکرون قطر، دارای نسبت هسته به سیتوپلاسم بالا و غالباً فاقد گرانول بودند. نتایج CBC، دیف و میلوگرام تقریباً نزدیک به نتایج شهرستان، ولی با درصد بلاست بالاتر بود (در خون محیطی ۶۹٪ و در مغز استخوان ۹۱٪).

بر روی نمونه آسپیره مغز استخوان با پانل وسیعی از منوکلونال آنتی بادیهایی که از شرکت DAKO دانمارک تهیه شده بودند، آنالیز ایمنوفنوتایپی انجام شد. حد نصاب مثبت تلقی نمودن یک مارکر ۲۰٪ درنظر گرفته شد. نتایج ایمنوفنوتایپینگ مریض در جدول ۲ خلاصه شده است.

در آنالیز سیتوژنتیک که در آزمایشگاه ژنتیک دکتر کریمی نژاد تهران انجام شده بود کاریوتیپ نرمال (46XY) گزارش شده بود. در هنگام جمع‌آوری داده‌ها برای طرح تحقیقاتی مؤلف که در بخش فلوسیتومتری سازمان انتقال خون ایران تحت عنوان بررسی ارزش تشخیصی CD117 در افتراق لوسمی های حاد میلوئیدی پیشنهادی EGIL در تعریف لوسمی حاد دو فنوتیپی بوده است. بنابراین تشخیص BAL برای مریض داده شد (جداول ۲ و ۱) (۲,۸,۱۱,۱۲).

در پیگیریهای به عمل آمده، مریض با رژیم شیمی درمانی AML، درمان و به پس رفت بالینی رسیده بود. متأسفانه ۵ ماه بعد از شروع درمان به دلیل عود بیماری مریض فوت نمود.

جدول ۱: سیستم امتیاز بندی تعریف BAL[a] بر اساس EGIL

Points[b]	B lineage	T lineage	Myeloid lineage
2	CD79a (mb-1)	CD3 (cyt/m)	anti-MPO
	cyt IgM	anti-TCRα/β	(anti-lysozyme)[c]
	cyt CD22	anti-TCRγ/δ	
1	CD19	CD2	CD117
	CD10	CD5	CD13
	CD20	CD8	CD33
		CD10	CD_W65
0.5	TdT	TdT	CD14
	CD24	CD7	CD15
		CD1a	CD64

[a] BAL is defined when scores are over 2 for the myeloid and one of the lymphoid lineages.
[b] Each omarker scores the correspondent poit.
[c] Specificity being assessed.

جدول ۲: مارکرهای عرضه شده بر روی بلاستهای مریض که بصورت ضخیم نمایش داده شده‌اند. مارکرهای عرضه نشده بصورت ایتالیک دیده می‌شوند.

Points[b]	B lineage	T lineage	Myeloid lineage
2	CD79a (mb-1) *cyt IgM* *cyt CD22*	*CD3 (cyt/m)* *anti-TCRα/β* *anti-TCRγ/δ*	*anti-MPO* *(anti-lysozyme)*[c]
21	*CD19* *CD10* *CD20*	*CD2* *CD5* *CD8* *CD10*	CD117 CD13 *CD33* *CD_W65*
0.5	TdT *CD24*	TdT CD7 *CD1a*	*CD14* CD15 *CD64*
محاسبه امتیازهای هر رده	۲/۵	۱	۲/۵

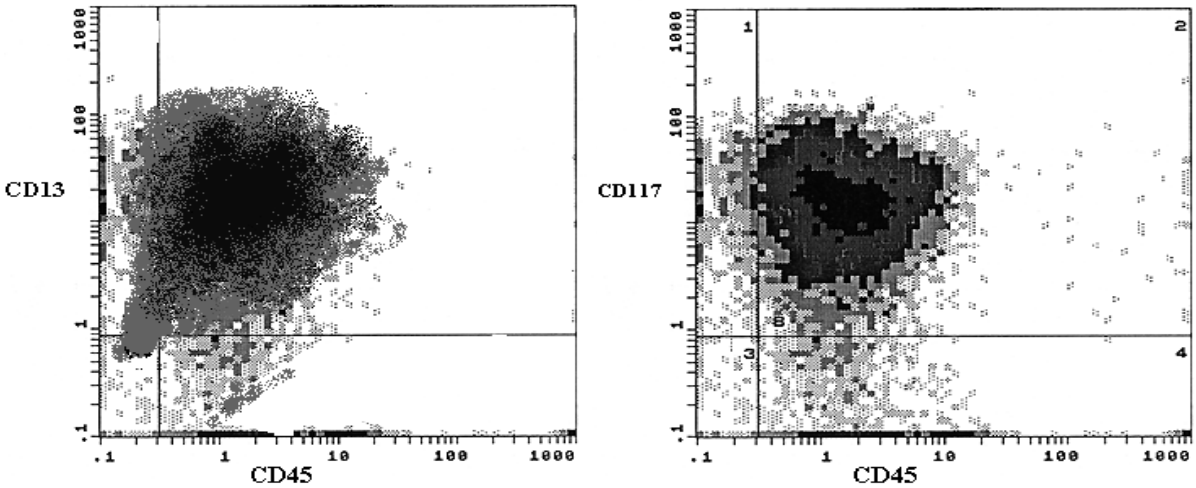

تصاویری از آنالیز فلوسیتومتریک با فلوسیتومتر Coulter مدل Epics profile II

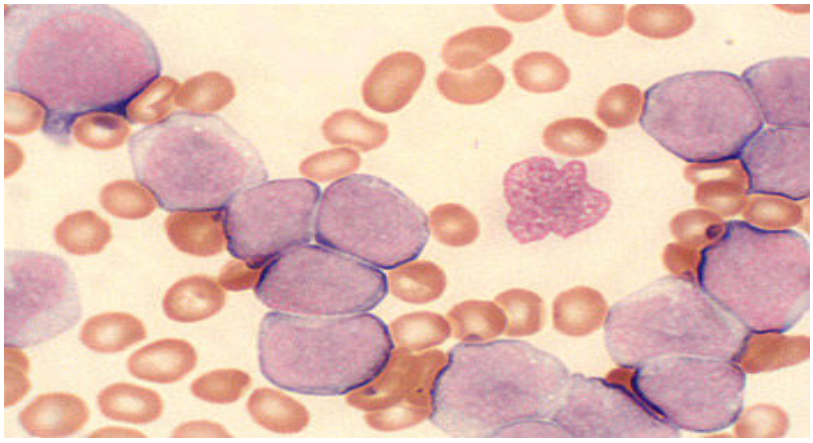

رنگ آمیزی سیتوشیمی MPO بلاستهای مغز استخوان مریض

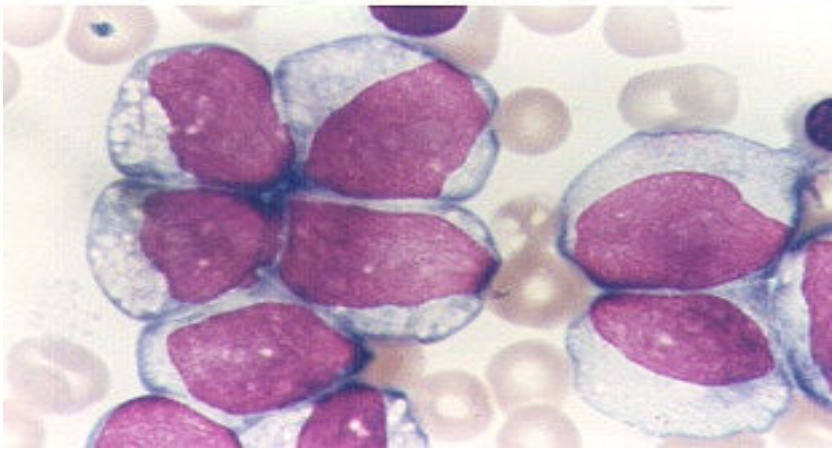

اسمیر مغز استخوان رنگ‌آمیزی شده با رنگ رایت

بحث

لوسمی‌های حاد دارای مشخصه‌های ایمنوفنوتیپی بیش از یک رده سلولی، در طبقه‌بندی سابق WHO تحت عنوان لوسمی‌های حاد با رده مبهم acute leukemia of ambiguous lineage طبقه‌بندی شده‌اند (۲,۳). یعنی رده درگیر در روند بدخیمی به وضوح روشن نیست و نمی‌توان آنرا به یکی از رده‌های AML یا ALL نسبت داد. یک زیر نوع از این لوسمی‌ها بوسیله بلاستهایی که بطور همزمان آنتی‌ژنهای اختصاصی میلوئیدی و لنفوئیدی B یا T را عرضه می‌کنند، مشخص می‌شوند. این گروه لوسمی حاد دو فنوتیپی BAL نامیده می‌شوند (۲,۳,۱۲,۱۶). این زیر نوع، یک لوسمی حاد غیر شایع است، که حدود ۳-۱٪ موارد لوسمی‌های حاد را تشکیل می‌دهد. مطالعات اخیر از درگیری استم سل چند قوه‌ای با دارا بودن توان عرضه مشخصه‌های ایمنوفنوتیپی چند رده سلولی حمایت می‌کنند (۲,۳,۲۴). به دلیل اینکه بلاستها دارای ظاهر متغیر هستند، مورفولوژی در تشخیص آنها نمی‌تواند کمک‌کننده باشد. هیچ اختلال کروموزمی مشخصی که مرتبط با این نوع لوسمی باشد شناخته نشده است (۲۲). با این وجود باید گفت که اختلالات ساختمانی کروموزم‌ها شایع بوده و شیوع بالای کروموزم فیلادلفیا t (9;22)(q34;q11) و درگیری کروموزم ۱۱، (11q23) شایع هستند. همچنین ممکن است کروموزم فیلادلفیا دارای کاریوتیپ مخلوط باشد. وجود این اختلالات کروموزمی حاکی از پیش‌آگهی نامطلوب است (۲,۳,۲۲). در این مطالعه آنالیز کروموزمی کاریوتیپ نرمال را نشان داد.

خصوصیات ایمنوفنوتیپی مطرح‌کننده تشخیص BAL بود. تشخیص BAL باید مطابق معیارهای پیشنهادی EGIL باشد. در سیستم امتیازبندی پیشنهاد شده بوسیله EGIL، درجه اختصاصیت آنتی‌ژنهای میلوئیدی و لنفوئیدی عرضه شده بوسیله بلاستهای لوسمیک، در نظر گرفته شده و براساس آن به هر مارکر امتیازی (۲، ۱ یا ۰/۵) تعلق گرفته است (۶). اعتقاد بر این است که CD79a سیتوپلاسمیک برای رده B بسیار اختصاصی است. به گونه‌ای که بعضی از

محققین پیشنهاد نموده‌اند که مثبت شدن آن برای تشخیص B-lineage ALL ضروری است (۱۵,۲۴,۲۵). در این مطالعه چندین آنتی‌ژن لنفوئیدی TdT, CD22, CD79a : B و آنتی‌ژنهای میلوئیدی CD15, CD13 و CD117 مثبت بودند. این الگوی عرضه آنتی ژنی مبین هیبرید بودن منشأ این نوع لوسمی است. نکته مهم این است که همه این آنتی ژنها بر روی همان جمعیت بلاستی عرضه شدند. ماهیت استم سل بودن این لوسمی بوسیله حضور مارکرهای مرتبط با سلولهای پیش ساز مثل CD34 و HLA-DR مشخص گردید. بر اساس سیستم امتیازبندی EGIL شکی در BAL بودن لوسمی باقی نماند.

پس مواردی از لوسمی‌های حاد که بطور همزمان آنتی‌ژنهای اختصاصی رده میلوئیدی را با آنتی ژنهای اختصاصی یکی از رده‌های لنفوئیدی B یا T عرضه کرده و واجد معیارهای EGIL باشند باید لوسمی حاد دو فنوتیپی (BAL) گزارش شوند. هر چند اهمیت بیولوژیک و بالینی شناسائی چنین مواردی هنوز زیاد مشخص نیست، اما تشخیص و گزارش آنها می‌تواند در دستیابی به شناسائی ماهیت بیولوژیک این بدخیمی‌ها کمک کرده و منجر به اتخاذ یک روش درمانی اختصاصی و بهبود پروگنوز گردد.

References

1. Bennett JM, Catav osky D, Danel M.T, Flandrin G, Galton DAG, Gralnick HR, and et al. Proposals for the classification of acute leukemias, French-Amrican-British (FAB) co-operative group. Br J Haematol 1976; 33: 451-462.
2. Matutes E, Morilla R, Farahet N, Carbonell F, Swansbury J, Dyer M,nd et al. Definition of acute biphenotypic leukemia. Haematologica 1997; 82: 64-66
3. Sulak LE, Clare CN, Morale BA, Hansen KL, Montiel MM. Biphenotypic acute leukemia in adults. Am J Clin Pathol 1990; 94: 54-58.
4. Brunning RD, Matutes E, Borowitz MJ. Acute leukemias of ambiguous lineage. In: Vardiman JW, ed. Pathology and genetics of tumors of the haematopoietic and lymphoid tissues. Lyon, France: IARC press; 2001: p. 106-7.
5. Buccheri V, Mihalijevic B, Mateutes E, Dyer MJ, Mason DY, Catovsky D. Mb-1: a new marker for B-lineage lymphoblastic leukemia. Blood 1993; 82: 853-857.
6. Bene MC, Castolid G, Knapp W, Ludwing WD, Mateus E, Orfao A, and et al. Proposals for the immunological classification of acute leukemias. European Group for the Immunological Characterization of Leukemias (EGIL). Leukemia 1995; 9(10): 1783-6.
7. Killick S, Matutes E, Powles RL, Hamblin M, Swansbury J, Treleaven J, and et al. Outcome of biphenotypic acute leukemia. Haematologica 1999; 84: 699-706.
8. Legrand O, Perrot JY, Simonin G, Baudard M, Cadiou M, Blanc C, and et al. Adult biphenotypic acute leukemia: an entity with poor prognosis which is related to unfavourable cytogenetics and P-glycoprotein over-expression. Brit J Haematol 1998; 100: 147-155.
9. Drexler HG, Thiel E, Ludwing W-D. Acute myeloid leukemias expressing lymphoid associated antigens: diagnostic incidence. Leukemia 1993; 7: 489-498.
10. Bennett JM, Catovsky D, Daniel MT, Flandrin G, Galton AG, Gralnick HR, et al. Proposals for the recognition of minimally differentiated acute myeloid leukemia. Br J Haematol 1991; 78: 325-329.
11. Hanson CA, Abaza M. Sheldson S, Ross CW, Schnitzer B, LM. Acute biphenotypic leukemia: immunophenotypic and cytogenetic analysis. Br J Haematol 1993; 84: 49-55.
12. Bene MC, Bernier M, Casasnovas RO, Castolid G, Knapp W, Lanza F, and et al. The value of c-kit in the diagnosis of bipnphenotypic acute leukemia. European group for the immunological classification of leukemias (EGIL). Leukemia. 1998; 12(12): 203-39.

13. Buccheri V, Matutes E, Dyer MJ, Catovsky D. Lineage commitment in biphenotypic acute leukemia. Leukemia 1993; 7: 919-27.
14. Bennett JM Catovsky D, Daniel MT, Flandrin G, Galton AG, Gralnick HR, et al. Criteria for diagnosis of acute leukemia of megakaryocyte lineage (M7): a report from the frence American British Cooperative Group. Proposals for the recognition of minimally differentiated acute myeloid leukemia. Br J Haematol 1991; 78: 325-329.
15. Lai R, Juco J, Lee SF, Nahirniak S, Etches WS. Flow cytometric detection of CD79a expression in T-cell acute lymphoblastic leukemias. Am J Clin Pathol. 2000; 113: 823-30.
16. Campana D, Behm FG. Immunophenotyping of Leukemia. J Immunol Methods 2000; 243: 59-75.
17. Bene MC, Bernier M, Castolid G, Faure GC, Knapp W, Ludwing WD, and et al. Impact of immunophenotyping on management of acute leukemias. Haemetologica 1999; 84(11): 1024-34.
18. Bene MC, Bernier M, Casasnovas RO, Castolid G, Knapp W, Lanza F, and et al. The reliability and specificity of c-kit for the diagnosis of acute myeloid leukemias and undifferentiated leukemias. European Group for the Immunological Classification of Leukemias (EGIL). Blood 1998; 92(2): 596-9.
19. Janossy G, Coustan-Smith E, Campana D. The reliability of cytoplasmic CD3 and CD22 antigen expression in the immunodiagnosis of acute leukemia: a study of 500 cases. Leukemia 1989; 3: 170-181.
20. Saxena A, Sheridan DP, Card RT, McPeek AM, Mewdell CC, Skinnider LF. Biologic and clinical significance of CD7 expression in acute myeloid leukemia. Am J Hematol 1998; 58: 278-284.
21. Khalidi HS, Medeiros LJ, Chang KL, Brynes RK, Slovak ML, Arber DA. The immunophenotype of adult acute myeloid leukemia: high frequency of lymphoid antigen expression and comparison of immunophenotype, French- American- British classification, and karyotypic abnormalities. Am J Clin Pathol. 1998; 109: 211-220
22. Carbonell F, Swansbury J, Min T, Matutes E, Farahat N, Buccheri V, and et al. Cytogenetic findings in acute biphenotypic leukaemia. Leukemia 1996; 10: 1283-7.
23. Zucchini A, Fattori PP, Lanza F, Ferrari L, Bagli L, Imola M, and et al. Biphenotypic acute leukemia. J Biol Regul Homeost Agents 2004; 18: 387-91.
24. Frater JL, Nabeel RY, LoAnn CP, Martin ST, Charles LG. Biphenotypic acute myeloid leukemia with coexpression of CD79a and markers of myeloid lineage. Arch Pathol Lab Med 2003; 127: 356-9.
25. Carbonell F, Swansbury J, Min T, Matutes E, Farahat N, Buccheri V, and et al. Karyotypic findings in biphenotypic acute leukemia. Br J Haematol 1995; 89 (suppl.1): 57-58.