

تأثیر سیکلوسپورین A بر غده پستانی در موش رت

علیرضا شیرپور^۱، دکتر علی تقی زاده افشاری^۲، دکتر امیرعباس فرشید^۳، دکتر مهدی اسکندری^۴

چکیده

مقدمه: سیکلوسپورین A از داروهای ایمنوساپرسیو می باشد که جهت کاهش دفع بافت پیوند یافته بعد از عمل جراحی مورد استفاده قرار می گیرد این دارو دارای اثرات جانبی متعددی است.

مواد و روش: در این مطالعه تاثیر داروی سیکلوسپورین A بر غده پستانی در موش رت مورد بررسی قرار گرفت. بدین منظور دو گروه موش شامل یک گروه شاهد ($n = 12$) و یک گروه آزمایش ($n = 12$) انتخاب شدند به موش های گروه آزمایش به مدت ۴۵ روز داروی سیکلوسپورین A با دوز روزانه 20 mg/kg همراه با $12/5$ گرم غذای مصرفی داده شد در این مدت موشهای گروه شاهد از غذای معمولی استفاده می کردند. در پایان مطالعه حیوانات کشته شده و مورد اتوپسی قرار گرفتند.

نتایج: در موش های گروه کنترل هیچ گونه تغییرات ماکروسکوپی و میکروسکوپی مشاهده نشد. در سه مورد از موش های گروه آزمایش بزرگی غده پستانی مشاهده شد. غدد پستانی این موش ها مورد مطالعات هیستولوژیکی قرار گرفتند. بیوپسی بافتی پستان های بزرگ شده نشانگر هیپرپلازی پستان و ایجاد فیبروز در اطراف مجاری پستانی بود.

بحث: این مطالعه نشان می دهد که سیکلوسپورین A ممکن است سبب هیپرپلازی پستان در موش رت شود.

کل واژگان: سیکلوسپورین A، هیپرپلازی، پیوند، غده پستانی

مجله پزشکی ارومیه، سال سیزدهم، شماره دوم، ص ۱۰۸-۱۰۲، تابستان ۱۳۸۱

- ۱- مربی گروه فیزیولوژی، دانشگاه علوم پزشکی ارومیه
- ۲- دانشیار گروه کلیه و مجاری ادراری، دانشگاه علوم پزشکی ارومیه
- ۳- استادیار گروه پاتولوژی دانشکده دامپزشکی، دانشگاه ارومیه
- ۴- استادیار گروه فیزیولوژی، دانشگاه علوم پزشکی ارومیه

مقدمه

در سال‌های اخیر بقای بافت‌های پیوندی بهبود معنی‌داری یافته است طوری که بعضی از اندام‌ها مانند، کلیه انتقال یافته، چندین سال در فرد دریافت کننده دارای کارایی شده است. در این موفقیت، نقش داروی سیکلوسپورین A غیر قابل انکار می‌باشد. این دارو یک ایمنوساپرسیو بسیار قوی است. که بقای آلوگرافت‌های ریه، پوست و کلیه را در حیوانات طولانی می‌کند. سیکلوسپورین مهارگر توسعه واکنش‌های با واسطه سلولی مثل تولید آنتی‌بادی وابسته به سلول‌های T-Cell و حساسیت زیاد تأخیری پوستی است. همچنین این دارو تولید و رهایش لنفوکاین‌هایی مثل انترولکین ۲ را از سلول‌های T-Cell مهار می‌کند. شواهدی وجود دارد که سیکلوسپورین چرخه سلولی لنفوسیت‌ها را در مراحل G₀ و فاز اولیه G₁ مهار می‌کند. در کنار آثار مثبت سیکلوسپورین A در جلوگیری از دفع بافت‌های پیوند یافته، این دارو دارای اثرات جانبی متعددی از قبیل ایجاد هیپر تانسین و نفروتوکسیسی (۱، ۲)، اریترامیسیا و ترمبوسیتوزیس (۳، ۴، ۵)، سندروم رایونودن (۶)، سرطان‌زایی (۷، ۸)، هیپرلیپیدمیا (۹)، تغییر در عملکرد سلول‌های پانکراس و مقدار گلوکز خون (۱۰) و تأثیرات متعدد دیگر می‌شود. از عوارض جانبی این دارو بر روی سلول‌ها که در سال‌های اخیر مورد مطالعه قرار گرفته است هیپرپلازی سلولی در بافت‌هایی نظیر لثه‌ها، سلول‌های عضله صاف، استخوان‌های آرواره و چند بافت دیگر می‌باشد (۱۱، ۱۲، ۱۳). RK و همکاران عضله صاف را به قسمت آسیب دیده عضله قلبی پیوند زدند و از داروی سیکلوسپورین برای جلوگیری از رد بافت پیوند شده استفاده کردند بعد از مدتی قسمت آسیب دیده عضله قلبی ترمیم شده و کار قلب بهبود یافت (۱۳). با توجه به اثرات هیپرپلاستیکی این دارو، در مطالعه حاضر تأثیر سیکلوسپورین بر هیپرپلازی بافت پستان در موش رت مورد بررسی قرار گرفت.

مواد و روش

حیوانات مورد آزمایش از نوع موش رت نژاد وستار با میانگین وزنی ۲۰۰ گرم بودند که از مرکز حیوانات دانشکده پزشکی ارومیه تهیه شدند در طی آزمایش موش‌ها در قفس‌های انفرادی نگهداری شدند، و از نظر دما و شرایط نوری تمام حیوانات در شرایط یکسان قرار داشتند. موش‌ها در طی یک مرحله زمانی ۴۵ روزه تحت درمان با داروی سیکلوسپورین A قرار گرفتند. روش کار به این ترتیب بود که برای هر موش ۲۰ mg/kg سیکلوسپورین A به همراه غذای مصرفی داده شد. برای دادن دارو اول غذای حیوانی را که به صورت پلت‌های آماده می‌باشد خرد و آسیاب می‌کردیم و سپس از پودر غذایی برای هر موش به مقدار ۱۲/۵ گرم انتخاب کرده و ماده دارویی به همراه آب کافی به پودر غذا اضافه می‌شد و به طور یکنواخت به هم زده می‌شد بعد خمیر آماده را به صورت پلت‌های استوانه‌ای شکل در آورده و در جای سایه و دور از نور قرار می‌دادیم تا خشک شوند زیرا برخورد نور به سیکلوسپورین سبب تجزیه دارو و از بین رفتن خاصیت درمانی آن می‌شود. بعد از خشک شدن غذای آلوده به دارو به حیوانات داده می‌شد در ضمن برای جلوگیری از بی‌اثر شدن داروها در هر نوبت به اندازه دو روز غذای همراه با دارو آماده می‌کردیم برای جلوگیری از تغییرات دوز مصرفی دارو، در شبانه روز فقط ۱۲/۵ گرم غذا که حاوی دوزهای مورد نیاز از دارو بود به موش‌ها داده می‌شد. در پایان آزمایش جهت تشخیص آسیب‌های بافتی ناشی از مصرف دارو موش‌ها در بخش پاتولوژی دانشکده دامپزشکی ارومیه به طریقه زیر مورد آزمایش هیستوپاتولوژیک قرار گرفتند.

موش‌ها به روش انسانی و یا تزریق اوردوز (overdose) کتامین کشته شدند، سپس بر روی آنها اتوپسی کامل انجام گرفت در این مرحله مشاهدات ثبت می‌شد. در قسمت پستانی توده‌های به اندازه ۲/۵ × ۳ دیده شد. توده‌ها جهت بررسی

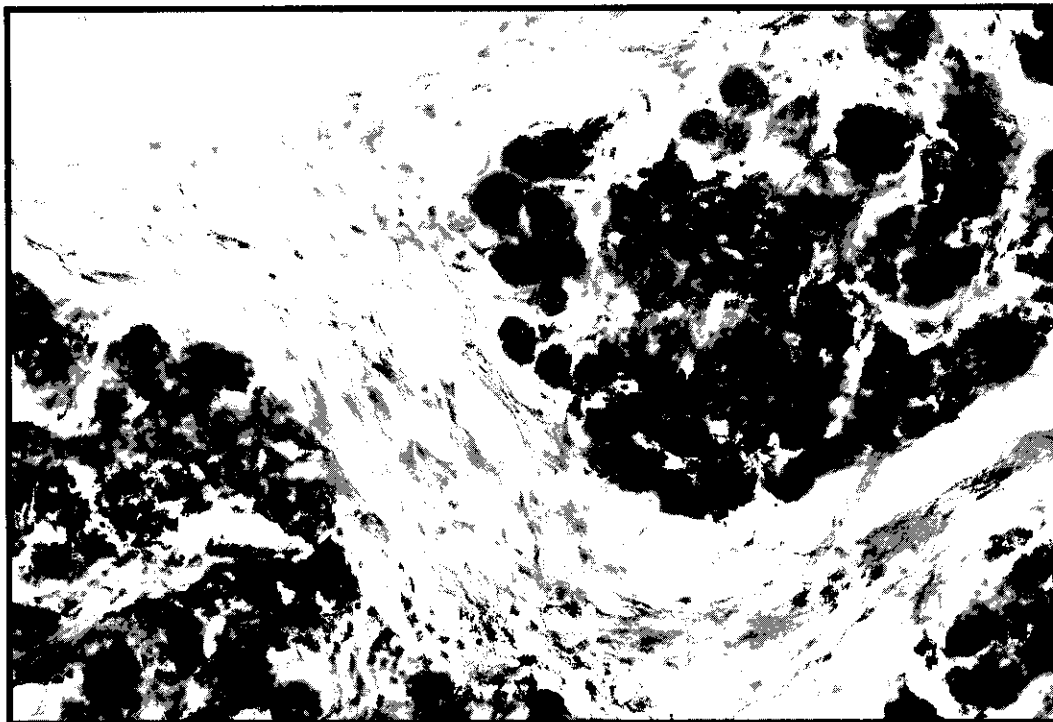
پایان آزمایش در سه نمونه از موش‌ها پستان‌های خلفی به اندازه‌های بزرگ شده بودند که وقتی حیوان راه می‌رفت پستان‌ها با زمین تماس پیدا می‌کردند. حیوان در مواجهه با تماس دست با پستان هیچ عکس‌العملی که بیانگر درد باشد از خود نشان نمی‌داد.

نتایج آزمایش‌های هیستوپاتولوژی نشان داد که برش‌های تهیه شده از توده‌های پستانی ظاهر یکنواخت و سفیدی داشتند در ضمن بافت پستان حالت غیر فعال داشت. بررسی میکروسکوپی نشان داد که ساختمان توبول‌های پستانی دچار پرولیفراسیون شده و اطراف آنها را بافت فیبروزی فراگرفته است همچنین در بافت پستان مجاری هیپرپلازی شده، نامنظمی مشاهده شد. (شکل ۱)

هیستوپاتولوژیک در محلول ۱۰٪ فرمالین بافری تثبیت و بعد از تثبیت مورد آبگیری، شفاف‌سازی و آغشتگی قرار گرفت، بعد از آن قالب‌گیری انجام شد سپس به وسیله میکروتوم دوار برش‌های ۴ تا ۵ میکرونی از نمونه‌ها تهیه شد و با رنگ‌های توکسیلین و اتوزین رنگ آمیزی شدند سپس با میکروسکوپ نوری مورد مطالعه قرار گرفتند (۱۴).

نتایج

در طول آزمایش با مرور زمان، حیوانات دچار کاهش شدید اشتها شده بودند و در اواخر آزمایش مواد غذایی به نصف کاهش پیدا کرد طوری که مجبور به مخلوط کردن دارو با ۶ الی ۷ گرم پودر غذا جهت تهیه پلت‌های مصرفی شدیم در ضمن آب مصرفی نیز به موازات کاهش غذا کاهش یافت. علاوه بر این، در



شکل ۱: مناطق هیپرپلازی و فیبروزی شده بافت پستان

بحث

در این مطالعه تاثیر سیکلوسپورین A بر بافت پستان در موش رت مورد بررسی قرار گرفت مصرف سیکلوسپورین در حیوانات سبب افزایش توده سلول در اطراف پستان و همچنین فیروزی شدن دور مجاری پستان گردید. مطالعات دیگران نشانگر هیپرپلازی در بعضی از بافت‌های بدن می‌باشد. نوویسکی و همکارانش در ۱۹۹۸ طی یک مطالعه بر روی مدل انسانی، گزارش کردند که مصرف سیکلوسپورین پس از پیوند کلیه در برخی از افراد سبب هیپرپلازی شدید در بافت لثه می‌شود (۱۵). Myrillas - TT و همکارانش در سال ۱۹۹۹ در یک مطالعه تاثیر سیکلوسپورین A در افزایش تورم لثه را از نظر تنظیم تولید انترلوکین‌ها مورد بررسی قرار دادند آنها نشان دادند که در بافت‌های لثه هیپرپلازی شده در حضور سیکلوسپورین A مقدار انترلوکین ۶ بتا در مقایسه با بافت‌های ملتهب شده و نرمال کاهش یافته ولی مقدار انترلوکین ۱ بتا افزایش معنی‌داری را نشان می‌دهد (۱۶) البته مقدار انترلوکین‌ها، وابسته به دوز مصرفی دارو می‌باشد، به طوری که در دوزهای مختلف مقادیر متفاوتی از انترلوکین‌ها حاصل می‌شدند. آنها نتیجه گرفتند که دوز مصرفی سیکلوسپورین در تولید سیتوکاین‌های سلولی در فیبر بلاست‌های لثه‌های هیپرپلازی شده نقش مهمی دارد و احتمال دادند که شاید این اثر سیکلوسپورین نقش مهمی در بروز آسیب‌های ناشی از مصرف سیکلوسپورین در لثه‌های هیپرپلازی شده داشته باشد.

در سال ۱۹۹۹ مطالعه‌ای دیگر به وسیله FU - E و همکاران تحت عنوان تاثیر سیکلوسپورین A بر استخوان‌های اسفنجی در موش رت انجام شد. آنها پس از مصرف دارو به وسیله حیوان به مدت ۶ هفته نتیجه گرفتند که سیکلوسپورین A سبب افزایش تعداد استئوکلاست‌ها و کاهش تشکیل استخوان می‌شود این عمل برخلاف اثر افزایش دهندگی سیکلوسپورین در لثه‌ها

می‌باشد. در ضمن مکانیسم عمل در آزمایش این افراد نیز با گروه قبلی تفاوت دارد به طوری که در گروه قبلی تشکیل سیتوکاین‌ها تحت تاثیر دارو قرار می‌گرفت ولی در مطالعه این افراد تشکیل سلول‌هایی که در تخریب سلول‌های استخوانی نقش دارند عامل اصلی کاهش بافت می‌باشد (۱۳).

CM - Ayanoglu و همکارانش (۱۷) در مطالعه‌ای دیگر بر روی موش رت نشان دادند که مصرف سیکلوسپورین سبب هیپرپلازی بافت لثه‌ها می‌شود. بررسی‌های هیستولوژیکی و میکروسکوپ الکترونی نشان دادند که بافت هیپرپلازی شده لثه شامل فیبریل‌های کلاژن (بافت همبند)، نواحی بی‌شکل و کراتینه شده نامنظمی و سلول‌های چند هسته‌ای شده‌ای می‌باشد. همچنین در قسمت هیپرپلازی شده تعداد عروق خونی نیز زیاد شده بود. آنها نتیجه گرفتند که رشد زیاد در بافت لثه در اثر مصرف سیکلوسپورین بیشتر ناشی از افزایش عروق خونی و بافت زمینه و افزایش ضخامت سلول‌های اپیتلیال می‌باشد و هیپرپلازی سلولی بیشتر در بافت‌های اتصالی دیده می‌شود.

در مطالعه ما مصرف سیکلوسپورین سبب افزایش بافت همبند و همچنین تعداد سلول‌ها در اطراف مجاری پستان شد. با توجه به مطالب فوق به نظر می‌رسد که مکانیسم عمل سیکلوسپورین در افزایش حجم بافت‌ها در اثر تاثیر آن بر روی بافت همبند و فیبروبلاست‌ها باشد. به نظر می‌رسد سیکلوسپورین با برهم زدن مکانیسم‌های کنترل سرعت تقسیم سلولی سبب تحریک میتوز شده و از این طریق سبب هیپرپلازی سلولی می‌شود. البته خاصیت میتوزی سیکلوسپورین فقط بر روی فیبروبلاست‌ها نبوده و سلول‌های دیگر را هم مانند سلول‌هایی اپی‌تلیال توپول‌های پستانی می‌تواند تحت تاثیر قرار دهد. احتمال دارد که سیکلوسپورین غیر از بافت‌های پستانی و لثه سبب هیپرپلازی در بافت‌های دیگر بدن شود که اثبات این موضوع احتیاج به مطالعات بیشتر دارد.

References

1. Bennett W N, G A Porter: Cyclosporin associated hypertention. *AM J Med*, 1988, 85: 131-133.
2. Myrers B D: Cyclosporine nephrotoxicity. *Kidney Int*, 1986, 30: 964-974.
3. Tatman AJ, and Et al: Erythraemia in renal Transplant recipients treated with Cyclosporin. *Lancet*. 1988, I: 1279.
4. Innes A, and Et al: Cyclosporine and erythraemia. *Lancet*. 1988, II: 1018.
5. Itami N, and Et al: Thrombocytosis after Cyclosporin therapy in child with nephrotic syndrome. *Lancet*, 1988, II: 1018.
6. Deray G. and Et al: Cyclosporin and Raynaud phenomenon. *Lancet*, 1986, II: 1092-3.
7. Penn I: Cancers following Cyclosporin Transplantation. 1987, 43: 32-5.
8. Arellano F, Krupp Pf: Cutaneous malignant melanoma occuring after Cyclosporin A therapy. *Br J Dermatol*, 1991, 124: 611.
9. Luke DR, and Et al: longitudinal study of Cyclosporin and lipids in platients undergoing bone marrow transplantation. *J Clin pharmacol*, 1990, 30: 163-9.
10. Li PA, and Et al: Amelioration by Cyclosporin A of brain damage following 5 or 10 min of ischemia in rats subjected to preischemic hyperglycemia. *Brain Res*, 1997, (4) 753: 133-14.
11. Harikrishnan P, Harden PN: Tacrolimus can resolve Cyclosporin induced gingival hyperplasia. *Nephrol Dial Transplant*, 1999, Jul; 14(7): 1805-6.
12. Li PK and Et al: Smooth muscle cell Transplantation in to myocardial scar Tissue improves heart function. *J Mol cell Cardial*, 1999, 31(3): 513-22.
13. FU E, Hsieh YD: Effects of Cyclosporin A on alveolar bone: an experimental study in the rat. *J periodontal*, 1999, 70(2): 189-94.
- 14- امیدى اشرفى عباسعنى، رضایى حسین: تکنیک‌های هیستوپاتولوژی. مشهد. انتشارات جهاد دانشگاهی دانشگاه مشهد، ۱۳۶۸: ص ۱۳، ۱۰۱، ۴۳ تا ۶۴.
15. Nowicki M, Kekot F: Partial regression of advanced Cyclosporin induced gingival hyperplasia after Kreatment wite azithromycin. *Ann transplant*, 1998, 3(3): 25-7.
16. Myrillas TT, Linden GJ: Cyclosporin A regulates interleukin - 7 beta and interleukin - 6 expression in gingiva. *J Periodontal*, 1999, Mar; 70(3): 294-300.
17. Ayanoglou CM, Lesty C: Cyclosporin A Induced ginival overgrowth in the rat: a histological ultrastructural and histomorphometric evaluation. *J Periodontal Res*, 1999, Jan; 34(1): 7-15.

THE EFFECT OF CYCLOSPORIN A ON MAMMARY GLANDS OF RATS

*A Shirpor*¹, M.S.; *A Taghizadeh Afshari*², M.D.;
*A A Farshid*³, PhD; *M Eskandari*⁴, PhD

Summary

Introduction : *Cyclosporin A is one of the immunosuppressive drugs which is applied to decrease the rejection rate of graft after surgical operations, and has numerous side effects.*

Materials & Method : *In this study, the effect of cyclosporin A on mammary glands of rats was studied. Cyclosporin A was added daily on 12.5g of their feed at dose rate of 20mg/kg body weight for a period of 45 days for 12 experimental rats. Twelve control rats were given only the commercial feed. At end of the experiment, the animals were euthanised and autopsy was performed.*

Results : *No gross or microscopic changes seen in the mammary tissues of control rats. In the experimental animals 3 cases showed gross masses in the mammary glands which histologically studied. There was hyperplasia of the epithelium in mammary ductes with increase fibros tissue around them.*

1. Instructor of Physiology, Urmia University of Medical Sciences.

2. Associate Professor of Urology, Urmia University of Medical Sciences.

3. Assistant professor of Pathology, Veterinary Faculty, Urmia University.

4. Assistant professor of Physiology, Urmia University of Medical Sciences.

Discussion: *This study may bring to light the hyperplastic effect of cyclosporin A on mammary gland of rats.*

Key Words : *Cyclosporin A, Hyperplasia, Graft, Mammary gland*

Address : *Department of Physiology, Urmia University of Medical Sciences,
Urmia, Iran.*

Source : *UMJ 2002; 13(2): 102-108 . ISSN: 1027-3727.*