

## بررسی نتایج عمل جراحی یکصد مورد کیست هیداتید ریه به روش E.B.O.C (Evacuation and Bronchial Opening Closure)

دکتر منوچهر آقاچانزاده<sup>۱</sup>، دکتر محمدعلی محمدزاده<sup>۲</sup>، دکتر فیض‌اله صفرپور<sup>۳</sup>

تاریخ دریافت ۸۴/۰۱/۰۷، تاریخ پذیرش ۸۴/۰۸/۱۸

### چکیده

پیش زمینه و هدف: کیست هیداتید از بیماری‌های انگلی مشترک بین انسان و حیوان است که در ایران حالت اندومیک دارد. این بیماری، اعضای مختلف بدن را گرفتار می‌نماید. کبد شایع‌ترین بافت در ۸۰٪ موارد و ریه دومین عضو گرفتار شونده است (۱۰-۵٪). تاکنون روش‌های مختلف درمان جراحی برای ضایعات ریوی از جمله Evacuation and Bronchial Opening Closure, Lobectomy, VATS, Cystectomy به کار رفته که هر کدام مضرات و مزایای مخصوص به خود را دارد.

مواد و روش‌ها: در این بررسی ۱۲۰ بیمار مبتلا به کیست هیداتید ریوی به روش‌های فوق تحت درمان جراحی قرار گرفته‌اند که از این تعداد در یکصد بیمار از روش EBOC استفاده گردیده. پرونده بالینی این بیماران به طور گذشته‌نگر مورد مطالعه قرار گرفته است.

یافته‌ها: سن بیماران از سه سالگی تا ۶۰ سالگی متغیر است ۶۲٪ مرد و ۳۸٪ آنان زن هستند ۹۲٪ بیماران با شکایات سرفه، خلط خونی، تنگی نفس، درد قفسه سینه مراجعه کرده‌اند و ۸٪ بیماران بدون علامت ویژه و ۱۰٪ فقط دارای خلط خونی بودند در ۵٪ کیست هیداتید سالم Intact وجود داشت. کلیه بیماران رادیوگرافی قفسه صدری و ۲۴ نفر علاوه بر آن به وسیله سی‌تی‌اسکن بررسی شده بودند برای نیمی از بیماران تست‌های سرولوژی انجام گرفت که کمک کننده نبود. ۱۰۰ بیمار به روش EBOC (Evacuation and Bronchial Opening and Closure) عمل شدند. ۸ بیمار Lobectomy شدند ۵ بیمار Cystectomy و Wedge- Resection و ۷ بیمار به روش VATS (Video-Assisted Thoracic-Surgery) درمان شدند. در روش EBOC حفره باقی‌مانده به حالت خود گذاشته شد. فقط لبه‌های کیست برداشته و بقیه با نخ قابل جذب جهت جلوگیری از خونریزی دوخته شد. در این روش ۲٪ بیماران مبتلا به فیستول برنکوپلورال شدند برای یک بیمار Lobectomy جهت کنترل بیماری انجام گرفت و دیگران توسط Chest Tube درمان شدند در ۲ بیمار امپیم عارض شد که با درمان نگهدارنده بهبودی به دست آمد عفونت سطحی زخم نزد ۴ بیمار مشاهده شد که پس از درناژ بهبودی حاصل گردید.

بحث و نتیجه‌گیری: پیگیری یک‌ساله بیماران نشان می‌دهد که با استفاده از روش EBOC در جراحی کیست هیداتیک ریه نیازی به پر کردن و یا ترمیم حفره باقی‌مانده نیست و بدون هیچ‌گونه دستکاری طی مدت شش ماه حفره ترمیم و به حالت طبیعی باز می‌گردد. پی‌گیری ۱۲ ماهه بیماران هیچ‌گونه عارضه یا عودی را نشان نداد.

کل واژگان: کیست هیداتیک، برداشتن کامل کیست، جراحی قفسه سینه از طریق ویدیو کمکی، VATS، تخلیه کیست و بستن ساده سوراخ برونش

مجله پزشکی ارومیه، سال هفدهم، شماره اول، ص ۱-۵، بهار ۱۳۸۵

آدرس مکاتبه: رشت - بیمارستان پورسینا، دفتر آموزش، مدیر گروه جراحی، دکتر محمدزاده

### مقدمه

خوبی رعایت نمی‌شود. به علت عدم تجهیز کشتارگاه‌ها و غیربهداشتی بودن آن‌ها، لاشه‌ها آلوده به کیست هیداتید شده و به خوبی نابود نمی‌شوند. در مناطق آندمیک دنیا این بیماری در میان اطفال شیوع فراوان دارد (۱) اطفال به علت علاقه زیاد به سگ و بغل کردن آن باعث آلودگی می‌شوند. ریه در ۱۵-۱۰٪ موارد

کیست هیداتید بیماری عفونی و انگلی است که از کرم‌های پهن و سستوها به وجود می‌آید به طور کلی دو نوع به نام‌های E.granolus و E.Alveolaris وجود دارند. نوع E.granolus در ایران به طور آندمیک وجود دارد. این بیماری در مناطق روستائی بیشتر دیده می‌شود، زیرا مسائل بهداشتی در ارتباط با سگ به

<sup>۱</sup> دانشیار، جراح توراکنس EBOC. گروه جراحی دانشگاه علوم پزشکی گیلان

<sup>۲</sup> استادیار، جراح عروق، گروه جراحی عمومی دانشگاه علوم پزشکی گیلان

<sup>۳</sup> دانشیار، جراح، لاپراسکوپیست، گروه جراحی دانشگاه علوم پزشکی گیلان

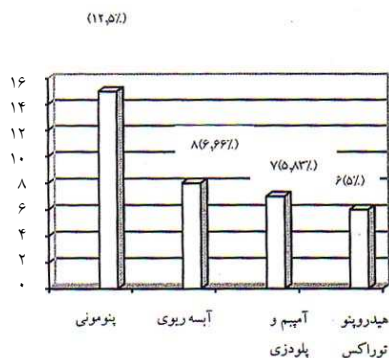
## روش کار

پرونده‌های ۱۲۰ بیمار که به علت کیست هیداتید در مدت ۱۳ سال (۱۳۸۰ تا ۱۳۶۸) تحت عمل جراحی قرار گرفته بودند به طور گذشته‌نگر مورد بررسی قرار گرفت. بیماران از نظر سن، جنس، علائم بالینی، نحوه تشخیصی و انواع اعمال جراحی و عوارض ناشی از آن مورد مطالعه قرار گرفتند. تمام بیماران با توراکتومی خلفی طرفی در فضای ۵ یا ۶ بین دنده‌ای جراحی شده بودند.

پس از توراکتومی سعی در آزادسازی تمام چسبندگی‌های ریه نمی‌شد، زیرا خطر پارگی و Spillage وجود داشت. قبل از Induction بیهوشی ۱۰۰mg هیدورکوریتیزون وریدی جهت پیشگیری از بروز احتمالی آنافیلاکسی تزریق می‌شد. دور تا دور کیست با گاز آغشته با نیتراک نفره ۰/۵٪ احاطه می‌شد و مواد Scolecidal تزریق نمی‌گردید. در این روش از آلبندازول یا مبندازول به طور پروفیلاکسی استفاده نگردید.

## نتیجه

در عرض ۱۳ سال پرونده ۱۲۰ بیمار که تحت عمل جراحی کیست هیداتید ریه قرار گرفته بودند بررسی شد. سن بیماران بین ۳ تا ۶۰ سال متغیر بود. توزیع سنی در جدول یک آمده است. بیشترین بیماران در گروه سنی ۲۰ الی ۴۰ سال بودند.



نمودار شماره ۱: توزیع سنی بیماران

علائم بیماران، سرفه خشک شایع‌ترین علامت (۶۰ نفر (۵۰٪)) ۴٪ بیماران به‌طور اتفاقی کشف شدند و بقیه علائم در جدول ۲ آمده است.

می‌شود. (۳) کیست هیداتید ریه بیشتر خود را به صورت عوارض ناشی از آن نشان می‌دهد. (۲)

عوارض کیست هیداتید به صورت پارگی به داخل سیستم تراکتوبرونکیال، عفونی شدن، (آبسه- پنومونی) پارگی به داخل فضای پلور (هیدروپنوموتوراکس) است. شایع‌ترین عارضه آن پارگی به داخل سیستم تراکتوبرونکیال می‌باشد. (۳)

لوب تحتانی ریه شایع‌ترین محل درگیری ریه است، در ۲۰٪ موارد دو طرفه و در ۲۴٪ موارد متعدد است. (۳) مناسب‌ترین وسیله تشخیصی اسکن CT و CXR است. تست‌های سرولوژیکی ارزش زیادی ندارد. (۳)

درمان کیست هیداتید ریه اساساً جراحی است ولی در بعضی شرایط مثل وجود کیست‌های متعدد و دو طرفه که بیمار حاضر به عمل جراحی نیست یا تحمل عمل جراحی را ندارد می‌توان از درمان طبی (آلبندازول یا مبندازول) استفاده نمود. (۱۳، ۱۴)

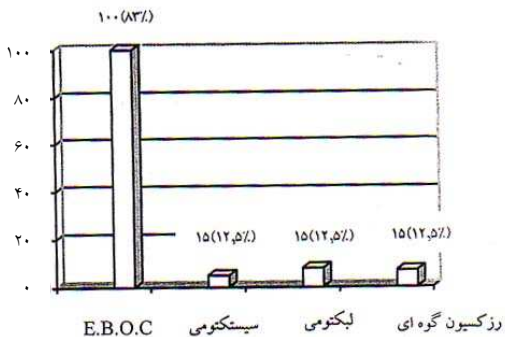
انواع روش‌های جراحی شامل: Cystectomy- Lobectomy-Intact Evacuation and Bronchial Occlusion Closure (E.B.O.C) به ندرت Pneumonectomy است. ترجیحاً تمامی جراحی‌ها به روش توراکتومی خلفی طرفی و در فضای پنج یا شش بین دنده‌ای صورت می‌گیرد. (۱۵) اگر کیست هیداتید سالم<sup>۱</sup> باشد می‌توان از روش Intact Cystectomy استفاده کرد ولی نیاز به تجربه و مهارت فراوانی دارد زیرا خطر پارگی و انتشار کیست ممکن است پیش‌آید. (۳) اگر بیشتر از ۵۰٪ لوب درگیر باشد یا پس از تخلیه محتویات کیست و بخیه کردن سوراخ‌های برونش لوب ریه درگیر باز نشود باید لوبکتومی کرد. (۳)

در روش (E.B.O.C) پس از تخلیه کیست سوراخ‌های برونشی کف حفره کیست دوخته می‌شود. سپس، بافت فیبروتیک لبه‌های حفره قطع و بریده شده و دور تا دور لبه فوق با نخ قابل جذب به صورت پیوسته دوخته می‌شود. در این روش نیاز به محو<sup>۲</sup> یا Capitonnage حفره باقی‌مانده نیست. عده‌ای از محققان برای پرکردن حفره باقی‌مانده روش‌های مختلفی را به کار می‌برند. (۳)

در این بررسی نیز نشان داده شد که حفره باقی‌مانده نیاز به محو کردن یا Capitonnage ندارد و باقی‌گذاشتن حفره کیست هیچ عارضه‌ای را به وجود نمی‌آورد و در عرض شش‌ماه حفره خودبه خود محو می‌شود.

<sup>1</sup> Intact

<sup>2</sup> Obliteration




نمودار شماره ۴: توزیع انواع عمل جراحی

عوارض پس از اعمال جراحی به روش E.B.O.C:

در ۲ نفر آمپیم و در ۲ نفر فیستول برونکوپلورول ایجاد شد که یک نفر لوبکتومی شد. در بیماران لوبکتومی شده یک مورد فیستول برونکوپلورال ایجاد شد که با درمان نگهدارنده بهبودی پیدا کرد. در Intact Cyctectomy و Resection Wedge مرگ و میر مشاهده نشد. عوارض حین عمل جراحی به علت نداشتن لوله تراشه Double Lumen، ۴ بیمار پس از پوزسیون خلفی طرفی بیمار دچار سیانوز و آسپیراسیون شدند که ۳ بیمار با آسپیراسیون لوله آندوتراکیال علائم بهبود یافت و عمل جراحی ادامه یافت و در یک بیمار عمل جراحی متوقف و بیمار به ICU منتقل شد که پس از ۶ روز Intubation و Ventilation و برونکوسکپی مکرر بهبود یافت و ۲ ماه بعد از عمل جراحی انجام گرفت. در ۲ بیمار نیز در حین عمل و دستکاری کیست آسپیراسیون محتویات کیست به لوب‌های دیگر صورت گرفت که با برونکتومی و آسپیراسیون مشکل رفع شد و عمل ادامه یافت.

### بحث

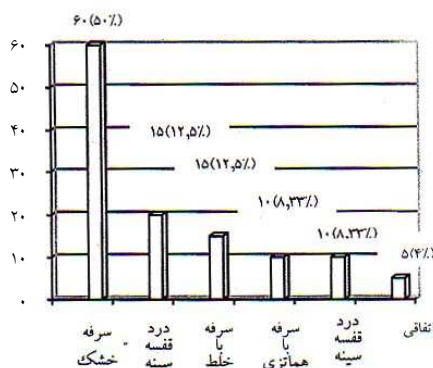
درمان کیست هیداتید ریه اساساً جراحی است. اما درمان طبی هم در بعضی گزارش‌ها تا ۵۰٪ با موفقیت همراه بوده است. (۴) مؤثرترین دارو آلبندازول می‌باشد اما در مواردی که کیست هیداتید دچار عوارض شده باشد تنها راه نجات بیمار جراحی است، زیرا تا محتویات کیست هیداتید خارج نشود بیمار بهبود نمی‌یابد. گزارش‌هایی در موارد جراحی با VATS وجود دارد (۵) تجربه گروه تحقیق در مورد درمان طبی بسیار محدود بوده و در VATS هم هیچ تجربه‌ای نداشت. انواع روش‌های مختلف جراحی برای درمان کیست هیداتید وجود دارد که Cystectomy Intact (۶) Wedge (۸) Closure Evacuation and Bronchial Opening.



نمودار شماره ۲: توزیع بیماران مبتلا به کیست هیداتید به تفکیک

علائم

هموتیزی در ۱۰ نفر (۸/۳۳٪) وجود داشت. ۳۶ نفر (۳۰٪) بیماران با عوارض کیست هیداتید مراجعه کرده بودند که انواع آن‌ها در جدول ۳ آمده است.



نمودار شماره ۳: توزیع بیماران مبتلا به کیست هیداتید ریه که با

عوارض ریوی مراجعه کرده بودند.

شایع‌ترین محل درگیری لب تحتانی ریه راست بوده است. در ۲۵٪ بیماران کیست هیداتید ریه دو طرفه بود. در ۲۰٪ بیماران کیست هیداتید در یک ریه و متعدد بود. کیست هیداتید دو طرفه در دو مرحله به فاصله یک ماه عمل شدند. استرنوتومی میانی در بیماران برای کیست هیداتید دو طرفه به کار نرفت در ۱۰٪ موارد کیست هیداتید ریه همراه با کیست هیداتید کبد بود که در ۸٪ موارد هنگام عمل جراحی کیست هیداتید ریه با بازکردن دیافراگم کیست هیداتید کبد نیز عمل شد. وسیله تشخیصی CXR بود. در ۲۰٪ بیماران علاوه بر CXR از C.T توراکس نیز استفاده شد. برای تأیید تشخیصی بیماران تست‌های سرولوژیک در ۵٪ بیماران کمک‌کننده بود.

حفره کیست را به روش بخیه کردن از کف به سطح محو کرد (۱۱) روش دوختن سوراخ به روش به کف حفره و Partial Pericystectomy مشکل حفره باقی‌مانده را حل کرد. (Dermirlean) (۱۲).

سایدی<sup>۴</sup> در سال ۱۹۷۶ اعلام نمود که نیازی نیست لبه‌های حفره باقی‌مانده کیست را به هم نزدیک نموده و یا بخیه نماییم زیرا از نظر آناتومیک پارانشیم ریه حفره باقی‌مانده را پرمی‌کند. سطح حفره پلور باقی‌مانده توسط پلور پوشیده می‌شود. (۸) گروه تحقیق در این روش محتویات کیست را استخراج و نسوج فیبروتیک را رزکسیون کرده تا بافت ریه سالم دیده شود و سپس لبه‌های حفره باقی‌مانده (Pericyst) را بخیه نمود و حفره موجود را خالی گذاشت. پس از شش ماه به تدریج حفره کاملاً محو شد. در طول شش ماه اگر در CXR اثر سطح هوا و مایع دیده شد نگران کننده نیست و مشکلی هم ایجاد نمی‌کند. لذا به طور کلی نکته بسیار مهم در جراحی کیست هیداتید این است که سوراخ‌های برونش به دقت پیدا و به طور صحیح دوخته شوند و پس از دوختن سوراخ‌های برونشی، حفره باقی‌مانده را پر از Normal Salin نموده و توسط گروه بیهوشی ریه Hyperinflated می‌شود تا سوراخ‌های برونش مخفی خود را به خوبی نشان دهد که پس از عمل جراحی با سرفه‌های شدید باز می‌شوند و موجب فیستول برونکوپلورال می‌گردد و در پایان کار، گاز آغشته به نیترات نقره را در کف حفره پلور کشیده که با این مانور ممکن است سوراخ‌های برونشی جدید نیز پیدا شوند که باید دوخته شوند.

### نتیجه‌گیری

پیشنهاد می‌شود که بهترین روش جراحی برای کیست هیداتید ریه Evacuation Bronchial Opening Closure باشد که نیازی به ترمیم و یا پر کردن حفره باقی‌مانده به روش جراحی نیست. رزکسیون بافت فیبروتیک لبه‌های حفره کیست و ترمیم لبه‌های آن با نخ قابل جذب که مانع از نشت هوا Leakage و خونریزی می‌گردد.

Resection (۶) و Lobectomy (۳) می‌باشند. در روش Intact Cystectomy مهارت زیادی لازم است. زیرا کیست ممکن است پاره شود و محتویات کیست در داخل حفره پلور پخش شود (۳) در این تحقیق در ۵ بیمار مبتلا به کیست هیداتید از روش فوق استفاده شد و شرط این عمل سالم ماندن کیست است. در روش Evacuation and Bronchial Opening and Closure ساده‌ای است پس از توراکتومی و تعیین محل کیست و اقدامات لازم جهت جلوگیری از انتشار کیست، مقداری از مایع داخل آسپیره شده و سپس محتویات کیست را تخلیه نموده و به دقت سوراخ‌های برونش کف حفره باقی‌مانده دوخته می‌شود سپس تمام نسوج فیبروتیک لبه‌های کیست را برداشته و با نخ قابل جذب دور تا دور آن را به صورت پیوسته بخیه زده می‌شود تا از نشت هوا و خونریزی جلوگیری شود در ۱۰۰ بیمار روش فوق به کار رفت، در ۴ نفر عارضه به صورت آمپیم و فیستول برونکوپلورال ایجاد شد که در سه مورد با درمان محافظه کارانه مثل Chest Tube بهبود یافتند و در یک بیمار مجبور به لوپکتومی شدید. لوپکتومی در مواردی انجام می‌گرفت که کیست بیشتر از ۵۰٪ از حجم لوب را درگیر کرده یا عفونت شدید ایجاد کرده یا لوب درگیر دچار فیروز یا برونشکتازی یا خونریزی شدید شده باشد. (۳) پنومونکتومی به ندرت ضرورت پیدا می‌کند (۳) اما هیچ بیماری به پنومونکتومی نیاز پیدا نکرد. در مواردی که کیست کوچک باشد یا در حاشیه لوب باشد می‌توان Wedge Resection انجام داد (۶) که در موارد محدود قابل انجام است زیرا در اغلب موارد کیست‌ها بزرگ و مرکزی هستند که در ۷ بیمار از روش فوق استفاده شد. اما بحث اصلی بررسی برخورد با حفره باقی‌مانده پس از تخلیه کیست می‌باشد گزارش‌های مختلفی در مورد برخورد با حفره باقی‌مانده وجود دارد. از نظر تاریخی برخورد با حفره باقی‌مانده کیست به سال‌های خیلی گذشته برمی‌گردد. در سال ۱۸۹۹ پوساداس<sup>۱</sup> سوراخ‌های برونشی کف حفره باقی‌مانده را بخیه کرد. اما در روش فوق نشت هوا پیش آمد و به تدریج عده‌ای پیشنهاد کردند که لبه‌های حفره کیست را به جدار قفسه سینه باید دوخت. (۹)

دلیت<sup>۲</sup>، Capitonage را توصیه کرد (۱۰) کراسوز<sup>۳</sup> در سال ۱۹۶۷

### References:

1. Magistrelli .P; Masetti. R; Coppola. R; Surgical Treatment of Hydatid Disease of the Liver. A two years experience Arch. Surg 1991. 126(4) 518-522.
2. Saidi. F; Treatment of echinococcal cysts. Master of surgery. 2<sup>nd</sup> Vol: Boston, Letter. Brown 1992: 1221-125.

3. Homeros Aletras and Panagiotis N. Symbas. Hydatid Disease of Lung. General Thoracic Surgery. Thomas W. Shields 5<sup>th</sup> Ed. Lippincot et Williams. Wilkins 2000: 1113-1122.

<sup>1</sup> Posadas

<sup>2</sup> Delbet

<sup>3</sup> Crausoz

<sup>4</sup> Saidi

4. Mistrello- G - Genitili M. Falagiani- P. Dot Immunolging Assay as a new diagnostic test for human. Hydatid disease, Immunol - Letter 1995-47(1-2) 79-82.
5. Bacmur.F, Chaouchi. B Video Assisted Thoracic Surgery of Hydatid Cysts. Jou-Chir Paris 1994131(12)746-749.
6. Mustafa E. Abduli. G Surgical Management of Pulmonary Hydatid Cysts in Children. Thorax 1995:5 (396-98)
7. Solak.H Xeniterzi M. Hydatid Cyst of the Lung in children Pulmonary Hydatid cysts. Ann. (Thorac. Surg. 1990 54(4) 1232-35 and results or surgical treatment thorac- Cardiovascular Surg. 199035 (1) 45-47.
8. Saidi-F Surgery of the Hydatid Disease London. W.B Sanders 1976.
9. Posadas. A: Treatmont des Kystes Hydatique. Rew. Chir. 1999.19: 374 English.
10. Delbet. P. Kystes Hydatiques due foie traites par Le apitonage et al. suture sans drainage. Semaine Medicale 1999 b 19. English.
11. Delbet. P: Kystes Hydatiques due foie traites par Le Cappitonage et al suture. Sans drainage. Bull. Men. Soc. Chir. Paris 1999 a 23:30 English.
12. Demirleau. J pemot: Technique et indication therapeutiques de la Kystectomie pour La. Traitement due Kyste Hydatique da-poumon-J Chirl 951. 967. 76, English.
13. Horton. RJ. Chemotherapy of Echinococcus Infection in man with Albendasol. Trans. R. Soc. Trop Med Hyg 1989 83(1) 97-102. English.
14. Teggi. A. Lastilla MG. Derossa. F Therapy of Human Hydatid Disease with Mebendasol and Albendasol Antimicrob. Agent Chemother 1993 37(8): 1679-1684.