

گزارش یک مورد همانژیوم اپیدورال با گسترش از ساختمان‌های خلفی مهره و اثر فشاری بر روی نخاع همراه با مروری بر روش‌های درمان

دکتر ایرج لطفی نیا^۱، دکتر اسماعیل خلاق^۲، دکتر امیر واحدی^۳، دکتر مسعود پورعیسی^۴، دکتر حیدر علی اسماعیلی^۵

تاریخ دریافت ۸۴/۰۷/۲۳، تاریخ پذیرش ۸۵/۰۱/۳۰

چکیده

همانژیوم شایع‌ترین تومور خوش خیم ستون فقرات می‌باشد. این ضایعه در اغلب موارد بدون علامت بوده و به صورت تصادفی کشف می‌شود، ولی در موارد نادری تومور به داخل کانال نخاعی رشد نموده و با فشار مستقیم بر روی نخاع و ریشه‌های عصبی ایجاد علائم می‌نماید. در این گزارش مرد ۲۶ ساله‌ای با ضایعه نخاعی ناشی از گسترش اپیدورال همانژیوم مورد بررسی قرار گرفته است و روش‌های درمان به کار رفته برای همانژیوم مهره بحث شده است.

کلواژگان: همانژیوم، توده اپیدورال نخاع، فشار روی نخاع

مجله پزشکی ارومیه، سال هفدهم، شماره چهارم، ص ۳۲۴-۳۲۰، زمستان ۱۳۸۵

آدرس مکاتبه: تبریز- بیمارستان شهدا، بخش شش، تلفن: ۰۹۱۴۱۱۴۵۷۳۸

E-mail: lotfinia_iraj@hotmail.com

مقدمه

همانژیوم مهره تومور خوش خیمی است که از عروق خونی بالغ تشکیل شده است (۱) و شایع‌ترین نئوپلاسم خوش خیم ستون فقرات بوده (۲) که در ۱۰-۱۲٪ از گزارش‌های اتوپسی دیده می‌شود (۳). این ضایعه اغلب موارد بدون علامت است (۴) و به صورت تصادفی در رادیوگرافی‌ها و بررسی‌هایی که به علل دیگر صورت می‌گیرد مشخص می‌شود. گاهی همانژیوم می‌تواند منجر به درد ستون فقرات و یا عوارض عصبی شود (۵)، مکانیسم‌های مختلفی در ایجاد این علائم نقش دارند که یکی از آنها گسترش اپیدورال ضایعه می‌باشد (۶). این موارد که تومور با رشد خود موجب فشار بر روی نخاع و ریشه‌های دم اسب می‌شوند نادر بوده (۷، ۸) و به نام همانژیوم‌های فشارنده نیز نامیده می‌شوند (۷).

گزارش‌های صورت گرفته در خصوص گسترش اپیدورال همانژیوم محدود بوده و به همین جهت تعیین شایع‌ترین تظاهر این وضعیت مشکل می‌باشد و حتی در این موارد با وجود گسترش اپیدورال تومور، ممکن است خصوصیات رادیولوژیک مشخص همانژیوم به راحتی قابل تشخیص نباشد (۳). در این گزارش بیمار مبتلا به همانژیوم مهره با گسترش اپیدورال ضایعه از ساختمان‌های خلفی مهره به داخل کانال نخاعی و اثر فشاری بر روی نخاع معرفی شده است.

گزارش بیمار

بیمار ارائه شده مرد ۲۶ ساله با شکایت ضعف اندام‌های تحتانی، اختلال تعادل و کاهش حس درد و حرارت پایین‌تر از نوک پستان

^۱ دانشیار گروه جراحی مغز و اعصاب دانشگاه علوم پزشکی تبریز (نویسنده مسؤل)

^۲ رزیدنت گروه جراحی مغز و اعصاب دانشگاه علوم پزشکی تبریز

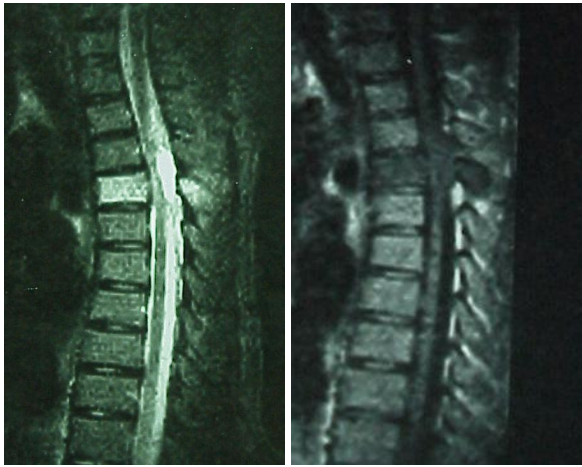^۳ رزیدنت گروه پاتولوژی دانشگاه علوم پزشکی ارومیه

^۴ استادیار گروه رادیولوژی دانشگاه علوم پزشکی تبریز

^۵ استادیار گروه پاتولوژی دانشگاه علوم پزشکی تبریز

گزارش یک مورد همانژیوم اپیدورال با گسترش از ساختمان‌های خلفی مهره و اثر فشاری بر روی نخاع همراه با مروزی بر روش‌های درمان

اکسترا‌دورال با اثر فشاری از سمت خلف بر روی نخاع با این تنسیده مشابه با ضایعه مهره دیده می‌شد (شکل ۲ الف و ب).



الف ب

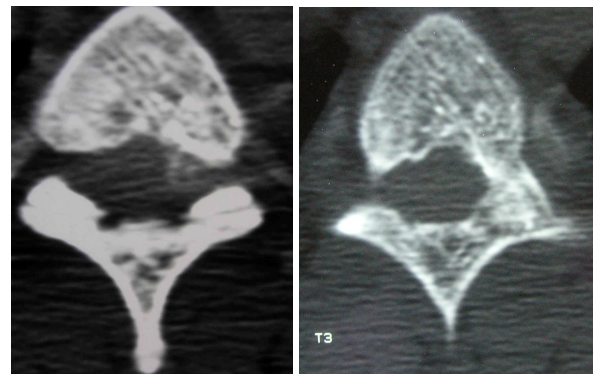
شکل ۲ MRI - نخاع و ستون فقرات توراسیک که گرفتاری جسم مهره و ساختمان‌های خلفی و فضای اپیدورال را نشان می‌دهد
الف - برنامه T1 که ضایعه هیپواین تنس و ب - برنامه T2 که ضایعه هیپراین تنس دیده می‌شود

با توجه به علائم و اختلال نورولوژیک پیشرونده، بیمار تحت عمل جراحی قرار گرفت. برای بیمار اقدام به لامینکتومی مهره‌های دوم تا چهارم پشتی شد، ضایعه استخوانی به شدت پر عروق و عمل، همراه با خونریزی زیاد بود. توده اپیدورال به رنگ متمایل به بنفش و بسیار پر عروق بود که به صورت کامل خارج شد. پاتولوژی ضایعه همانژیوم کاپیلری گزارش گردید. بلافاصله بعد از عمل علائم بیمار بهبود قابل توجه یافت و شش ماه بعد از عمل به جز افزایش مختصر تون عضلات در اندام‌های تحتانی یافته دیگری در معاینه بالینی مشاهده نمی‌شد.

بحث

همان‌گونه که در مقدمه ذکر شد همانژیوم مهره ضایعه شایعی بوده و اغلب موارد بدون علامت می‌باشند ولی ممکن است گاهی با درد و یا علائم عصبی تظاهر نمایند. شیوع علائم در همانژیوم نامعلوم است (۵) ولی در گزارش فوکس^۱ و همکاران بر روی ۵۹ بیمار در ۱۹٪ از بیماران علائم نورولوژیک مشاهده شده است (۹). همانژیوم مهره با مکانیسم‌های مختلفی می‌تواند منجر به ایجاد

می‌باشد. مشکلات بیمار از سه ماه قبل شروع شده و سیر پیشرونده و تدریجی داشته و اختلال تعادل و ضعف اندام‌های تحتانی مقدم بر سایر علائم بوده است. بیمار سابقه تروما را ذکر نمی‌کند، سابقه بیماری قبلی مهمی نداشته، مصرف دارو به جز ضدالتهاب‌های غیراستروئیدی نداشته و از نظر سابقه فامیلی بیماری قابل توجهی ندارد. در معاینه فیزیکی در دق مهره‌های پشتی فوقانی تندرست وجود داشت، در اندام‌های تحتانی پارزی اسپاستیک همراه با تشدید رفلکس‌های وتری و رفلکس کف پایي اکستانسور مشاهده می‌شد. در معاینه حسی، کاهش حس درد و حرارت و اختلال حس موقعیت در پایین‌تر از نوک پستان ملاحظه شد. تمامی آزمایشات خونی به عمل آمده در حد طبیعی بود. در رادیوگرافی ستون فقرات توراسیک ضایعه‌ای دیده نمی‌شد. در توموگرافی کامپیوتری (CT Scan) در مهره سوم پشتی تراپیکول‌های خشن استخوانی در جسم مهره و المان‌های خلفی مهره دیده می‌شد که مابین آن‌ها فضاهای خالی قرار دارد که این فضاها بافت نرم یا همان کانال‌های عروقی گشاد شده است و این دو قسمت با هم دیگر تصویر مشخص همانژیوم مهره را در CT Scan که به نام polka dot sign نامیده می‌شود به وجود می‌آورد (شکل ۱ الف و ب).



الف ب

شکل ۱ الف - اسکن مهره سوم پشتی که تصویر مشخص همانژیوم مهره همراه با گرفتاری جسم مهره و ساختمان‌های خلفی را نشان می‌دهد ب - اسکن همان ناحیه با پنجره استخوانی

در MRI نخاع و ستون فقرات توراسیک ضایعه هیپو این تنس در برنامه T1 و هیپر این تنس در برنامه T2 دیده می‌شد که جسم مهره، لامینا و زائده خاری را گرفتار نموده بود و علاوه بر آن توده

¹ Fox

دکتر ایرج لطفی نیا، دکتر اسماعیل خلاق، دکتر امیر واحدی، دکتر مسعود پورعیسی، دکتر حیدر علی اسماعیلی

با ایجاد تنگی کانال نخاعی و سوراخ‌های عصبی (۴) می‌باشد. هنوز درمان همانژیوم مهره مورد اختلاف باقی مانده و درمان همانژیوم‌های علامت دار مشکل می‌باشد (۱۸). روش‌های مختلفی برای این موارد به کار برده شده است. این روش‌ها به طور عمومی شامل جراحی دکمپرسیو، آمبولیزاسیون و رادیوتراپی می‌باشد (۶) و اخیراً تزریق الکل خالص و یا سایر مواد اسکلووزان و سیمان استخوان داخل همانژیوم مورد توجه قرار گرفته است (۹). توافق نظر در خصوص مناسب‌ترین درمان برای همانژیوم وجود ندارد و روش درمان انتخاب شده بستگی به سطح ضایعه، محل ضایعه در مهره گرفتار، میزان گرفتاری کانال نخاعی، وضعیت عصبی بیمار و روشی که رادیولوژیست، رادیوتراپیست و جراح با آن آشنا تر است دارد (۲). هر کدام از این روش‌ها دارای برخی محدودیت‌ها می‌باشند.

آمبولیزاسیون به تنهایی دارای تاثیر موقت بوده (۴) و به طور شایع قبل از جراحی برای کاهش خونریزی حین عمل به کار برده می‌شود (۳). با توجه به این که بسیاری از همانژیوم‌ها در ناحیه ستون فقرات پشتی قرار دارند و شرایین رادیکولومدولاری نخاع و عروقی که تومور را تغذیه می‌کنند از یک شریان منشأ می‌گیرند، آمبولیزاسیون انتخابی عروق تومور مشکل بوده (۱۹) و ممکن است همراه با خطر انفارکتوس نخاع باشد (۴).

اندیکاسیون اصلی دخالت جراحی نقایص عصبی پیشرونده می‌باشد. به نظر اغلب جراحان در مواردی که شروع کمپرسن نخاع به صورت سریع است جراحی لزوم خواهد داشت (۲). جراحی از لامینکتومی ساده تا کورپکتومی و بازسازی مجدد ستون فقرات متفاوت می‌باشد (۳) که انتخاب بستگی به محل و وسعت تومور دارد. لامینکتومی فقط در مواردی که فشار ناشی از گرفتاری ساختمان‌های خلفی است مفید خواهد بود (۲). در اغلب موارد جراحی موجب بهبود عالی در وضعیت نورولوژیک بیمار می‌شود (۱۷) ولی همراه با خونریزی شدید بوده و احتمال هماتوم اپیدورال بعد از عمل زیاد است (۲). همچنین به دلیل خونریزی شدید، جراحی اغلب توام با برداشتن ناقص ضایعه بوده و دوره نقاهت طولانی دارد (۲۰). از طرف دیگر با توجه به وسعت برداشتن، جراحی ممکن است منجر به بی‌ثباتی ستون فقرات شده و همزمان نیاز به فیوژن نیز باشد. برای ضایعاتی که ستون فقرات توراسیک را گرفتار می‌نمایند به صورت روتین فیوژن لازم نمی‌باشد، چون قفسه سینه ثبات کافی را ایجاد می‌نماید (۱۴).

علائم و عوارض عصبی شود که شایع‌ترین آنها بزرگ شدن جسم مهره است، این بزرگ شدن جسم مهره منجر به تنگی کانال نخاعی و ایجاد علائم می‌شود. مکانیسم‌های دیگر شامل گسترش تومور به فضای اپیدورال، خونریزی از تومور به فضای اپیدورال و شکستگی مهره می‌باشد (۱۱،۱۰،۶). به ندرت وجود عروق تغذیه‌ای غیرطبیعی (۱۳،۱۲) و یا عروق درناژ کننده غیرطبیعی (۱۲) ممکن است عامل فشار بر روی نخاع و یا ریشه‌های عصبی بوده و منجر به ایجاد علائم شوند. از مکانیسم‌های دیگر ایجاد ایسکمی نخاع با مکانیسم دزدی عروقی^۱ می‌باشد (۱۴،۱۵) همچنین خونریزی و ترومبوز در داخل همانژیوم ممکن است منجر به ظهور ناگهانی علائم گردد (۱۶).

هیچ توافق کلی در خصوص پیش‌بینی احتمال ظاهر شدن علائم با توجه به تصاویر رادیوگرافیک و MRI وجود ندارد (۴). همانژیوم‌های علامت‌دار از نظر رادیولوژیک معمولاً دارای خصوصیات زیر می‌باشند: بین T3 تا T9 قرار دارند (۴،۲)، تمامی جسم مهره را گرفتار می‌نمایند، ساختمان‌های خلفی مهره گرفتار است، تراپیکول‌های استخوانی نامنظم می‌باشد، جسم مهره افزایش حجم یافته و کناره‌های کورتکس محو می‌باشد، توده بافت نرم دارند (۴،۲). بایستی توجه داشت در مواردی که ساختمان‌های خلفی مهره گرفتار است احتمال وقوع عوارض عصبی قابل توجه خواهد بود (۱۷).

MRI می‌تواند اطلاعات با ارزشی در خصوص تهاجمی بودن همانژیوم در اختیار ما بگذارد. همانژیوم‌هایی که به طور غالب از چربی تشکیل شده‌اند به دلیل اینکه حاوی عروق کمتری هستند از نظر بالینی غیرفعال هستند در حالی‌که همانژیوم‌های با بستر عروقی فراوان، تمایل زیادتری برای ایجاد علائم و کمپرسن نخاع دارند (۱۱). به این ترتیب همانژیوم‌های غیرفعال که شایع‌تر بوده و فرم تیبیک همانژیوم را تشکیل می‌دهد به دلیل داشتن مقادیر زیاد چربی در برنامه T1 و T2 هیپیراین تنس دیده می‌شوند در حالی که همانژیوم‌های پر عروق یا آتیپیک به دلیل داشتن بافت عروقی زیادتر و و چربی کمتر در برنامه T1 هیپواین تنس و در برنامه T2 هیپیراین تنس می‌باشند (۱۸).

مجدداً لازم است اشاره شود که اغلب این موارد نیاز به درمان ندارند و اندیکاسیون درمان برای این ضایعات شامل درد، شکستگی مهره، توده بافت نرم و یا افزایش حجم استخوان همراه

¹ Steal phenomenon

گزارش یک مورد همانژیوم اپیدورال با گسترش از ساختمان‌های خلفی مهره و اثر فشاری بر روی نخاع همراه با مروری بر روش‌های درمان

این مواد از محل ورود سوزن به اطراف اعصاب ممکن است ایجاد درد شدید نماید(۶) در نهایت به نظر برخی تزریق داخل ضایعه‌ای اتانول می‌تواند بدون عارضه صورت گرفته و در عرض چند روز موجب بهبود شود(۲۱).

در بیماران دچار میلوپاتی یکی از علل، کمپرسن نخاع توسط گسترش اپیدورال همانژیوم می‌تواند باشد. بیمار ما خصوصیات همانژیوم مهاجم از جمله قرار داشتن در ستون فقرات توراسیک، گرفتاری تمامی جسم مهره، گرفتاری ساختمان‌های خلفی، توده بافت نرم اپیدورال و خصوصیات تصویری آتپیک در MRI شامل تصویر T1 هیپواین تنس و T2 هیپراین تنس داشت. در بیمار فوق رادیوگرافی ساده کمک چندانی در تشخیص ننمود ولی MRI و CT Scan به خوبی منجر به تشخیص گردید. با توجه به علائم نورولوژیک بیمار، پیشرونده بودن علائم و محل ضایعه، برای بیمار اقدام جراحی با آپروچ خلفی در نظر گرفته شد. با وجود احتمال مفید بودن آنژیوگرافی و آمبولیزاسیون قبل از عمل به دلیل نبودن امکانات، انجام نشد. در چنین مواردی نظیر بیمار ما خونریزی حین عمل شدید بوده و بایستی تمهیدات لازم به عمل آورده شود. در لامینکتومی و رزکشن تومورهای قسمت خلفی ستون فقرات توراسیک معمولاً استابیلیته ستون فقرات حفظ شده و مشابه با بیمار ما نیاز به فیوژن نخواهد بود.

نتیجه‌گیری

همانژیوم مهره ضایعه بسیار شایعی بوده ولی اغلب موارد بدون علامت می‌باشد. اکثر این ضایعات به صورت تصادفی و در بررسی علل دیگر نظیر درد ستون فقرات و دردهای رادیکولر مشخص می‌شوند و در چنین مواردی نیاز به هیچ گونه درمانی نخواهد بود. به ندرت ممکن است این ضایعه با گرفتاری ساختمان‌های خلفی مهره و گسترش به داخل کانال نخاعی با عوارض عصبی تظاهر نماید. در این موارد اقدام جراحی می‌تواند همراه با بهبود عوارض عصبی باشد. قبل از اقدام جراحی بایستی جهت مقابله با خونریزی شدید حین عمل آمادگی کافی را داشت.

اگر چه رادیوتراپی در درمان همانژیوم دارای تاثیر متوسط می‌باشد(۲۰) و در کنترل علائمی نظیر درد موثر است(۱۹)، ولی این اثر تاخیری بوده و ممکن است همراه با خطر نکروز رادیاسیون باشد(۲۰) و نمی‌توان انتظار تاثیر سریع در مواردی که کمپرسن نخاع وجود دارد را داشت. به طور کلی رادیاسیون به تنهایی در همانژیوم مهره همراه با نتایج خوبی بوده و در صورت استفاده از یک روش درمانی به نظر می‌رسد رادیوتراپی دارای تاثیر بیشتری نسبت به آمبولیزاسیون بوده و فاقد خطرات روش تهاجمی آمبولیزاسیون می‌باشد(۲). به نظر برخی از نویسندگان، مدارک محدود در دسترس نشان می‌دهد اضافه نمودن رادیوتراپی بعد از عمل برای اجتناب از عود لازم است ولی فقط در صورتی بایستی به کار رود که خارج نمودن تومور به صورت ناقص صورت گرفته باشد(۳) ولی به نظر عده‌ای دیگر به دلیل خطر نکروز رادیاسیون و زخم‌های پوستی از رادیوتراپی فقط بایستی در بیماران مبتلا به عود استفاده شود(۱۳) و برخی به علت خطر میلوپاتی به شدت مخالف رادیوتراپی هستند(۶).

تزریق سیمان استخوان یا ورتبروپلاستی به منظور فشردن عروق پاتولوژیک به عمل می‌آید که این امر موجب پرشدن داخل مهره با متیل متاکریلات شده و در نتیجه با تقویت ساختمان مهره خطر شکستگی را کاهش می‌دهد ولی همانژیوم را از بین نمی‌برد و در صورتی که تومور به فضای اپیدورال گسترش یافته باشد همراه با خطر تشدید علائم خواهد بود(۴).

از تزریق داخل ضایعه اتانول و یا سایر مواد اسکروزان از طریق پوستی برای کوچک نمودن همانژیوم استفاده می‌شود. این مواد همانژیوم را از بین برده ولی ساختمان ترابیکولی مهره را حفظ می‌نماید(۶). کوچک شدن قسمت داخل استخوانی به تنهایی برای کاهش کمپرسن نخاع کافی نخواهد بود و فاکتور اساسی برای موثر بودن این روش تزریق این مواد به داخل فضای عروقی همانژیوم می‌باشد(۲۱). نزدیک بودن ریشه‌ها و نخاع به نوک سوزن و محل تزریق ممکن است خطرناک به نظر برسد ولی بایستی توجه داشت سد پریوستی مانع از آسیب عصبی خواهد شد(۲۱). همچنین نشد

References:

01. Reinaldo L, Frieda S, José V, Elba O, Charlie F. Vertebral hemangioma mimicking a metastatic bone lesion in

well-differentiated thyroid carcinoma. Clinical Nuclear Medicine 2000; 25(8): 611-13

02. Roy B, Hans H, Ragnhild S. Radiotherapy in the treatment of symptomatic vertebral hemangiomas: Technical case report. *Neurosurgery* 1996; 39(5): 1054-58
03. Lee S, Hadlow A. Extraosseous extension of vertebral hemangioma, a rare cause of spinal cord compression. *Spine* 1999; 24(20): 2111-14
04. Bas T, Aparisi F, Bas J. Efficacy and safety of ethanol injections in 18 cases of vertebral hemangioma. *Spine* 2001; 26(14): 1577-82
05. Korres D, Karachalios T, Roidis N, Bargiotas K, Stamos K. Pain pattern in multiple vertebral hemangioma involving non-adjacent levels: Reports of two cases. *Eur Spine J* 2000; 9: 256-260.
06. Gabal A. Percutaneous technique for sclerotherapy of vertebral hemangioma compressing spinal cord. *Cardiovascular and Interventional Radiology* 2002; 25: 494-500.
07. Fujimoto H, Ueda T, Masuda S, Nosaka K. Blood-pool scintigraphic diagnosis of fractured lumbar vertebral hemangioma. *Skeletal Radiol* 2001; 30: 223-225.
08. Puvaneswary M, Cuganesan R, Barbarawi M, Spittaler P. Vertebral hemangioma causing cord compression: MRI findings. *Australasian Radiology* 2003; 47: 190-193.
09. Ogura T, Mori M, Hayashida T, Osawa T, Hase H. Spinal reconstruction for symptomatic thoracic haemangioma using a titanium cage. *Postgrad Med* 2002; 78: 559-561.
10. Castel E, Lazennec J, Chiras J, Enkaoua E, Saillant G. Acute spinal cord compression due to intraspinal bleeding from a vertebral hemangioma: Two case reports. *Eur Spine J* 1999; 8: 244-248.
11. Hwang P. Vertebral abnormality in a patient with suspected malignancy. *BUMC Proceedings* 2002; 15: 325-326.
12. Schwartz T, Hibshoosh H, Riedel C. Estrogen and progesterone receptor-negative T11 vertebral hemangioma presenting as a postpartum compression fracture: Case report and management. *Neurosurgery* 2000; 46(1): 218-221.
13. Cotton A, Deramond H, Cortet B, Lejeune J, Leclerc X, Chastanet P et al. Preoperative percutaneous injection of methyl methacrylate and n-butyl cyanoacrylate in vertebral hemangiomas. *Am J Neuroradiol* 1996; 17:137-142.
14. Tekkök I, Açıgöz B, Saglam S, Önel B. Vertebral hemangioma symptomatic during pregnancy- report of a case and review of the literature. *Neurosurgery* 1993; 32(2): 302-306.
15. Pastushyn A, Slin'ko E, Mirzoyeva G. Vertebral hemangiomas: diagnosis, management, natural history and clinicopathological correlation in 86 patients. *Surg Neurol* 1998; 50: 535-547.
16. Niemeyer T, McClellan J, Webb J, Jaspan T, Ramli N. Brown-sequard syndrome after management of vertebral hemangioma with intralesional alcohol injection. *Spine* 1999; 24: 1845-1847.
17. Goyal M, Mishra N, Sharma A, Gaikwad S, Mohanty B, Sharma S. Alcohol ablation of symptomatic vertebral hemangiomas. *Am J Neuroradiol* 1999; 20: 1091-1096.
18. Kawanishi M, Morimoto A, Okuda Y, Satoh D, Matsuda N, Itoh Y, et al. Intralesional injection of absolute alcohol into symptomatic vertebral hemangiomas a case report and review of the literature. *Neurosurg Q* 2005; 15: 75-78.
19. Heiss J, Doppman J, Oldfield E. Relief of spinal cord compression from vertebral hemangiomas by intralesional injection of absolute ethanol. *The New England J Med* 1994; 331(8): 508-511.
20. Doppman J, Oldfield E, Heiss J. Symptomatic vertebral hemangiomas: Treatment by means of direct intralesional injection of ethanol. *Radiology* 2000; 214: 341-348.