

## بررسی میزان موفقیت در جاگذاری ۱۸۰ پیچ پدیکولار بکاررفته در شکستگی‌های ناپایدار ستون فقرات توراколومبار با استفاده از رادیوگرافی ساده در حین عمل جراحی

دکتر جواد آقازاده<sup>۱</sup>

تاریخ دریافت 86/5/3، تاریخ پذیرش 86/8/2

### چکیده

**پیش زمینه و هدف:** شکستگی‌های ناپایدار ستون فقرات توراколومبار به طور شایع در اثر تروماهای وارده به ستون فقرات با علل مختلف به وجود می‌آیند. جهت پایدار کردن این شکستگی‌ها از فیکساسیون ستون فقرات به روش posterior pedicular screwing استفاده می‌شود. امروزه این روش در اکثر مراکز جراحی ستون فقرات و جراحی اعصاب در حال متداول شدن است. این مطالعه میزان درستی و یا نادرستی جاگذاری پیچ‌ها توسط رادیوگرافی ساده در حین عمل جراحی و عوارض حین عمل جراحی و بعد از آن را بررسی می‌کند.

**مواد و روش کار:** در ۳۵ بیمار دچار شکستگی ناپایدار ستون فقرات با استفاده از رادیوگرافی ساده ستون فقرات و لندهمارک‌های آناتومیک در حین عمل جراحی جهت تعبیه نمودن سیستم فیکساسیون ۱۸۰ پیچ پدیکولار جاگذاری شده است. در تمام این بیماران در سه مرحله رادیوگرافی انجام و در نهایت اصلاح نقطه ورود پیچ‌ها و مسیر عبور پیچ‌ها صورت گرفته است. در تمام این مراحل میزان درستی و نادرستی نقطه ورود و مسیر عبور پیچ یادداشت و در نهایت مورد تجزیه و تحلیل قرار گرفته است.

**یافته‌ها:** در مرحله اول از ۱۸۰ میله راهنمای جاگذاری شده با استناد به x-Ray ستون فقرات اولیه و لندهمارک‌های آناتومیک ۳۰ مورد وضعیت نامناسب و غیرقابل قبول داشتند. در مرحله دوم پس از اصلاح نقطه ورود و اصلاح مسیر، ۱۰ مورد از پیچ‌های جاگذاری شده وضعیت غیر قابل قبول داشتند که پس از اصلاح و تعویض پیچ‌ها در x-Ray کنترل فقط ۳ مورد وضعیت نامناسب ولی قابل قبول داشتند. در حین عمل جراحی و بعد از آن هیچ‌گونه عارضه عصبی و عروقی وجود نداشت.

**بحث و نتیجه گیری:** جاگذاری مناسب و قابل قبول پیچ‌های پدیکولار با در نظر گرفتن قطر و طول پدیکول‌ها و جسم مهره‌ها و پوزیشن مهره‌های آسیب دیده و سالم نسبت به همدیگر با استفاده از رادیوگرافی ساده در حین عمل جراحی و آشنایی به لندهمارک‌های آناتومیک ستون فقرات میسر است.

**کل واژگان:** ستون فقرات توراколومبار، فیکساسیون خلفی پدیکولار، شکستگی ناپایدار، رادیوگرافی ساده ستون فقرات

مجله پزشکی ارومیه، سال نوزدهم، شماره اول، ص ۶۷-۶۷، بهار ۱۳۸۷

آدرس مکاتبه: بیمارستان امام خمینی (ره) ارومیه، بخش جراحی مغز و اعصاب، تلفن تماس ۰۹۱۴۱۴۱۹۲۸۴

E-mail: jaghazadeh56@yahoo.com

### مقدمه

فقرات تورااسیک ولومبار با مشخصات آناتومیکی متفاوت می‌باشد. ناحیه تورااسیک به علت اتصالاتش با دنده‌ها تحرک کمتری نسبت به ناحیه لومبار دارد. لذا این ناحیه تبدیلی در مقابل نیروهای وارده جهت ایجاد دفورمیتی و تغییر شکل مقاومت کمتری از خود نشان می‌دهد و آسیب پذیرترین و شایع‌ترین محل برای به وجود آمدن Burst fracture می‌باشد (۳).

ناحیه توراколومبار شایع‌ترین محل شکستگی‌های ستون فقرات است که در اثر تروماهای با انرژی زیاد توسط علل مختلف از جمله تصادفات وسایل نقلیه موتوری و سقوط از بلندی اتفاق می‌افتند (۲). این ناحیه از ستون فقرات یک ناحیه تبدیلی ما بین ستون

<sup>۱</sup> استادیار بخش جراحی مغز و اعصاب بیمارستان شهید مطهری ارومیه، فلوشیپ نروواسکولار

زواید شوکی، لامیناها، فاست‌های مهره‌ها و زواید عرضی اکسپوز می‌گردند. سپس با توجه به لندهای آناتومیکی و رادیوگرافی انجام شده محل پدیکول‌ها مشخص و میله‌های کرشنر در محل پدیکول وارد و در مسیر مورد نظر هدایت می‌شوند. سپس رادیوگرافی دوم به صورت لاترال انجام شده و از روی رادیوگرافی درستی محل پدیکول‌ها و مسیر مناسب یا نامناسب هدایت میله‌های کرشنر ارزیابی و یادداشت می‌شوند و سپس پیچ‌های مد نظر با توجه به قطر پدیکول‌ها و طول جسم مهره‌ها در مسیرهای مورد نظر وارد و هدایت می‌شوند. سپس رادیوگرافی لاترال انجام شده و مجدداً مناسب یا نامناسب بودن مسیر پیچ‌ها ارزیابی و در صورت نیاز محل و مسیر پیچ نامناسب با تعویض سایز پیچ جاگذاری شده اصلاح می‌گردد.

پس از مرخص شدن بیمار دو ماه بعد از بیمار رادیوگرافی ساده کنترل ستون فقرات صورت می‌گیرد و نامناسب بودن مسیر پیچ‌ها و محل ورود مجدداً بررسی و یادداشت می‌شود. این بیماران به مدت ۶ ماه تا ۳ سال مورد کنترل و بررسی قرار گرفته‌اند.

لندهای مولف در مهره‌های L1 و L2 جهت پیچ گذاری عبارت بوده است از نقطه تقاطع خط عمودی مماس به کنار جانبی زائده مفصلی فوقانی و خط افقی که از وسط زائده عرضی عبور می‌کند نقطه ورود به پدیکول می‌باشد. پس از برداشتن کورتکس استخوان در این تقاطع محل پدیکول به شکل یک ناحیه بیضی شکل یا مثلثی شکلی ظاهر می‌شود. مسیر پیچ در مهره L1 با زاویه ۵ درجه به طرف داخل و در مهره L2 با ۱۰ درجه به طرف داخل در نظر گرفته می‌شود.

در مهره‌های T11-T12 این زاویه بین ۱۰-۰ درجه متغیر بوده است و پیچ‌ها ۱۰ درجه به طرف پایین هدایت شده‌اند. سایز پیچ‌ها از نظر قطر و طول با توجه به قطر پدیکول و بزرگی مهره در رادیوگرافی انجام شده انتخاب گردیده‌اند.

## نتایج

در این مطالعه از ۱۸۰ پیچ جاگذاری شده طبق جدول شماره ۱، ۸۰ پیچ در ناحیه توراسیک و ۱۰۰ پیچ در ناحیه لومبار (L2-L1) با سایزهای متفاوت گذاشته شده است که در مهره‌های L1 و T12 روی هم رفته سایز ۴۰×۵/۵ بیشترین مصرف را داشته است.

در دهه‌های اخیر سیستم فیکساسیون پدیکولار خلفی توسط پیچ برای پایدار نمودن ستون فقرات ناپایدار در بیشتر مراکز درمانی دنیا مورد استفاده قرار می‌گیرد. این روش پایدار کردن ستون فقرات در طیف وسیعی از بیماران ترومایی، اختلالات دژنراتیو، ناپایداری ستون فقرات به دنبال اعمال جراحی، سرطان‌ها، عفونت‌ها و دفورمیتی‌های ستون فقرات از قبیل اسکولیوزیس و اسیوندیلولیستریس کاربرد دارد (۴-۶). این سیستم مزایای زیادی نسبت به سیستم‌هایی دارد که در آنها از ساب لامینار و ایرینگ یا هوک جهت ثابت نمودن استفاده می‌شود (۷،۸). در این بررسی میزان صحت و درستی جاگذاری ۱۸۰ پیچ پدیکولار بر روی ۳۵ بیمار دارای شکستگی‌های ناپایدار ستون فقرات توراколومبار با تکیه بر در نظر گرفتن لندهای آناتومیکی و استفاده از رادیوگرافی حین عمل جراحی مورد مطالعه قرار گرفته است که یک نقطه کلیدی در برقراری این سیستم می‌باشد.

## مواد و روش کار

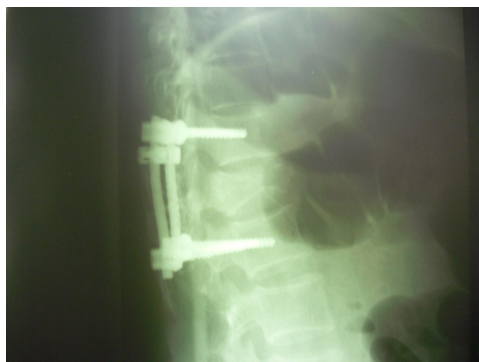تعداد ۳۵ بیمار به علت شکستگی دررفتگی و شکستگی Burst ناپایدار ستون فقرات توراколومبار مابین سال‌های ۱۳۸۲ تا ۱۳۸۶ در بیمارستان شهید مطهری - بخش جراحی مغز و اعصاب تحت عمل جراحی فیکساسیون و فیوژن کوتاه خلفی قرار گرفتند. این بیماران ۶ ماه تا ۳ سال بعد از مرخص شدن از بیمارستان مورد پیگیری و بررسی قرار گرفتند و تیم جراحی و روش جراحی در تمام بیماران ثابت بوده و تمام اعمال جراحی توسط یک جراح مغز و اعصاب با تجربه و آشنا به این سیستم با اطلاعات کافی از لندهای آناتومیکی جهت مشخص نمودن محل ورود به پدیکول صورت گرفته است. تکنسین رادیولوژی فردی با تجربه و توجیه شده با اهداف جراح از رادیوگرافی درخواستی در حین عمل جراحی بوده که همانند جراح عضو ثابت تیم جراحی بوده است. در تمام بیماران از سیستم S-33 Internal locking polyaxial spinal system استفاده شده که پیچ‌ها Internal lock, self tapping می‌باشند. ابتدا

1- Transitional-2 screw

پس از دادن پوزیشن پرون به بیمار، رادیوگرافی ساده رخ و نیمرخ از ستون فقرات ناحیه توراколومبار تهیه می‌شود و تا آماده شدن کلیشه‌های رادیوگرافی المان‌های خلفی ستون فقرات از جمله

جدول شماره ۱

سایز مهره	۶/۵×۴۵°	۶/۵×۴۰°	۵/۵×۴۵°	۵/۵×۴۰°	۴/۵×۴۵°	۴/۵×۴۰°
L <sub>2</sub>	۲۰	۱۰	۳۰	-	-	-
L <sub>1</sub>	-	-	۲۰	۲۰	-	-
T <sub>12</sub>	-	-	-	۳۰	-	۱۰
T <sub>11</sub>	-	-	۱۰	۱۰	۱۰	۲۰



شکل شماره (۲)

### بحث

ناحیه توراکولومبار یک ناحیه تبدیلی ستون فقرات ما بین ناحیه توراسیک و لومبار با مشخصات آناتومیکی متفاوت نسبت به همدیگر می باشد. شکستگی دررفتگی و شکستگی های انفجاری (Burst) در مهره های این ناحیه به ویژه مهره های T1-T12 به طور شایع تری اتفاق می افتد.

آشنایی جراحان اعصاب و ستون فقرات با آناتومی تک تک مهره های این ناحیه و لندهمارک های قسمت خلفی مهره ها جهت تعیین نقطه گذاشتن پیچ پدیکولار بسیار مهم است و تایید نقطه ورود و مسیر هدایت پیچ ها توسط تکنیک های تصویربرداری از ضروریات این روش می باشد. استفاده از این تکنیک ها میزان جاگذاری اشتباهی را کاهش و عوارض حین جراحی و بعد از جراحی را کاهش می دهد.

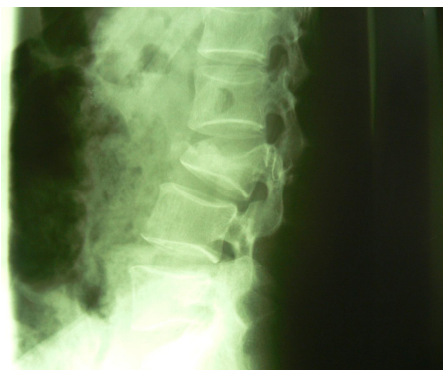آقای Car bone و همکارانش به صورت رتروسپکتیو تصاویر سی تی اسکن مربوط به ۲۵۲ پیچ پدیکولار جاگذاری شده را در ۴۱ بیمار مورد بررسی قرار دادند در این مطالعه از ۱۲۶ پیچ گذاشته شده (۵۰٪) در ناحیه توراسیک، ۲۲ مورد (۱۲/۷٪) آنها پدیکول را سوراخ نموده بود (۴ مورد قسمت داخلی و ۱۳ مورد قسمت خارجی پدیکول) و ۷ مورد (۵/۶٪) آنها کورتکس جسم مهره را سوراخ نموده بود. در کنترل بعد از عمل جراحی فقط یک مورد عفونت عمقی و یک مورد عفونت سطحی گزارش شده است.

فالوآپ ۶-۲۴ ماهه بیماران هیچ گونه عوارض عصبی و عروقی و گاستروانترتیستینال نشان نداده است. آقای Vaccaro و همکارانش

در جاگذاری اولیه میله های کرشنر بعنوان راهنما ۳۰ عدد پوزیشن قابل قبول نداشتند (۱۶/۶٪) که در جدول شماره ۲ به تفکیک مهره ها و در سمت راست یا چپ بودن آنها مشخص شده است. چنانکه از ۳۰ عدد میله کرشنر نامناسب هدایت شده ۱۱ مورد در سمت راست و ۱۹ مورد در سمت چپ بوده است و بیشترین خطا در مهره های توراسیک بوده که از میان آنها در مهره T11 بیشترین اشتباه صورت گرفته است.

سایر مهره	نامناسب	راست	چپ
L <sub>2</sub>	۷	۲	۵
L <sub>1</sub>	۳	۱	۲
T <sub>12</sub>	۸	۳	۵
T <sub>11</sub>	۱۲	۵	۷
جمع	۳۰	۱۱	۱۹

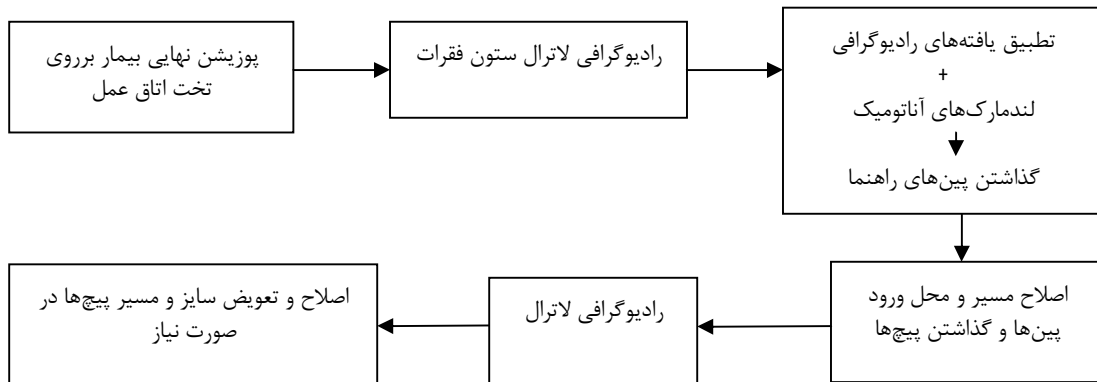
در مرحله دوم با اصلاح مسیر و تعیین محل ورود پیچ ها، فقط ۱۰ پیچ (۱۵/۵٪) جاگذاری مناسب نداشتند که از این ۱۰ پیچ، ۴ پیچ در مهره L<sub>2</sub> از ۶/۵×۴۰° به ۶/۵×۴۵° و در مهره T<sub>11</sub> ۶ پیچ از ۴/۵×۴۰° به ۵/۵×۴۵° تبدیل و اصلاح مسیر داده شده است (۶ عدد در سمت چپ و ۴ عدد در سمت راست بوده است) در حین عمل جراحی هیچ گونه عارضه ای از قبیل پارگی دورمر، لیک csf و خونریزی وسیع وجود نداشته در فالوآپ ۶ ماه تا ۳ سال بیماران از پیچ های گذاشته شده ۳ مورد وضع نسبتاً مناسب نداشتند (۱/۶٪) و فقط یک مورد عفونت سطحی در محل انسزیون وجود داشته و عارضه دیگری وجود نداشته است.



شکل شماره (۱)

(۱۶-۱۴) در یک مطالعه که بر روی ۲۳۸ پیچ جاگذاری شده در فضای T12-L5 توسط رادیوگرافی لاترال حین عمل جراحی صورت گرفته ۲۴ مورد (۱۰/۹٪) دیواره پدیکول سوراخ شده است (۱۷).

در این مطالعه ما صرفاً بر روی شکستگی‌های ناپایدار ناحیه تبدیلی توراکولومبار که از نظر بیومکانیک و تحمل نیروهای وارده اهمیت زیادی دارد براساس یک پروسه تصویربرداری با رادیوگرافی ساده حین عمل جراحی میزان مناسب و نامناسب بودن ۱۸۰ پیچ پدیکولار جاگذاری شده را در ۳۵ بیمار بررسی نموده ایم.



مطالعه پیچ‌های نامناسب جاگذاری شده در تمام مراحل در سمت چپ بیشتر بوده است که می‌تواند توجیه کننده راست دست بودن جراح باشد و این که جراحان با دست غالب وقتی در طرف مقابل دارند پیچ گذاری می‌کنند در محاسبات جاگذاری دقت بیشتری نمایند و پیشنهاد ما در نهایت این است که تیم جراحی ثابت و وجود تکنسین رادیولوژی با تجربه و آشنا به اهداف عمل جراحی می‌تواند میزان موفقیت را بالا ببرد و در تمام مراکز با رادیوگرافی ساده این عمل جراحی صورت بگیرد.

(۹) Ram persaud و همکاران (۱۰) و Zindrick و همکاران (۱۱) در مطالعات خودشان در قطر و طول پدیکول‌های توراسیک تغییرات متفاوتی را پیدا کرده اند لذا سایز کوچک پدیکول توراسیک و نزدیک بودن آن با طناب نخاعی و ساختمان‌های عصبی و عروقی ستون فقرات توراسیک خطرات جاگذاری پیچ‌های پدیکولار در این ناحیه را افزایش می‌دهد (۱۲-۱۴). در مطالعات دیگر نشان داده شده که بکار بردن لندمارک‌های آناتومیک بدون استفاده از تصویربرداری حین عمل جراحی میزان سوراخ شدن پدیکول‌ها از ۱۵/۹-۵۴/۷ درصد متغیر بوده است

بر اساس نتایج بدست آمده با اتکاء به رادیوگرافی اولیه و لندمارک‌های آناتومیک ۱۶/۶ درصد پین‌های راهنما وضعیت نامناسب داشتند که در مرحله پیچ گذاری به ۵/۵ درصد در رادیوگرافی دوم رسیده است و در نهایت در رادیوگرافی سوم با تعویض پیچ‌های نامناسب این میزان به ۱/۶ درصد رسیده است این نتایج موید این می‌باشد که استفاده از رادیوگرافی ساده با اتکاء به تجربه و مهارت جراح و آشنایی او به لندمارک‌های آناتومیک میزان موفقیت در جاگذاری را به میزان زیادی افزایش می‌دهد. در این

## References:

1. Gerertzbein SD. Fractures of the thoracic and lumbar spine. Baltimore: Wilkines; 1992.
2. Gerertzbein SD. Scoliosis Research Society: Multicenter spine fracture study. Spine J 1992; 17:528-40.
3. Saboe LA, Reid DC, Davis LA. Spine trauma and associated injuries. J Trauma 1991; 31:43-8.
4. Alanay A, Acaroglu E, Yazici M, Oznur A, Surat A. Short segment pedicle instrumentation of thoraco lumbar Burst fractures: does transpedicular intracorporeal grafting prevent early failure. Spine J 2001; 26:213-7.
5. Bedbrook GM. Stability of spinal fractures and fracture dislocations with paraplegia 1971; 9:23-32.
6. Bedbrook GM: Treatment of thoracolumbar dislocation and fracture with paraplegia. J Clin Orthop 1979; 112:267-84.
7. Fourny DR, Abi-Said D, Lang FF, McCutcheon IE, Gokaslan ZL. Use of pedicle screw fixation in the management of malignant spinal disease:

- experience in 100 consecutive procedures. *J Neurosurg (Spine 1)* 2001; 94:25-37.
8. Mclain RF, Kabins, M, Weinstein J. NVSP stabilization of lumbar neoplasms: Technical considerations and complications. *J Spin Disord* 1991; 4:359-65.
  9. Vaccaro AR, Rizzolo SJ, Allardyce TJ, Ramsey M, Salvo J, Balderston RA, et al. Placement of pedicle screws in the thoracic spine: part 1. Morphometric analysis of the thoracic vertebra. *Bone Joint Surg* 1995; 77: 1193-9.
  10. Rampersaud YR, Simon DA, Foley KT. Accuracy required for imaging guided spinal pedicle screw placement. *J Spine* 2001; 26: 352-9.
  11. Zindrick MR, Wiltse LL, Doornik A. Analysis of the morphometric characteristics of the thoracic and lumbar pedicles. *J Spine* 1987; 12:160-6.
  12. Ebraheim NA, XU R, Ahmad M, Yeasting RA. Projection of the thoracic pedicle and its morphometric analysis. *Spine J* 1997; 22: 223-8.
  13. Ebraheim NA, Jabaly G, Xu R, Yeasting RA. Anatomic relations of the thoracic pedicle to the adjacent neural structures. *Spine J* 1997; 22: 1553-6.
  14. Liljenquist UR, Halm HF. Pedicle screw instrumentation of the thoracic Spine in idiopathic scoliosis. *J Spine* 1997;22: 2239-45
  15. Pittet L, Coulomb M, Lavalleyé S, Sautot P. Pedicle screw Placement using image guided techniques. *Clin Orthop* 1998; 354:39-48.
  16. Vaccaro AR, Rizzolo SJ, Balderston RA, Allardyce TJ, Garfin SR, Dolinskas C. Placement of pedicle screws in the thoracic spine: Roy-Camille technique versus open lamina technique. *J Spine* 1998; 23:1065-8.
  17. Odgers CJ, Vaccaro AR, Pollack ME, Cotler JM. Accuracy of pedicle screw placement with the assistance of lateral plain radiography. *J Spinal Disord* 1996;9: 334-8