

بررسی اثرات تجویز سیستمیک استروژن بر روند ترمیم زخم‌های پوستی جراحی (Excisional) در موش‌های صحرایی نر بالغ دیابتی

امین عبدالله‌زاده فرد^۱، دکتر اسداله ظریفکار^۲، دکتر غلام‌عباس دهقان^۳، دکتر جعفر آی^۴

تاریخ دریافت 87/05/24. تاریخ پذیرش 87/11/16

چکیده

پیش زمینه و هدف: عوامل مختلفی از جمله هیپوکسی، کمبودهای تغذیه‌ای و اختلالات متابولیک از قبیل دیابت قندی، فرایند ترمیم زخم را مختل می‌کنند. مطالعات نشان داده که تجویز سیستمیک استروژن و یا تجویز موضعی بر روی زخم باعث بهبود فرایند ترمیم زخم و رگزائی می‌شود. در این مطالعه اثر تجویز سیستمیک استرادیول بر فرایند ترمیم زخم در زخم‌های پوستی موش‌های صحرایی دیابتی و نرمال بررسی شده است.

مواد و روش کار: ۴۴ راس موش صحرایی نر بالغ از نژاد اسپراگو - داوولی به ۴ گروه (۲ نرمال، ۲ دیابتی) که دیابت با تزریق داخل وریدی ۳۸ mg/kg استرپتوزوتوسین (STZ) القا می‌شد، تقسیم شدند. در دو گروه (۱ نرمال، ۱ دیابتی) استرادیول والریت ۲۰۰ µg/kg داخل عضلانی ۲۴ ساعت قبل از ایجاد زخم، تزریق می‌شد. ۴ زخم به قطر ۶ میلی‌متر در ناحیه پشت حیوان ایجاد می‌گردید. سطح مخاط زخم‌ها در روزهای ۱، ۴ و ۸ بعد از ایجاد زخم اندازه‌گیری و بعد از اسکن توسط نرم‌افزار کامپیوتری ScnImage محاسبه شدند. ده روز بعد از تزریق استرادیول نمونه بافت ترمیمی جهت آزمایشات بافت شناسی برداشته شد.

یافته‌ها: تجویز سیستمیک استرادیول به‌طور قابل ملاحظه‌ای باعث افزایش سرعت کاهش سطح زخم در گروه‌های نرمال و دیابتی شده است. مطالعات بافت‌شناسی نشان داده که رگزائی و تراکم سلولی در بافت ترمیمی زخم‌های موش‌های صحرایی گیرنده استرادیول به‌طور قابل ملاحظه‌ای بیشتر بوده است.

بحث و نتیجه‌گیری: تجویز سیستمیک استرادیول ۲۴ ساعت قبل از ایجاد زخم باعث بهبود فرایند ترمیم زخم‌های پوستی دیابتی و غیردیابتی می‌شود.

کلید واژه‌ها: استرادیول، ترمیم زخم، دیابت، استرپتوزوتوسین

مجله پزشکی ارومیه، دوره بیستم، شماره اول، ص ۳۳-۲۶، بهار ۱۳۸۸

آدرس مکاتبه: ارومیه، خیابان جهاد، دانشگاه علوم پزشکی ارومیه، مرکز فوریت‌های پزشکی، تلفن تماس: ۰۹۱۴۳۸۹۹۶۴۹

Email: af.amin@yahoo.com

مقدمه

فیبروبلاست‌ها و کراتینوسیت‌ها (سایتوکین‌ها و فاکتورهای رشد) و پروتئازها (متالو پروتئینازهای ماتریکس MMPs مانند کلاژناز، الاستاز و پلاسمین) درگیر می‌باشد (۱،۱۴). مطالعات انجام شده بیانگر آن است که عوامل متعددی شامل هیپوکسی، عفونت، تومورها، اختلالات متابولیک از قبیل دیابت قندی، وجود بافت دبریده و نکروزه در محل زخم،

زخم‌های پوستی شایع‌ترین مواردی هستند که سلامت پوست را به مخاطره می‌اندازند. لذا کمک به ترمیم سریع و التیام این زخم‌ها ضرورت دارد. مراحل ترمیم زخم شامل مرحله انعقاد، مرحله التهاب، مرحله تکثیر و شکل‌گیری مجدد می‌باشد (۸). در تغییرات ساختاری پیچیده ترمیم زخم، چندین گروه از سلول‌ها از قبیل (ترومبو سیت‌ها، پلاکت‌ها، نوتروفیل‌ها، ماکروفاژها،

^۱ کارشناس ارشد فیزیولوژی، بخش فیزیولوژی دانشکده پزشکی شیراز (نویسنده مسئول)

^۲ دانشیار فیزیولوژی، دانشکده پزشکی شیراز

^۳ استاد فیزیولوژی، دانشکده پزشکی شیراز

^۴ دانشیار آناتومی، دانشکده پزشکی فسا

مهاجرت ماکروفاژی (MMIF) می‌شود (۴). استروژن نقش مهمی در مهاجرت سلول‌های اندوتلیال عروق خونی و در نتیجه رگ‌زایی دارد (۱۰،۱۴). در این مطالعه اثر استرادیول بر روی ترمیم زخم‌های دیابتی نشان داده شده است.

مواد و روش کار

در این تحقیق از تعداد ۴۴ راس موش صحرایی نر بالغ جوان (N) از نژاد اسپراگو - داوولی به وزن ۱۸۰ تا ۲۵۰ گرم استفاده شد. موش‌های صحرایی از خانه حیوانات دانشکده پزشکی شیراز تهیه گردیدند و برای مدت ۱۰ روز در شرایط استاندارد از نظر نور و دما و تغذیه، جهت سازگاری با محیط، نگهداری و به ۴ گروه تقسیم شدند. در دو گروه، القاء دیابت توسط تزریق استریتوزوتوسین (STZ)، تولید شرکت سیگمای آلمان) به میزان ۳۸ mg/kg از طریق ورید، دمی صورت گرفت. در این مطالعه قند خون ۴۰۰ تا ۶۵۰ میلی‌گرم در دسی‌لیتر مد نظر ما بود. گروه‌های دیابتی ۱۲ روز بعد تزریق STZ، استرادیول و حلال دریافت می‌کردند. در دو گروه از حیوانات (یک گروه نرمال و یک گروه دیابتی) ۲۴ ساعت قبل از ایجاد زخم استرادیول والریت (تولید شرکت دارویی ابوریحان) به میزان ۲۰۰ µg/kg به صورت داخل عضلانی تزریق شد. دو گروه دیگر به همین میزان حلال استروژن (روغن کنجد) دریافت کردند.

عمل ایجاد زخم: پس از بی‌هوش نمودن حیوان به وسیله اتر، موهای قسمت پشت بدن تراشیده و ناحیه ایجاد زخم تمیز می‌شد، سپس با عمل جراحی ظریف با استفاده از پانچر 6 mm چهار زخم (n) به عمق ضخامت پوست و قطر ۶ میلی‌متر در ناحیه Paravertebral در قسمت پشت حیوان به فاصله حدود ۲ سانتی‌متر ایجاد می‌شدند (۹). سطح محاط زخم ۱،۴ و ۸ روز بعد از ایجاد زخم با استفاده از یک صفحه شفاف و قلم نوک‌تیزی اندازه گیری می‌شد. این اندازه گیری‌ها بعد از اسکن با استفاده از برنامه کامپیوتری ScnImage محاسبه شده که در نهایت اختلاف بین این سه مرحله اندازه گیری به صورت کاهش سطح زخم‌ها بررسی می‌شد. روزانه زخم‌ها را مشاهده نموده و از نظر تغییر رنگ، ادم، ضخیم شدن، رشد مو و نکروز شدن مورد بررسی قرار می‌گرفتند. در روز دهم بعد از تزریق استرادیول همراه با اندازه گیری مرحله آخر سطح زخم، یکی از زخم‌ها به صورت تصادفی جهت مطالعات بافت شناسی برداشته می‌شد. نمونه‌ها در محلول فرمالین ۱۰٪ نگهداری شده و پس از انجام مراحل رنگ آمیزی مورد مطالعه بافت شناسی قرار گرفته، از لحاظ جمعیت سلول‌های درگیر در فرایند ترمیم و توسعه و تراکم عروق خونی (تعداد رگ‌های خونی با قطر ۵ تا ۵۰ میکرومتر در هر میلی‌متر مربع برش بافت) بررسی شدند. در مطالعات میکروسکوپی بافت‌ها،

استفاده از داروهای ضد التهاب، رژیم غذایی با کمبود پروتئین‌ها، ویتامین‌ها و مینرال‌ها باعث اختلال و آسیب در فرایند ترمیم می‌شوند (۸،۱۳). سیتوکین‌ها و فاکتورهای رشد، پلی پپتیدهای کوچکی هستند که توسط انواع مختلف سلول‌ها ترشح شده و به عنوان سیگنال‌های مولکولی باعث تکثیر، تمایز، مهاجرت و متابولیسم سلول‌ها می‌شوند (۱۵).

در ابتدای فاز ترمیم زخم PDGF, TGFβ, TNFα به میزان بیشتری ظاهر می‌شوند. برخی از تحقیقات نشان می‌دهد که استروژن باعث تکثیر و مهاجرت سلول‌های اندوتلیال می‌شود که یک مرحله اساسی در فرایند رگ‌زایی محسوب می‌گردد. استروژن هم‌چنین از طریق فعال کردن FGF-2 باعث تحریک رگ‌زایی می‌شود (۱۰،۱۴). مطالعات بر روی حیوانات نشان داده است که اضافه کردن فاکتورهای رشد به صورت اگزوزن می‌تواند تاثیرات مثبتی در ترمیم زخم در حالت حاد داشته باشد. عوارض طولانی مدت دیابت قندی در هر دو نوع دیابت معمولاً به صورت عوارض ماکروواسکولار و میکروواسکولار و بیماری‌های نورویاتی طبقه‌بندی می‌شوند. محققان معتقدند که آسیب به جریان خون ریز مویرگی که در پوست و بافت زیر آن ایجاد می‌شود، منجر به اختلال در ترمیم زخم می‌شود (۱۰،۱۲).

بیماران دیابتی زخم‌هایی دارند که به سختی التیام پیدا می‌کنند. اساسی‌ترین مانع برای ترمیم زخم قند خون است که باعث می‌شود دیواره عروق سخت شده جریان خون از طریق عروق ریز مویرگی بر روی سطح زخم کاهش پیدا کرده و هم‌چنین ورود سلول‌های قرمز خون و جریان آن‌ها را تحت تاثیر قرار می‌دهد. اختلال در رسیدن خون به بافت باعث هیپوکسی و کمبود مواد غذایی می‌شود (۶،۷). تعویق در ترمیم زخم غالباً در افراد مسن به خصوص در زنان بعد از یائسگی صورت می‌گیرد و استروژن نقش مهمی در ترمیم زخم دارد (۳).

درمان با استروژن به طور موضعی باعث کاهش اندازه زخم و افزایش سطح کلاژن می‌شود. در تایید این مطلب گزارش شده که زخم‌های مزمن در زنان تحت HRT (درمان جایگزین هورمونی) شیوع کمتری دارند (۵،۱۶). هم‌چنین مطالعات کاهش ۳۰ تا ۴۰ درصدی در زخم‌های وریدی یا زخم‌های فشاری در زنان تحت درمان با HRT نشان داده است. استروژن باعث افزایش سطح TGFβ1 و سیتوکین‌های درگیر در تکثیر و تمایز سلولی و تولید ماتریکس می‌شود (۲،۱۷). استروژن هم‌چنین باعث کاهش کموتاکسی نوتروفیل‌ها و چسبیدن آن‌ها به یکدیگر می‌شود. در نتیجه باعث کاهش سطح الاستاز در زخم شده و تشکیل ماتریکس سلولی را بهبود می‌بخشد (۳). هم‌چنین مطالعات نشان داده که در موش سوری استروژن باعث کاهش و مهار فاکتور مهارکننده

DE= ۸۲/۲۵±۹/۲۹ و DV= ۷۴/۳۷±۶/۸، NE= ۹۲/۲۸±۶/۷
 می‌باشد. $(P<0.05)$ میزان کاهش سطح زخم در گروه‌های
 دریافت کننده استرادیول (NE, DE) به‌طور معنی‌دار بیشتر از
 گروه‌های کنترل خود که حلال استرادیول دریافت کردند، بود
 $(P<0.05)$ (شکل شماره ۲).

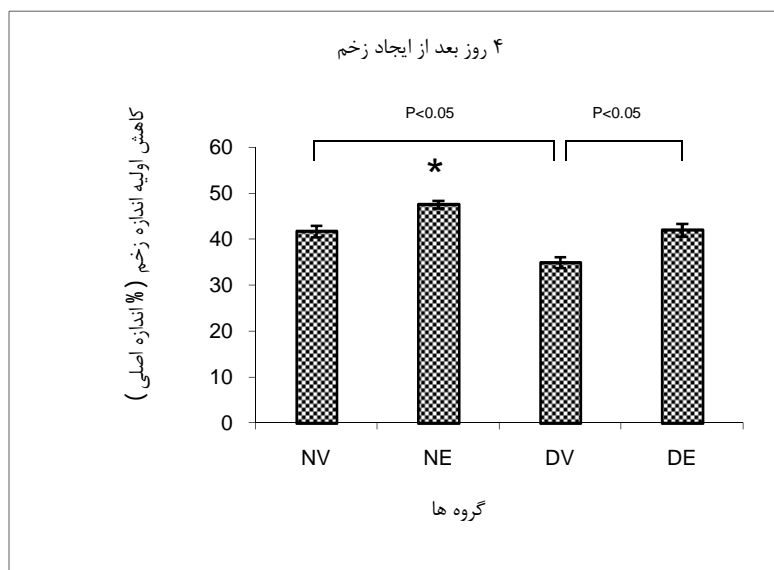
در مقایسه تصاویر بافت شناسی تهیه شده از بافت‌های ترمیمی در
 پایان دوره آزمایش مشاهده می‌گردد که تراکم سلولی، شامل
 سلول‌های التهابی، فیبروبلاست‌ها و سلول‌های اندوتلیوم در
 گروه‌های دریافت کننده استرادیول (NE, DE) نسبت به گروه‌های
 کنترل خود (NV, DV) بیشتر بود (تصاویر شماره ۲، ۳، ۴).
 بنابراین ترمیم در گروه‌های (NE, DE) سریع‌تر از گروه‌های
 کنترل‌شان بوده است. در نمودار شماره ۳ میانگین تعداد عروق
 خونی در ۱۰ نمونه بافتی، بافت‌های ترمیمی در گروه‌های دریافت
 کننده استرادیول با گروه کنترل مقایسه شده است. تعداد عروق با
 قطر ۵ تا ۵۰ میکرومتر در دو گروه دریافت کننده دارو ($\mu\text{g}/\text{kg}$)
 ۲۰۰ استرادیول) به‌طور معنی‌دار بیشتر از گروه کنترل بود ($P<0.05$).
 $P<0.05$ تصاویر ۴، ۵، ۶، ۷، تراکم عروق خونی را در بافت ترمیمی
 گروه‌های مورد مطالعه نشان می‌دهند.

پارامترهای هیستولوژیک به‌صورت کمی و کیفی و به طریق
 Double-blind ارزیابی شده است.

پس از جمع‌آوری داده‌ها از گروه‌های مختلف، با استفاده از آنالیز
 واریانس و تست آماری Tukey به کمک برنامه SPSS، داده‌ها
 تحلیل آماری شدند. نتایج به‌صورت $\text{Mean}\pm\text{SD}$ آورده شده است و
 با P کمتر از ۰/۰۵ معنی‌دار در نظر گرفته شد.

یافته‌ها

میانگین کاهش اولیه سطح زخم‌ها در چهار گروه مورد بررسی در
 نمودار ۱ مقایسه شده است. میانگین کاهش اولیه سطح زخم در
 چهار گروه، نرمال دریافت کننده حلال استرادیول (NV)، نرمال
 دریافت کننده استرادیول (NE)، دیابتی دریافت کننده حلال
 استرادیول (DV)، دیابتی دریافت کننده استرادیول (DE) در
 نمودار شماره یک به‌صورت درصد کاهش نسبت به سطح اولیه
 زخم $\{NV= ۴۱/۶۴\pm ۷/۴, NE= ۴۷/۶۱\pm ۶/۱۹, DV= ۳۴/۹۴\pm ۷, DE= ۴۰/۸۸\pm ۸/۲۴\}$
 $(P<0.05)$ نشان داده شده است. در نمودار
 شماره ۲ ملاحظه می‌گردد در کل میانگین درصد کل کاهش سطح
 زخم در گروه‌های مختلف برابر با $\{NV= ۸۰/۷۴\pm ۹/۴۴\}$



شکل شماره (۱): میانگین \pm انحراف معیار درصد کاهش اولیه سطح زخم‌ها در گروه‌های مورد مطالعه

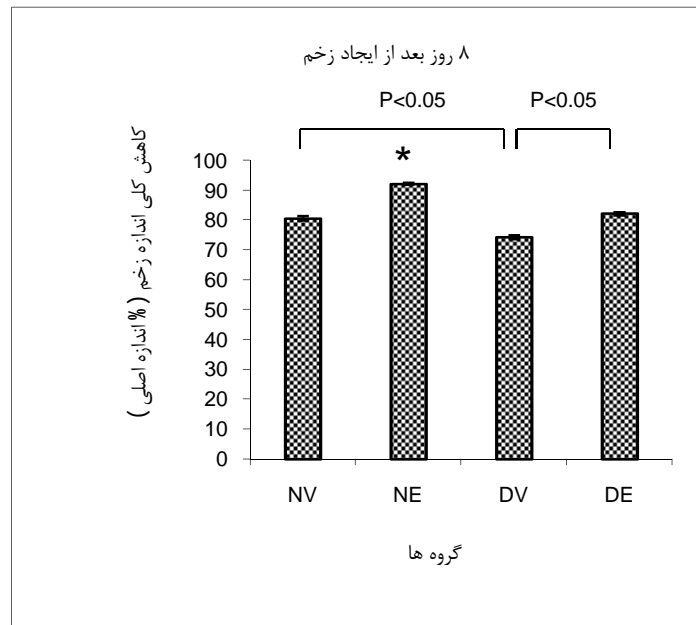
(علامت * بیانگر تفاوت معنی‌دار با تمامی گروه‌ها و علامت # با گروه کنترل خود می‌باشد. $P<0.05$)

NV: گروه نرمال دریافت کننده حلال استرادیول والریت (n = 31)

NE: گروه نرمال دریافت کننده استرادیول والریت (n = 30)

DV: گروه دیابتی دریافت کننده حلال استرادیول والریت (n = 32)

DE: گروه دیابتی دریافت کننده استرادیول والریت (n = 30)



شکل شماره (۲): میانگین \pm انحراف معیار درصد کاهش کل سطح زخم‌ها در گروه‌های مورد مطالعه

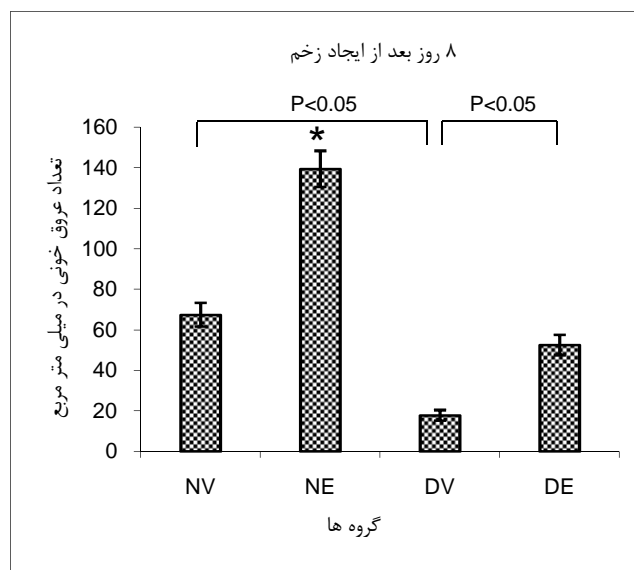
(علامت * بیانگر تفاوت معنی‌دار با تمامی گروه‌ها و علامت # با گروه کنترل خود می‌باشد. $P < 0.05$)

NV: گروه نرمال دریافت‌کننده حلال استرادیول والریت (n = 31)

NE: گروه نرمال دریافت‌کننده استرادیول والریت (n = 30)

DV: گروه دیابتی دریافت‌کننده حلال استرادیول والریت (n = 32)

DE: گروه دیابتی دریافت‌کننده استرادیول والریت (n = 30)



شکل شماره (۳): میانگین تعداد رگ‌های خونی در واحد سطح در گروه‌های مورد مطالعه

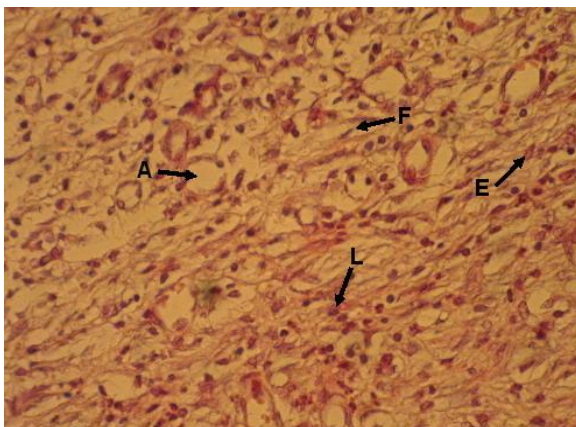
(علامت * بیانگر تفاوت معنی‌دار با تمامی گروه‌ها و علامت # با گروه کنترل خود می‌باشد. $P < 0.05$)

NV: گروه نرمال دریافت‌کننده حلال استرادیول والریت (n = 31)

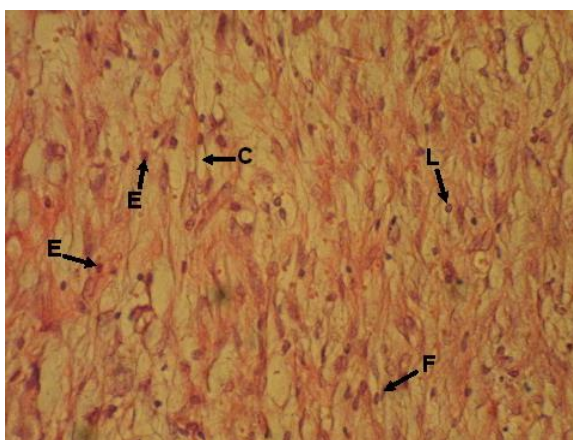
NE: گروه نرمال دریافت‌کننده استرادیول والریت (n = 30)

DV: گروه دیابتی دریافت‌کننده حلال استرادیول والریت (n = 32)

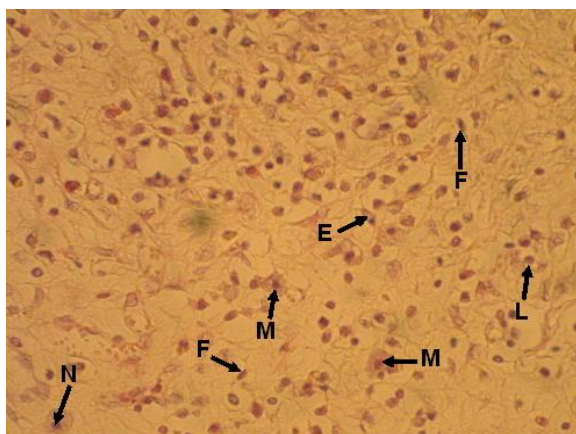
DE: گروه دیابتی دریافت‌کننده استرادیول والریت (n = 30)



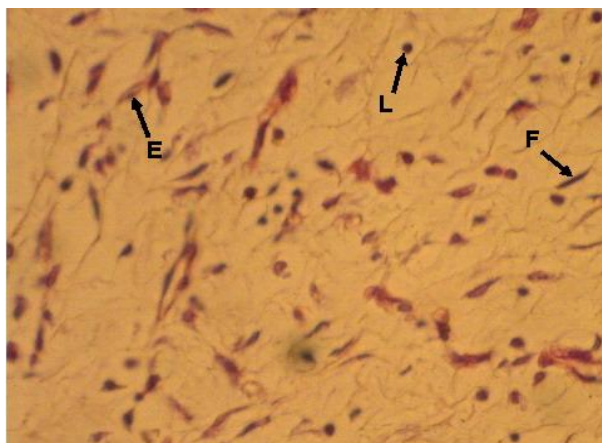
شکل شماره (۴): فتو میکروگراف بافت ترمیمی زخم‌های پوستی موش‌های صحرایی دریافت کننده استرادیول (گروه NE، با درشتنمایی ۴۰۰) نوک پیکان‌ها نشان دهنده موارد زیر می‌باشد.
(F = فیبروبلاست، E = سلول اندوتلیال، L = لنفوسیت، A = رگ خونی)



شکل شماره (۵): فتومیکروگراف بافت ترمیمی زخم‌های پوستی موش‌های صحرایی دریافت کننده حلال استرادیول (گروه NV، با درشتنمایی ۴۰۰). نوک پیکان‌ها نشان دهنده موارد زیر می‌باشد.
(F = فیبروبلاست، E = سلول اندوتلیال، L = لنفوسیت، C = مویرگ خونی)



شکل شماره (۶): فتومیکروگراف بافت ترمیمی زخم‌های پوستی موش‌های صحرایی دیابتی دریافت کننده استرادیول (گروه DE، با درشتنمایی ۴۰۰) نوک پیکان‌ها نشان دهنده موارد زیر می‌باشد.
(F = فیبروبلاست، E = سلول اندوتلیال، L = لنفوسیت، M = ماکروفاژ، N = نوتروفیل)



شکل شماره (۷): فتو میکروگراف بافت ترمیمی زخم‌های پوستی موش‌های صحرایی دیابتی در یافت کننده حلال استرادیول (گروه DV)، با درشتنمایی (۴۰۰) نوک پیکان‌ها نشان دهنده موارد زیر می‌باشد.
(F = فیبروبلاست، E = سلول اندوتلیال، L = لنفوسیت)

حلال استرادیول بیشتر بوده است. به طوری که بافت ترمیمی در زخم‌های گروه دیابتی دریافت کننده حلال، کمترین میزان رگ‌زائی را داشته و این اختلال بعد از درمان با استرادیول بهبود یافته است و مسلماً تشکیل عروق جدید از مویرگ‌هایی که از قبل وجود دارند، باعث افزایش تغذیه بافت و نفوذ ترکیبات ضروری برای فرایند ترمیم، به محل زخم می‌شوند و روند ترمیم زخم را تسریع می‌بخشند. این یافته در تایید مطالعاتی است که رگ‌زائی را به عنوان یکی از مکانیسم‌های اثر استروژن در بهبود ترمیم زخم‌ها بیان کرده اند (Ashcroft و همکارانش). همان‌طور که این محققین بیان کرده‌اند، استروژن از طرق مختلف از جمله تغییر پاسخ‌های التهابی، تغییر فعالیت سلول‌های درگیر در فرایند ترمیم مانند فیبروبلاست‌ها تولید کننده ماتریکس خارج سلولی و از طریق نقش فعال در رگ‌زائی این عمل را انجام می‌دهد (۱). پارامترها دیگری که در این مطالعه به صورت کلی مورد بررسی قرار گرفتند شامل تراکم سلول‌های التهابی، سلول‌های فیبروبلاست و سلول‌های اندوتلیال بوده که البته شمارش نوع خاصی از سلول‌ها را انجام ندادیم بلکه از روی اسلایدهای بافتی تهیه شده از بافت ترمیمی در گروه‌های مورد آزمایش، نتیجه گیری شد. قبلاً در مورد نقش هر یک از سلول‌ها در فرایند ترمیم بحث شده است. از مقایسه شکل‌های ۴،۳،۲،۱ مشاهده می‌شود که استرادیول تراکم سلولی را هم در بافت‌های ترمیمی موش‌های صحرایی نرمال و هم در بافت‌های ترمیمی موش‌های صحرایی دیابتی نسبت به گروه‌های کنترل خود افزایش داده است. در صورتی که در گروه‌های دریافت کننده روغن کنجد به عنوان حلال استرادیول تراکم سلولی کمتر بوده و به خصوص در گروه دیابتی دریافت کننده حلال خصوصیات

بحث

بیشتر مطالعاتی که تاکنون به منظور بررسی اثرات استروژن بر روی ترمیم زخم صورت گرفته است اثر آن به صورت تجویز سیستمیک و موضعی بر روی زخم غیر دیابتی بررسی شده است. این مطالعه نشان داد که در حیوانات دیابتی فرایند ترمیم زخم نسبت به گروه‌های غیر دیابتی به تعویق افتاد. از نظر سرعت کاهش زخم در گروه‌های مورد آزمایش، زخم‌های گروه دیابتی دریافت کننده حلال استرادیول کمترین سرعت کاهش را در اندازه زخم نشان دادند. این یافته در تایید مطالعات قبلی است که توسط Komesue و همکارانش در زمینه اثر دیابت بر ترمیم زخم صورت گرفته اند (۱۲). مکانیسمی که برای توضیح تأثیرات مخرب دیابت بر روی ترمیم زخم عنوان شده، آن است که تغییر در زمان ترشح و سطح بیان فاکتورهای رشد می‌تواند فرایند ترمیم نرمال را تحت تأثیر قرار دهد (۱۰). به دلیل این‌که مهم‌ترین اختلالی که در زخم دیابتی به وجود می‌آید اختلال در جریان عروق ریز خونی (Microcirculation) می‌باشد، پس اصلاح جریان خون در نهایت می‌تواند تأثیر زیادی در بهبود روند ترمیم زخم داشته باشد. این مطالعه بیشتر تأکید روی تأثیر دیابت در مختل کردن رگ‌زائی (Angiogenesis) و به دنبال آن تأثیر تجویز استرادیول بر روی بر گرداندن این اثر مخرب داشت. پارامتر رگ‌زائی در زخم‌های نرمال و دیابتی مطالعه شد و اثر استرادیول را بر این فرایند به صورت بررسی میزان تراکم رگ‌های خونی ریز (MVD) در بافت ترمیمی مورد بررسی قرار گرفته است که نتایج آن در نمودار شماره ۳ آمده است. نتایج ما نشان داد که تراکم رگ‌های خونی در گروه‌های دریافت کننده استرادیول در مقایسه با گروه‌های دریافت کننده

غیر دیابتی می‌شود، می‌تواند این اثر را در زخم‌های پوستی موش‌های صحرایی دیابتی هم داشته باشد.

تشکر و قدردانی

نویسندگان مقاله از معاونت پژوهشی دانشگاه علوم پزشکی شیراز به دلیل تخصیص بودجه لازم به طرح این تحقیق و زحمات خانم مریم مجاهد تقی کارشناس آزمایشگاه بخش فارماکولوژی دانشکده پزشکی شیراز و کارکنان لانه حیوانات دانشگاه علوم پزشکی شیراز تشکر و قدردانی می‌کنند.

ترمیمی نسبت به گروه‌های دیگر خیلی ضعیف بوده که این هم بیانگر نقش مثبت استرادیول در بهبود ترمیم زخم از طریق افزایش سلول‌های درگیر در این فرایند و نقش مخل دیابت در آن می‌باشد (شکل‌های ۴، ۶).

نتیجه گیری

در مجموع از این مطالعه می‌توان نتیجه گرفت که تجویز سیستمیک استرادیول ۲۴ ساعت قبل از ایجاد زخم هم‌چنان‌که باعث تسریع فرایند ترمیم در زخم‌های پوستی موش‌های صحرایی

References:

1. Albrecht ED, Babischkin JS, Lidor Y, Anderson LD, Udoff LC, Pepe GJ. Effect of estrogen on angiogenesis in co-cultures of human endometrial cells and microvascular endothelial cells. *Hum Reprod* 2003; 18(10):2039-47.
2. Ashcroft ASGS, Dodsworth J, Van Boxtel E, Tarnuzzer RW, Horan MA, Schultz GS, et al. Estrogen accelerates cutaneous wound healing associated with an increase in TGF-beta1 levels. *Nat Med* 1997 ;3(11):1209-15
3. Ashcroft GS, Greenwell-Wild T, Horan MA, Wahl SM, Ferguson MW. Topical estrogen accelerates cutaneous wound healing in aged humans associated with an altered inflammatory response. *Am J Pathol* 1999; 155(4):1137-46.
4. Ashcroft GS, Mills SJ, Lei K, Gibbons L, Jeong MJ, Taniguchi M, et al. Estrogen modulates cutaneous wound healing by downregulating macrophage migration inhibitory factor. *J Clin Invest* 2003;111(9):1309-18
5. Berard A, Kahn SR, Abenhaim L. Is hormone replacement therapy protective for venous ulcer of the lower limbs? *Pharmacoepidemiol Drug Saf* 2001; 10(3):245-51.
6. Blakytyn R, Jude E. The molecular biology of chronic wounds and delayed healing in diabetes. *Diabet Med* 2006; 23(6):594-608.
7. Christopherson K. The impact of diabetes on wound healing: implications of microcirculatory changes. *Br J Community Nurs* 2003; 8(12):S6-13.
8. MacKay D, Alan LM, Miler ND. Nutritional support for wound healing. *Altern Med Rev* 2003;8(4) : 359-77
9. Dorsett-Martin WA. Rat models of skin wound healing: *Wound Repair Regen* 2004; 12(6):591-9.
10. Ekmektzoglou KA, Zografos GC. A concomitant review of the effects of diabetes mellitus and hypothyroidism in wound healing. *World J Gastroenterol* 2006 7; 12(17):2721-9.
11. Gillitzer R, Goebeler M. Chemokines in cutaneous wound healing. *J leukoc Biol* 2001; 6994:513-21.
12. Komesu MC, Tanga MB, Buttros KR, Nakao C. Effects of acute diabetes on rat cutaneous wound healing. *Pathophysiol J* 2004; 11(2):63-7.
13. Lobmann R, Schultz G, Lehrent H. Proteases and the diabetic foot syndrome: mechanisms and therapeutic implications. *Diabetes Care* 2005;28(2):461-71
14. Losordo DW, Isner JM. Estrogen and angiogenesis: *Arterioscler Thromb Vasc Biol* 2001; 21(1):6-12.
15. Lynch SE, Colvin RB, Antonhades HN. Growth factors in wound healing. *Signal and synergistic*

- effects on partial thickness porcine skin wounds. *J Clin Invest* 1989;84(2):640-6
16. Margolis DJ, Knauss J, Bilker W. Hormone replacement therapy and prevention of pressure ulcers and venous leg ulcers. *Lancet* 2002 23;359 (9307): 675-7
17. Sporn MB, Roberts AB. Transforming growth factor-beta: recent progress and new challenges. *J Cell Biol* 1992; 119(5):1017-21.