

استفاده از استنت خود باز شونده پوشش دار جهت برطرف نمودن دیسفاژی در بیمار با بدخیمی در محل اتصال مری به معده: گزارش تعبیه اولین مورد و مرور منابع

*دکتر شاهرخ ایروانی^۱، دکتر محمد رهنوردی^۲، دکتر محمد عزیزی لرد^۳، دکتر محمود رضا هاشمی^۳، دکتر فرزاد گروهی^۴

چکیده

سابقه و هدف: بیش از ۵۰ درصد بیماران با بدخیمی مری یا کاردیا در زمان علامت دار شدن، غیرقابل درمان هستند و لذا نیازمند درمان تسکینی جهت اختلال بلع می باشند. استفاده از استنت فلزی خود باز شونده، درمان انتخابی این گونه بیماران گردیده است. در این مطالعه، نتایج تعبیه اولین مورد استنت فلزی خود باز شونده پوشش دار در بیمار با کارسینوم سلولهای سنگفرشی (SCC) در محل اتصال مری به معده بررسی گردید.

معرفی بیمار: بیمار آقای ۶۲ ساله ای بود که به جهت دیسفاژی به بخش گوارش بیمارستان ۵۰۱ ارتش جمهوری اسلامی ایران ارجاع گردید. در آندوسکوپی دستگاه گوارش فوقانی، یک تومور به طول ۷ سانتی متر در فاصله ۳۵ سانتی متری از خط دندانی مشاهده شد. در بررسی پاتولوژی بیوپسی از ضایعه، کارسینوم بدخیم سلولهای سنگفرشی گزارش گردید. تومور در مرحله IV/III بود و لذا غیر قابل درمان بود. بیمار کاندید درمان تسکینی با استفاده از استنت ۱۱ سانتی متری پوشش دار مری (tm)CHOOSTENT (شرکت MI-Tech Ltd، سئول، کره جنوبی) گردید. در روز ۲۱ اسفندماه ۸۴ پس از تسکین بیمار با میدازولام، تحت گاید فلوروسکوپی و آندوسکوپی، استنت در محل قرار داده شد. سپس بیمار تحت رادیوتراپی قرار گرفت. علائم بیمار برطرف شد و در پیگیری دو ماهه حال عمومی بهبود یافت و بیمار افزایش وزن داشت.

بحث: تعبیه استنت فلزی خود باز شونده تحت گاید فلوروسکوپی، روشی مطمئن و آسان جهت تسکین دیسفاژی ناشی از تومور بدخیم است. جهت پیشگیری از انسداد مجدد، انتخاب استنت های پوشش دار ارجحیت دارد.

کلمات کلیدی: استنت خود باز شونده، بدخیمی مری، دیسفاژی

مقدمه

فلزی خود باز شونده با یا بدون پوشش، روشی مطمئن در تسکین تنگی های بدخیم مری و محل اتصال مری به معده است و کارایی این روش در بهبود دیسفاژی در مطالعات مختلف مشخص گردیده است (۱۲-۸). در این مطالعه، نتایج تعبیه اولین مورد استنت فلزی خود باز شونده پوشش دار در بیمار با کارسینوم سلولهای سنگفرشی (SCC) در محل اتصال مری به معده بررسی گردید.

معرفی بیمار:

بیمار آقای ۶۹ ساله ای است که با شکایت اختلال بلع جامدات، ضعف و بی حالی مراجعه نمود. دیسفاژی بیمار پیشرونده بود به نحویکه ابتدا دیسفاژی به جامدات یافته بود و بتدریج دیسفاژی به

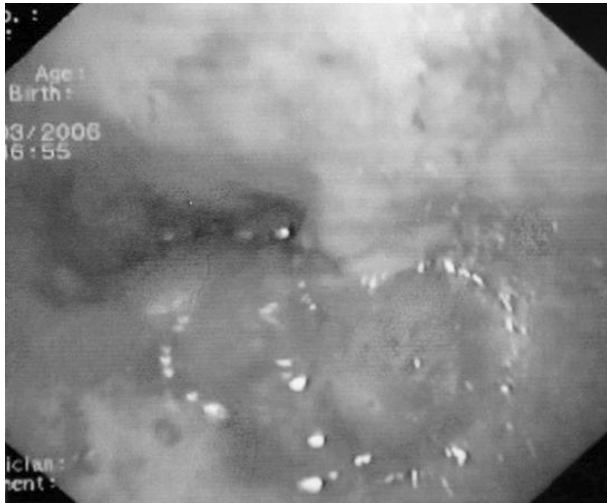
تنگی های مری تا مراحل پیشرفته بیماری علامت دار نمی شوند، چراکه مری می تواند پیش از بروز اختلال بلع، خود را با تنگی های مختصر وفق دهد (۱، ۲). بنابراین، در زمان تشخیص سرطان مری و سرطان محل اتصال مری به معده، بیماری پیشرفته است و بیش از ۵۰ درصد بیماران به دلیل بیماری گسترده موضعی و/یا متاستاز دوردست، غیر قابل درمان هستند (۳-۶). از سوی دیگر، به دلیل پایین بودن میزان بقا ۵ ساله ۵ درصد حتی پس از رزکسیون درمانی تومور با جراحی، این بیماران نیازمند درمان تسکینی موثر جهت رفع اختلال بلع می باشند چرا که این علامت سخت ترین و ناتوان کننده ترین علامت آنان است (۳، ۶، ۷). ثابت شده است که تعبیه استنت های

۱- استادیار، دانشگاه علوم پزشکی ارتش جمهوری اسلامی ایران، دانشکده پزشکی، گروه گوارش، مرکز آموزشی-درمانی ۵۰۱* (نویسنده مسئول)

۲- دکترای حرفه ای پزشکی، دانشگاه علوم پزشکی ارتش جمهوری اسلامی ایران، مرکز مطالعات و توسعه آموزش پزشکی

۳- استادیار، دانشگاه علوم پزشکی ارتش جمهوری اسلامی ایران، دانشکده پزشکی، گروه گوارش، مرکز آموزشی-درمانی ۵۰۱

۴- دکترای حرفه ای پزشکی، دانشگاه علوم پزشکی ارتش جمهوری اسلامی ایران، دانشکده پزشکی، مشاور پژوهشی



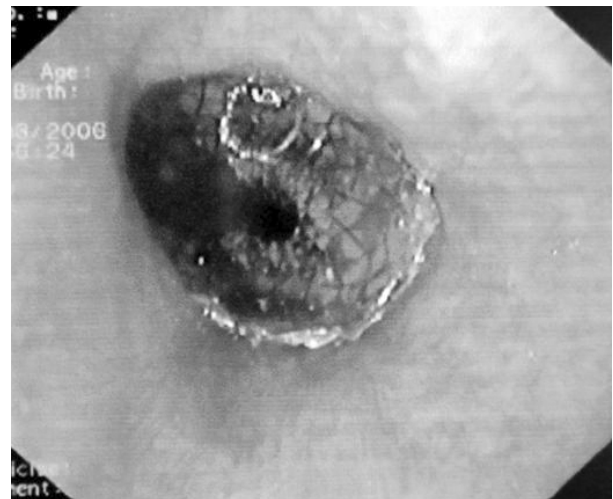شکل ۲- نمای استنت

بیمار پس از ۲۴ ساعت از بیمارستان مرخص گردید. درمان رادیوتراپی بیمار پس از تعبیه استنت پیگیری گردید. بیمار هر ماه ویزیت می شد. در پایان ماه دوم حال عمومی بیمار بهبودی قابل ملاحظه یافت. دیسفاژی به جامدات و مایعات برطرف گردید و بیمار افزایش وزن ۵ کیلوگرم در طی دو ماه را تجربه نمود. بیمار در محل تعبیه استنت درد قابل ملاحظه ای احساس نمی کرد و از علائم رفلکس شکایتی نداشت.

بحث و نتیجه گیری

تا کنون جهت تسکین بیماران با تنگی ناشی از بدخیمی در مری و کاردیای معده از روشهای گوناگونی استفاده شده است. این روشها مشتمل است بر درمان رادیوتراپی، براکی تراپی، شیمی درمانی سیستمیک، شیمی درمانی و رادیوتراپی ترکیبی، دیلاتاسیون آندوسکوپی، درمان فتودینامیک، لیزر، تماس حرارتی و برداشتن توده با تزریق (۱۳). تعبیه استنت به عنوان روشی نوین مورد اقبال قرار گرفته است چراکه منجر به از بین رفتن سریع دیسفاژی می گردد، حال آنکه سایر روشها ممکن است اثرات طول کشیده بیشتری داشته باشند (۱۴، ۱۵). استنت به دو شکل اصلی موجود است: تیوبهای پلاستیکی و استنت های خود باز شونده (۱۶). استنت های خود باز شونده از سال ۱۹۹۰ در بالین مورد استفاده قرار گرفتند (۱۷). این استنت ها آندوپروتزهای فلزی هستند که به گونه ای ساخته شده اند که بدلیل انعطاف پذیری بالا می توانند از تنگی های با قطر لومن کم عبور داده شوند. پس از خارج نمودن از دستگاه حامل استنت، استنت در عرض لومن گسترده می شود تا به قطر لومن نزدیک به طبیعی برسد (۱۸).

مایعات نیز گسترش یافت. در هنگام مراجعه دیسفاژی مطلق به جامدات و دیسفاژی نسبی به مایعات وجود داشت. در طی یک ماه قبل از مراجعه، ۸ کیلوگرم کاهش وزن را تجربه نموده بود. بیمار سابقه CVA ایسکمیک دو سال قبل و سابقه بیماری کرونری تحت درمان داشت. با تشخیص احتمالی بدخیمی مری، آندوسکوپی فوقانی دستگاه گوارشی انجام پذیرفت و توده حدود ۷ سانتی متری در فاصله ۳۵ سانتی متری از خط دندانی مشاهده گردید. بیوپسی از ضایعه تهیه شد که در بررسی هیستولوژیک، تشخیص کارسینوم سلولهای سنگفرشی (SCC) قطعی گردید. آندوسونوگرافی انجام پذیرفت و تومور در مرحله IV/III تشخیص داده شد (شکل ۱).



شکل ۱- تومور در مرحله IV/III

با توجه به شرایط سنی و سابقه پزشکی پیشین بیمار و نیز گسترش تومور، عمل جراحی با ریسک بالا و توده غیر قابل عمل تشخیص داده شد. بدین جهت بیمار کاندید تعبیه استنت ۱۱ سانتی متری پوشش دار مری CHOOSTENT (tm) (شرکت Tech Ltd-MI، سئول، کره جنوبی) در محل تنگی مری با هدف تسکینی قرار گرفت.

در صبح روز ۲۱ اسفندماه ۱۳۸۴، بیمار جهت تعبیه استنت به صورت ناشتا به بخش آندوسکوپی بیمارستان ۵۰۱ ارتش جمهوری اسلامی ایران مراجعه نمود. با حضور متخصص بیهوشی، بدون نیاز به بیهوشی عمومی، تنها با استفاده از ۵ میلی گرم میدازولام بیمار تسکین داده شد. تحت گاید آندوسکوپی و فلوروسکوپی، ابتدا محل تعبیه استنت با مارکر علامت گذاری شد. سپس استنت با استفاده از گاید وارد مری گردید و در محل قرار گرفت. سمت پروگزیمال استنت باز شد و بدین ترتیب استنت در محل فیکس گردید (شکل ۲).



می‌گیرد (۱۵، ۲۹، ۳۱)، با این وجود نتایج موفقیت روش دید مستقیم بدون استفاده از فلوروسکوپی نیز گزارش شده است (۳۲). در مواردی که استنت در محل اتصال مری به معده تعبیه شود، مکانیسم آنتی‌رفلاکس معده به مری که در شرایط طبیعی توسط اسفنکتر ناحیه تامین می‌شود، مختل می‌گردد و احتمال رفلاکس افزایش می‌یابد (۸، ۱۰). در اکثر موارد این علائم با درمان دارویی قابل درمان هستند (۸، ۱۲). در جهت حل این مشکل استنت‌های آنتی‌رفلاکس که دارای دریچه‌های پلی‌اورتان هستند تهیه و در درمان بیماران مورد استفاده قرار گرفت (۳۳-۳۵). بیشترین عارضه اینگونه استنت‌ها بسته شدن حاد بخش طولانی درون معده‌ای دریچه بود (۳۳، ۳۴) که در انواع جدیدتر این مشکل مرتفع گردیده است (۳۶).

در این مطالعه، موفقیت اولین مورد تعبیه استنت خود باز شونده پوشش دار در محل اتصال مری به معده گزارش گردید. هیچ گونه عارضه‌ای در حین تعبیه استنت و در فاصله ۲ ماه پس از آن ملاحظه نگردید. بیمار شکایت عمده‌ای از علائم رفلاکس نداشت. بیمار پس از تعبیه استنت رادیوتراپی شد که عارضه‌ای جهت بیمار نداشت. با توجه به نتایج مطالعات گذشته و تجربه اخیر پیشنهاد می‌گردد که تعبیه استنت بخصوص از انواع پوشش دار بصورت روتین در درمان تسکینی بیماران با تنگی ناشی از تومور بدخیم و غیر قابل عمل مری مورد استفاده قرار گیرد. با این وجود، لازم است تا مطالعه با تعداد بیمار بیشتر و با دوره پیگیری طولانی‌تر، همچنین مطالعات مقایسه‌ای انواع پوشش دار و بدون پوشش و نیز مقایسه محصولات شرکت‌های مختلف و مقایسه روش‌های تعبیه با و بدون فلوروسکوپی انجام گیرد تا بهترین نحوه استفاده از استنت در درمان تنگی ناشی از تومور بدخیم مری تعیین گردد. همچنین لازم است مطالعات آینده موفقیت بکارگیری این روش را در تنگی‌های مناطق مختلف مری بخصوص ابتدا و انتهای مری که بسیار مورد بحث است، بررسی نمایند.

References

- Loizou LA, Gnigg D, Atkinson M, Robertson CH, Bown SG. A prospective comparison of laser therapy and intubation in endoscopic palliation for malignant dysphagia. *Gastroenterology* 1991;100:1303-10.
- Buset M, Marez B, Baize M. Palliative endoscopic management of obstructive esophagogastric cancer:

مری به دلیل شکل لوله خود، به راحتی قابل دسترس است و تعبیه استنت در آن، روشی مطمئن می‌باشد. به همین دلیل امروزه استفاده از استنت‌های فلزی خود باز شونده مورد استقبال قرار گرفته است و به عنوان روش تسکینی اساسی جهت بیماران با تومور بدخیم مری شناخته می‌شود (۵، ۱۹). عوارض تعبیه این گونه استنت‌ها غالباً محدود به اشکالات هنگام تعبیه آن می‌گردد که شامل حرکت نمودن استنت در حین جاگذاری و گسترش ناقص استنت بلافاصله پس از تعبیه آن است (۸، ۲۰، ۲۱). عوارض جدی مانند پارگی مری در حین تعبیه استنت‌های خود باز شونده بندرت اتفاق می‌افتد (۲۰، ۲۲). استنت‌های خود باز شونده بر دو نوع عمده‌اند: پوشش دار و بدون پوشش. هر کدام از این انواع مزایا و معایبی دارند. انواع پوشش دار با هدف جلوگیری از رشد تومور به درون لومن استنت با لایه‌ای از پلی‌اورتان پوشش یافته‌اند. با این وجود از آنجا که این نوع استنت در طول مری به خوبی کاشته نمی‌شوند، تمایل به جابجایی از محل اولیه دارند. در مقابل، استنت‌های بدون پوشش در طول به خوبی در مخاط مری کاشته می‌شوند و بدینوسیله از جابجایی آن کاسته می‌گردد. با این حال، هیپرپلازی اپیتلیوم سطح داخلی استنت را می‌پوشاند و احتمال انسداد سریع لومن وجود دارد (۲۰، ۲۸-۲۳). بروز جابجایی در انواع گوناگون استنت از ۰ تا ۵۸ درصد در مطالعات گوناگون گزارش شده است (۲۰، ۲۹-۲۶). در مطالعه‌ای رشد به درون استنت در تمام موارد نوع بدون پوشش و درنیمی از موارد نوع پوشش دار ملاحظه گردید (۲۹). با این وجود، سایر مطالعات رشد به درون نوع بدون پوشش را از ۲۰ تا ۲۶ درصد گزارش نمودند (۲۳، ۲۶، ۳۰). در حال حاضر استفاده از انواع پوشش دار ترجیح داده می‌شود و تلاش در جهت تولید انواعی از نوع پوشش دار که عوارض کمتری داشته باشد در جریان است (۲۹، ۳۱).

تعبیه استنت در اکثر مطالعات تحت گاید فلوروسکوپی صورت

laser on prosthesis? *Gastrointest Endosc* 1987; 33:357-61.

3.Wu WC, Katon AM, Saxon AR. Silicone-covered self-expanding metallic stents for the palliation of malignant esophageal obstruction and esophagorespiratory fistulas: experience in 32 patients



- and a review of the literature. *Gastrointest Endosc.* 1994; 40:22-33.
4. Wagner HJ, Stinner B, Schwerk WB, Hoppe M, Klose KJ. Nitinol prostheses for the treatment of inoperable malignant esophageal obstruction. *J Vasc Interv Radiol* 1994; 5:899-904.
5. Knynim K, Wagner HJ, Bethge N, Keymling M, Vakil N. A controlled trial of an expansile metal stent for palliation of esophageal obstruction due to inoperable cancer. *N Engl J Med.* 1993; 329:1302-7.
6. Earlem A, Cunha-Melo JR. Esophageal squamous cell carcinoma: 1. A critical review of surgery. *Br J Surg.* 1980; 67: 381-5.
7. Ming SC. Tumors of the esophagus and stomach: atlas of tumor pathology fasc.7. Washington DC: Armed Forces Institute of Pathology. 1973. P:59-75.
8. Song HY, Do YS, Han YM. Covered, expandable esophageal metallic stent tube: experiences in 119 patients. *Radiology.* 1994; 193:689-5.
9. Laasch HU, Nicholson DA, Kay CL, Attwood S, Bancewicz J. The clinical effectiveness of the Gianturco oesophageal stent in malignant oesophageal obstruction. *Clin Radiol* 1998; 53:666-72.
10. De Palma GD, Galloro G, Sivero L. Self-expanding metal stents for palliation of inoperable carcinoma of the esophagus and gastroesophageal junction. *Am J Gastroenterol.* 1995; 90:2140-2.
11. Miyayama S, Matsui O, Kadoya M. Malignant esophageal stricture and fistula: palliative treatment with polyurethane-covered Gianturco stent. *J Vasc Interv Radiol.* 1995; 6:243-8.
12. Segalin A, Bonavina L, Carazzone A, Ceriani C, Peracchia A. Improving results of esophageal stenting: a study on 160 consecutive unselected patients. *Endoscopy.* 1997; 29:701-09.
13. Saidi RF, Marcon NE. Non-thermal ablation of malignant oesophageal strictures: Photodynamic therapy, endoscopic intramural injection and novel modalities. *Gastrointest Endosc Clin N Am.* 1998; 8: 465-91.
14. Homs MY, Essink-Bot ML, Borsboom GJ, Steyerberg EW, Siersema Dutch SIREC Study Group. Quality of life after palliative treatment for oesophageal carcinoma: a prospective comparison between stent placement and single dose brachytherapy. *Eur J Cancer.* 2004; 40: 1862-71.
15. Sihvo EI, Pentikainen T, Luostarinen ME, Ramo OJ, Salo JA. Inoperable adenocarcinoma of the oesophagogastric junction: comparative clinical study of laser coagulation versus self-expanding metallic stents with special reference to cost analysis. *Eur J Surg Oncol.* 2002; 28: 711-15.
16. Mosca F, Consoli A, Stracqualursi A, Persi A, Portale TR. Comparative retrospective study on the use of plastic prostheses and expanding metal stents in the palliative treatment of malignant strictures of the esophagus and cardia. *Dis Esophagus.* 2003; 16: 119-25.
17. Domschke W, Foerster C H E, Matek W, Rodl W. Selfexpanding mesh stent for esophageal cancer stenosis. *Endoscopy.* 1990; 22: 134-6.
18. Pron G, Common A, Simons M, Ho CS. Interventional radiology and the use of metal stents in nonvascular clinical practice: a systematic overview. *J Vasc Interv Radiol.* 1999; 10: 613-28.
19. Mosca F, Stracqualursi A, Portale T R, Consoli A, Latteri S. Palliative treatment of malignant esophageal stenosis: the role of self-expanding stent endoscopic implantation. *Dis Esophagus.* 2000; 13: 301-4.
20. Rajiman I, Siddique I, Ajani J, Lynch P. Palliation of malignant dysphagia and fistulae with coated expandable metal stents: experience with 101 patients. *Gastrointest Endosc.* 1998; 48: 172-9.
21. Cordero JAJr, Moores DW. Self-expanding esophageal metallic stents in the treatment of

- esophageal obstruction. *Am J Surg*. 2000; 66: 956–8.
22. Vakil N, Bethge N. Metal stents for malignant esophageal obstruction. *Am J Gastroenterol* 1996; 91: 2471–6.
23. Cwikiel W, Stridbeck H, Tranberg K. Malignant esophageal strictures: treatment with a self-expanding nitinol stent. *Radiology*. 1993; 187: 661–5.
24. Wang MQ, Sze DY, Wang ZP, Wang ZQ, Gao YA, Dake MD. Delayed complications after esophageal stent placement for treatment of malignant esophageal obstructions and esophagorespiratory fistulas. *J Vasc Interv Radiol*. 2001; 12: 465–74.
25. Christie NA, Buenaventura PO, Fernando HC et al. Results of expandable metal stents for malignant esophageal obstruction in 100 patients: short-term and long-term followup. *Ann Thorac Surg* 2001; 71: 1797–801.
26. Adam A, Ellul J, Watkinson A. Palliation of inoperable esophageal carcinoma: a prospective randomized trial of laser therapy and stent placement. *Radiology* 1997; 202: 344–8.
27. Song HY, Choi KC, Cho BH, Ann DS, Kim KS. Esophagogastric neoplasms: palliation with a modified Gianturco stent. *Radiology* 1991; 180: 349–54.
28. Bartelsman J F, Bruno M J, Jensema A J, Haringsma J, Reeders J W, Tytgat G N. Palliation of patients with esophagogastric neoplasms by insertion of a covered expandable modified Gianturco-Z endoprosthesis: experiences in 153 patients. *Gastrointest Endosc* 2000; 51: 134–8.
29. Saranovic Dj, Djuric-Stefanovic A, Ivanovic A, Masulovic D, Pesko P. Fluoroscopically guided insertion of self-expandable metal esophageal stents for palliative treatment of patients with malignant stenosis of esophagus and cardia: comparison of uncovered and covered stent types. *Dis Esophagus*. 2005;18:230-8.
30. Acunas B, Rozanes I, Sayi I. Treatment of malignant dysphagia with nitinol stents. *Eur Radiol* 1995; 5: 599–602.
31. Sabharwal T, Hamady MS, Chui S, Atkinson S, Mason R, Adam A. A randomised prospective comparison of the Flamingo Wallstent and Ultraflex stent for palliation of dysphagia associated with lower third oesophageal carcinoma. *Gut*. 2003;52:922-6.
32. Rathore OI, Coss A, Patchett SE, Mulcahy HE. Direct-vision stenting: the way forward for malignant oesophageal obstruction. *Endoscopy*. 2006;38:382-4.
33. Valbuena J. Endoscopic palliative treatment of esophageal and cardiac cancer: a new antireflux prosthesis. *Cancer*. 1984; 53:993–98.
34. Wang PY, Chen CY, Chen CL. A check valve device for prevention of regurgitation after endoesophageal intubation. *Ann Thorac Surg*. 1986; 42: 565–67.
35. Köcher M, Dlouhy M, Neoral C. Esophageal stent with antireflux valve for tumor involving the cardia: Work in progress. *J Vasc Interv Radiol*. 1998; 9:1007–10.
36. Do YS, Choo SW, Suh SW, Kang WK, Rhee PL, Kim K, Shim YM, Park KB, Han YH, Choo IW. Malignant esophagogastric junction obstruction: palliative treatment with an antireflux valve stent. *J Vasc Interv Radiol*. 2001;12: 647-51.

Covered self-expanding metal stent in palliative treatment of dysphagic patient with end-stage malignancy of cardia: the first experience in stent placement and literature review

*Iravani S; MD¹, Rahnavardi M; MD², Azizi Lord M; MD¹, Hashemi MR; MD¹, Gorouhi F; MD³

Abstract

Background: More than 50% of patients with carcinoma of the esophagus or gastric cardia have incurable disease at presentation and require palliative treatment for dysphagia. Insertion of a self-expanding metal stent has become the treatment of choice for these patients. We report successful placement of a covered self-expanding metal stent in a patient with malignant squamous cell carcinoma (SCC) of esophagogastric junction.

Case report: A 62-year-old man referred to the gastrointestinal division of the 501 medical center, Tehran, Iran due to dysphagia. During upper gastrointestinal endoscopy, a seven cm tumor was seen 35 cm distal to dental line. Histologic examination of the biopsy samples confirmed malignant SCC. The tumor was in stage III/IV and therefore it was inoperable. Palliative therapy with 11-cm covered Choo stent (MI-Tech Ltd., Seoul, South Korea) was considered for this patient. On March 12, 2006 after sedation with midazolam, the stent was placed under the fluoroscopic and endoscopic guide. The patient underwent radiotherapy, thereafter. During the two-month follow-up, the patient's general condition recovered and he gained weight.

Conclusions: Fluoroscopically guided insertion of covered self-expanding metal stents is a safe and comfortable method of palliation for patients suffering with malignant dysphagia. For prevention of restenosis, covered types should be given priority.

Key words: Dysphagia, Esophageal malignancy, Self-expanding metal stent

1- (* Corresponding author) Assistant professor, Army University of Medical Sciences, Faculty of Medicine, Department of Gastroenterology

2- General Physician, Army University of Medical Sciences, Educational Department Center

3- General Physician, Army University of Medical Sciences, Faculty of Medicine