

مقایسه اثر سیکلوسپورین و ترکیب سیکلوسپورین - ویتامین آ بر روی سلولهای سرتولی رات

* لعلیا قهاری^۱، دکتر محمد رضا صفری نژاد^۲، دکتر نادر مرکزی مقدم^۳، دکتر معصومه دادپی^۴، دکتر منوچهر صفری^۵

چکیده

سابقه و هدف: سیکلوسپورین بعنوان ایمونوساپرسور متعاقب پیوندهای جراحی مورد استفاده قرار میگیرد و استفاده دراز مدت آن بر ارگانهای مختلف مانند کلیه، کبد و در باروری اثرات نامطلوبی میگذارد. در این تحقیق اثر ویتامین A در رفع عوارض جانبی سیکلوسپورین بر روی پارانشیم بیضه رات مورد بررسی قرار گرفت.

مواد و روشها: این مطالعه از نوع تجربی بوده است که در آن از ۴۰ راس رات نر ۲ ماهه با نژاد Wistar و وزن بالای ۱۰۰ گرم استفاده گردید. راتها بطور تصادفی به ۴ گروه ۱۰ تایی تقسیم گشته و در آزمایشگاه حیوانات در شرایط یکسان و مناسب نگهداری شدند. گروهها شامل: (۱) گروه نرمال (۲) گروه حلال (۳) گروه سیکلوسپورین و حلال (۴) گروه سیکلوسپورین و حلال و ویتامین A بودند. سیکلوسپورین به همراه روغن زیتون بعنوان حلال بصورت زیر پوستی در ناحیه پشت گردن رات تزریق گردید و ویتامین A نیز بصورت عضلانی تزریق گردید. تزریقات بمدت دو هفته روزانه انجام شد و پس از پایان مدت مشخص شده راتها ذبح گردید و بیضهها پس از تثبیت و رنگ آمیزی با هماتوکسیلین و اتوزین مورد بررسی قرار گرفت.

یافتهها: نتایج حاصل از این مطالعه به صورت کاهش تعداد لولههای سمینفر، کاهش سلولهای اسپرماتوگونی، تغییر شکل سلولهای سرتولی، کاهش اسپرماتوزوئید در نمای میکروسکوپی در گروه سیکلوسپورین بوده است که در گروه سیکلوسپورین و ویتامین A سلول سرتولی در جایگاه نرمال خود مشاهده گشت.

نتیجه گیری: با استفاده از ویتامین A تا حدودی از عوارض سیکلوسپورین کم شد و میتوان از این ویتامین جهت جلوگیری از اثرات نامطلوب سیکلوسپورین در بیماران جوان استفاده نمود.

کلمات کلیدی: سلولهای سرتونی، سیکلوسپورین، رات، ویتامین آ

مقدمه

پیوند علیه میزبان در افرادی که تحت عمل پیوند مغز استخوان وارگانهای دیگر قرار گرفته بودند، استفاده شده است. اساس SN روی اصل میکروامولسیون می باشد که تغییرات فارماکوکینتیک را کاهش میدهد(۱).

اکثریت افرادی که بعلت پیوند اعضا و دلایل دیگر از این دارو استفاده می کنند جوان و در دوران باروری بوده اند و از آنجاییکه

Sandimmun neural (SN) یک فرمول دارویی جدید سیکلوسپورین و یک عامل تضعیف کننده سیستم ایمنی است که جزء فعال آن سیکلوسپورین آ میباشد و در این طرح مورد استفاده قرار گرفته است. سیکلوسپورین از واکنش پس زنی پیوند جلوگیری میکند. SN با موفقیت در درمان و جلوگیری از پس زنی پیوند و بیماری

۱- مربی، دانشگاه علوم پزشکی ارتش جمهوری اسلامی ایران، دانشکده پزشکی، گروه بافت شناسی (*نویسنده مسئول)

تلفن: ۰۲۱-۸۸۰۲۸۳۵۱ (داخلی ۲۷۲) آدرس الکترونیک: laya_gh@yahoo.com

۲- دانشیار، دانشگاه علوم پزشکی ارتش جمهوری اسلامی ایران، دانشکده پزشکی، گروه اورولوژی، مرکز آموزشی - درمانی ۵۰۱

۳- دکتری حرفه ای پزشکی، دانشگاه علوم پزشکی ارتش جمهوری اسلامی ایران، مدیریت پژوهش دانشگاه

۴- استادیار، دانشگاه علوم پزشکی ارتش جمهوری اسلامی ایران، دانشکده پزشکی، گروه آسیب شناسی، مرکز آموزشی - درمانی ۵۰۱

۵- استادیار، دانشگاه علوم پزشکی و خدمات بهداشتی درمانی سمنان، دانشکده پزشکی، گروه آناتومی

وزن کردن رات حیوان را روی میز به شکم خوابانده و با سرنگ آماده (برحسب دوز محاسبه شده) تزریق در ناحیه گردن رات وبصورت زیرپوستی انجام دادیم.

در این مدت رت‌ها در شرایط یکسان با دمای محیط 25°C و رطوبت 40% قرارداشتند (درجه حرارت و میزان رطوبت برای تمامی رت‌ها یکسان بود) آب و غذا بصورت آزاد در اختیار رت‌ها قرار داده شد و حیوانات در شرایط یکسان 12 ساعت تاریکی و 12 ساعت روشنایی نگهداری شدند. برای تمایز رت‌ها، آنها را کد بندی نموده و با رنگهای طبیعی آبی، قرمز و سفید مارکدار نمودیم و در قفس قرار دادیم هر قفس حاوی 3 رات بود و تزریقات به مدت 2 هفته، روزانه ادامه داشت.

پس از پایان زمان مورد حیوان را تشریح نموده و بیضه سمت چپ را بیرون آورده و پس از توزین و ثبت در جدول، نمونه‌ها را در فرمالین 10% قرار داده و پس از طی مراحل پاساژ بافتی به قطر 5 میکرون مقطع گیری گردید و سپس با رنگ آمیزی H&E (هماتوکسیلین و ائوزین) جهت بررسی با میکروسکوپ نوری آماده شد.

یافته‌ها

یکی از بارزترین عوارض قابل مشاهده در گروه A از بین رفتن انسجام طبیعی بافت بیضه بود، بطوریکه فواصل بین توپولهای سمینفر کاملاً افزایش یافته و خالی بنظر میرسد.

اشکال ۱ و ۲ بترتیب فتومیکروگرافهای بافت بیضه را در گروه کنترل و گروه سیکلوسپورین نشان میدهند.

بطوریکه در تصاویر ملاحظه میگردد فواصل بین توپولهای سمینفر در گروه آزمایشی سیکلوسپورین افزایش یافته و علامت Δ لومن لوله‌ها را در گروه نرمال (شکل ۱) نشان میدهد که کاملاً واضح و بزرگ بوده ولی در گروه آزمایش تقریباً به صورت توپر دیده می‌شوند (شکل ۲).

اشکال (۳) و (۴) نیز بترتیب فتومیکروگرافهای بافت بیضه را در گروه سیکلوسپورین و سیکلوسپورین + ویتامین A نشان میدهد.

در شکل (۳) هسته سلول سرتولی تغییر مکان داده (Δ) و تحت اثر سیکلوسپورین در موقعیت قاعده ای دیده میشود. در این فتومیکروگراف بی‌نظمی اپی‌تلیوم سمینفر و کاهش تعداد سلولهای اسپرماتوسیت قابل مشاهده میباشد. بافت بینابینی در

مجبور به مصرف طولانی مدت سیکلوسپورین می‌باشند بر روی بیضه تاثیر میگذارد که از اثرات آن کاهش وزن بدن (۲)، کاهش وزن ارگانهای جنسی (۳) و در نهایت کاهش باروری (۲) می‌باشد. البته در انسان اعداد و ارقامی در دست نیست ولیکن با پروژه‌های انجام شده بر روی رات کاهش باروری محسوس و چشمگیر بوده است (۲) و ما را بر آن داشت از ویتامین A بعنوان یک آنتی اکسیدان که بر روی سلولهای بیضه (سرتولی) و کارکرد آنها موثر است، برای حذف آثار مخرب سیکلوسپورین استفاده کنیم.

مواد و روشها

نوع مطالعه از نوع مداخله‌ای تجربی (Lab Experimental) می‌باشد. حیوان آزمایشگاهی: 40 رات از نژاد ویستار (wistar) انتخاب شدند که تمامی آنها بالغ، نر، دو ماهه و وزن آنها بالای 100 گرم بوده‌اند که از انستیتو رازی کرج خریداری شدند.

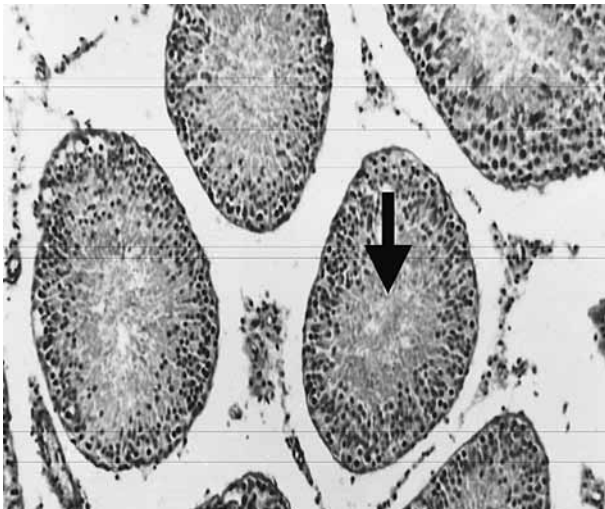
داروی مصرفی: سان‌دیمون نئورال به صورت کپسولهای 25 میلی‌گرمی مورد استفاده قرار گرفت و حلال مورد استفاده نیز روغن زیتون بوده است.

دوز دارو: سیکلوسپورین با دوز 40 mg/kg و ویتامین A با دوز 10 mg/kg تزریق گشت.

محل تزریق: سیکلوسپورین بصورت زیر پوستی در ناحیه پشت گردن و ویتامین A بصورت عضلانی در ناحیه ران سمت راست تزریق گشت.

گروهها: رت‌ها بطور تصادفی به چهار گروه تقسیم شدند گروهها عبارت بودند از الف - گروه آزمایشی سیکلوسپورین ب - گروه آزمایشی سیکلوسپورین + ویتامین A ج - گروه نرمال د - گروه حلال.

روش تزریق: بعد از آماده سازی دوزهای تزریقی و کشیدن داروها (سیکلوسپورین و حلال) و ویتامین A در سرنگ، رت‌ها را بطور کاملاً تصادفی انتخاب کرده و در داخل بشری که محتوی پنبه آغشته به اتر است قرار دادیم. البته قبل از آنکه حیوان به بیهوشی عمیق فرو برود آن را از بشردر آورده و وزن کردیم و وزن آنها را در جدول مخصوصی که از قبل آماده کرده بودیم یادداشت کردیم. بایستی دقت شود تا ترازو کاملاً باشد در غیر این صورت آنرا روی صفر قرار میدهیم و صبر میکنیم تا وزن ثابتی را نشان دهد. پس از

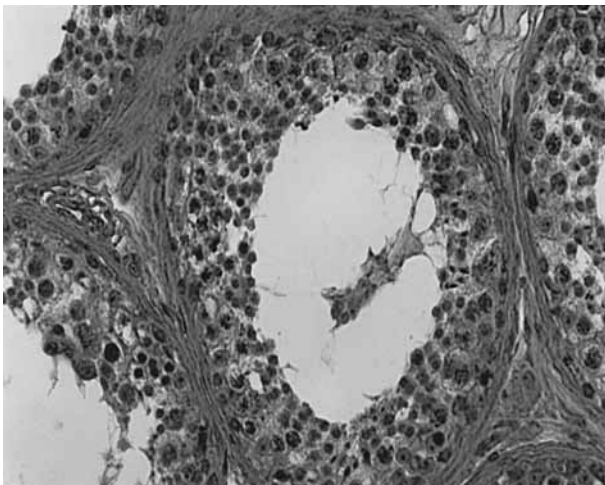


شکل ۲- نمای لوله‌های سمینفر را در گروه سیکلوسپورین با میکروسکوپ نوری (بزرگنمایی ۱۰) نشان میدهد.

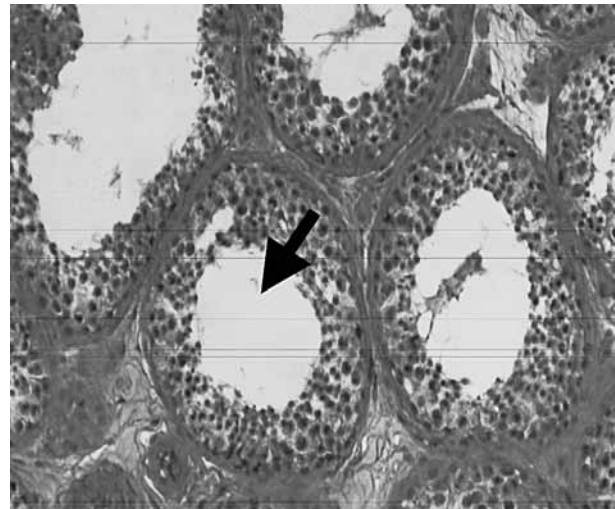
سیکلوسپورین نسبت به گروه نرمال افزایش داشته که در گروه آزمایشی ترکیب سیکلوسپورین و ویتامین آ کمتر افزایش می‌یابد و این اختلاف ($P=0/001$) معنی دار می‌باشد و نشانگر تاثیر مثبت ویتامین آ است.

بحث و نتیجه‌گیری

نتایج بدست آمده از مطالعات آماری و بررسی‌های کیفی این تحقیق نشان داد که سیکلوسپورین تاثیر نامطلوبی بر روی بیضه داشته و با افزودن ویتامین A از شدت عوارض آن کاسته میشود. Morales A و همکاران اثرات ویتامین آ را بر روی مراحل اسپرماتوژنز بررسی نمودند و گزارش نمودند که در اثر آ ویتامینوزیس A موقعیت



شکل ۴- سلول سرتولی را در گروه سیکلوسپورین و ویتامین آ با میکروسکوپ نوری (بزرگنمایی ۲۰) نشان میدهد.



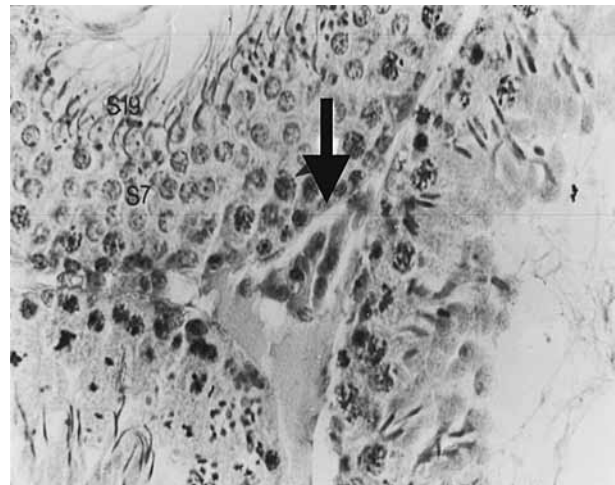
شکل ۱- نمای لوله‌های سمینفر را در گروه کنترل با میکروسکوپ نوری (بزرگنمایی ۱۰) نشان میدهد.

حد فاصل لوله‌ها کاهش داشته است و سلولهای بینابینی نیز کاهش یافته است.

در شکل (۴) با افزودن ویتامین آ به سیکلوسپورین نظم اپی‌تلیوم سمینفر تا حدود زیادی حفظ شده است هسته سلول سرتولی (✓) در موقعیت طبیعی قرار دارد و سلولهای بینابینی نسبت به گروه سیکلوسپورین تعداد بیشتری دارد و فضای آن در بین لوله‌ها مشهود است.

مطالعات آماری انجام شده بر روی داده‌های بدست آمده از شمارش سلولهای سرتولی در گروههای آزمایشی و کنترل با استفاده از ANOVA مورد بررسی قرار گرفت و نتایج بشرح زیر می‌باشد:

همانطور که ملاحظه میشود تعداد سلولهای سرتولی در گروه



شکل ۳- سلول سرتولی را در گروه سیکلوسپورین با میکروسکوپ نوری (بزرگنمایی ۴۰) نشان میدهد.



بیضه آن تاثیر گذارد بلکه میتواند وزن همه ارگانهای جنسی فرعی را کاهش دهد. آنها کاهش تعداد اسپرم و همچنین کاهش ۵۰٪ تحرک آنها و حدود ۶۰٪ نا باروری را ذکر کردند (۳). یافته‌های ما موید بی‌اثر بودن سیکلوسپورین بر روی وزن رات بوده است ولیکن وزن بیضه در اثر آن کاهش یافت که با افزودن ویتامین آن نیز نتیجه معنی داری بدست نیامد.

Srinivas M و محققین دیگر با بررسی اثر دوز متوسطی ۲۰ از سیکلوسپورین در باروری رات نر، کاهش معنی داری در وزن بیضه، شمارش اسپرم، جمعیت سلولی هاپلوئید در بیضه و کاهش باروری را در مقایسه با دوز کمتر این دارو ۱۰ و گروه کنترل مشاهده کردند و همچنین اظهار نمودند این یافته‌ها برای کودکانی که از این دارو بمدت طولانی استفاده می‌نمایند حائز اهمیت می‌باشد (۹).

Iwasaki M و همکاران اثرات هیستولوژیک و اندوکریولوژی دوز بالایی از سیکلوسپورین ۴۰-۶۰ را بر روی بیضه رات بررسی نمودند و اعلام داشتند که قطر لوله‌های سمینفر کاهش داشته است و همچنین درصد لوله‌هایی که دارای اسپرماتوزوا بوده‌اند نیز کاهش یافته است. آنها اظهار نمودند که ضخامت دیداره لوله در خلال آزمایش تغییری نداشته است و به کارکرد سلولهای لایدیگ نیز لطمه ای وارد نشد و در نهایت اشاره نمودند که در کارکرد سلولهای سرتولی و مرحله اسپرماتوزنز اختلال ایجاد می‌نماید (۱۰).

در تحقیقات ما کاهش قطر لوله‌های سمینفر در گروه سیکلوسپورین دیده شد که با تاثیر ویتامین آ تا حدودی برگشت نمود و علاوه بر آن در تحقیقات خود شاهد کاهش ضخامت اپی تلیوم ژرمینال بوده ایم که در ترکیب با ویتامین آ بهبودی در آن مشاهده گشت و میتواند بعلت کاهش و از بین رفتن سلولهای ژرمینال باشد و از آنجایی که در کار سلول سرتولی اختلال مشاهده شد و تغییر موقعیت هسته آن را سبب گردید و این تغییرات دژنراتیو علاوه بر کاهش سطح سیتوپلاسمی این سلول، بر روی سد بیضوی -خونی آن تاثیر نموده و تجمع ترشحات در لومن را توجیه می‌نماید و از آنجاییکه یکی از کارکردهای سرتولی فاگوسیتوز بقایای سلولی می‌باشد میتواند توجیهی جهت افزایش تعداد آن در گروه سیکلوسپورین باشد و با کمتر شدن آثار مخرب توسط ویتامین آ افزایش کمتری داریم که بنا به مطالب قبلی قابل توجیه می‌باشد.

مورد دیگری که در تحقیقات ما بررسی گردید تعداد سلولهای

سلول سرتولی تغییر نموده و لیکن بعد از جایگزینی ویتامین آ به رژیم غذایی سلول سرتولی به جای اصلی خود بر میگردد (۴).

Livera G و همکاران اختلال و تنظیم کارکرد بیضه‌ای را بوسیله ویتامین آ بررسی نمودند و گزارش کردند که ویتامین آ بر روی هر سه نوع سلول اصلی بیضه تاثیر میگذارد (سرتولی، سلول لایدیگ و سلول ژرمینال).

این ویتامین همچنین بر روی متابولیسم سلول سرتولی تاثیر گذاشته و تعدادی از فاکتورهای مترشحه از سرتولی را تغییر میدهد و در مجموع با کاهش تولید تستوسترون، منجر به آتروفی ارگانهای جنسی فرعی میشود (۵).

Azais V و همکاران در تحقیقاتی که بر روی سیکلوسپورین انجام دادند عنوان کردند که این دارو سبب کاهش ذخایر ویتامین A در کبد میشود (۶). قهاری لعیبا با تحقیقات انجام شده بر روی کبد اعلام نمود که سیکلوسپورین بر روی سلولهای کبد نیز تاثیر منفی داشته و با افزودن ویتامین آ از تاثیرات منفی آن کاسته شد (۷).

سلولهای سرتولی با کمپلکسی از مولکولهای متفاوتی مانند هورمونها، فاکتورهای رشد و ویتامین‌ها کنترل میگردد و ویتامین آ یکی از این مولکولها میباشد که در تنظیم اسپرماتوزنز نقش دارد و کاهش آن موجب از بین رفتن سلولهای ژرمینال و در نهایت نا باروری میگردد (۸). تحقیقات انجام شده و نتایج ما نیز اختلال در لایه ژرمینال را نشان میدهد که با توجه به کاهش آثار ایجاد شده بعد از تاثیر ویتامین آ میتواند نتیجه دهد که کاهش این ویتامین بز اثر سیکلوسپورین یکی از عوامل تاثیر منفی این دارو میباشد.

Seethalakshmi L و Menon M و همکارانشان طی تحقیقاتی بر روی دستگاه تولید مثلی رات نر با دوزهای متفاوت سیکلوسپورین، گزارش نمودند که با تاثیر سیکلوسپورین وزن رات و ارگانهای تولید مثلی آن کاهش یافته که وابسته به دوز میباشد و علاوه بر آن بررسی بافتی بیضه راتها، تغییرات دژنراتیو را نشان داد و تعداد اسپرم و تحرک آنها کاهش یافت و متعاقب آن در دوزهای بالای این دارو ناباروری دیده شد (۲).

Flores C و Seethalakshmi L و همکارانشان طی تحقیقاتی که بر روی بیضه رات انجام دادند و باروری و کارکرد بیضه را تحت تاثیر دوزهای بسیار پایین سیکلوسپورین بررسی کردند، اذعان داشتند که سیکلوسپورین نمیتواند بر روی وزن بدن رات و یا وزن

آثار نامطلوب آنرا تا حدودی حذف نمائیم. با توجه با اینکه در این تحقیق سطح هورمونهای مترشحه از بیضه و گنادوتروپین ها مورد بررسی قرار نگرفت لذا پیشنهاد میگردد:

۱- در تحقیق دیگری عوامل موثر هورمونی مورد بررسی قرار گیرد.

۲- تحقیق دیگری در انسان طراحی گردد که در آن تاثیر دوز حداقل این ویتامین و مقایسه آن با دارونما صورت گیرد و در آن شمارش اسپرم و تحرک آن و سطح هورمون تستوسترون و گنادوتروپین مقایسه گردد.

تشکر و قدردانی

با تشکر از همکاران علمی و اجرایی که در انجام این طرح مرا یاری نمودند و با تشکر از دانشجویان پزشکی ورودی ۸۱ آقایان کرمان ساروی، حدائق، سالاری و قدیری که در این طرح همکاری داشتند.

References

- 1- Sandimmun neural cyclosporine. Norvitis pharm AG, Basle, Switzerland.
- 2- Seethalakshmi L, Menon M, Malhotra RK, Diamond DA. Effect of cyclosporine A on male reproduction in rats. *J Urol* 1987; 138(4):991-995.
- 3- Seethalakshmi L, Flores C, Carboni AA, Bala R, Diamond DA, Menon M Cyclosporine: its effects on testicular function and fertility in the prepubertal rat. *J Androl* 1990; 11(1):17-24.
- 4- Morales A, Cavicchia J. Spermatogenesis and blood-testis barrier in rats after long-term Vitamin A deprivation. *Tissue cell* 2002; 34(5):349-355.
- 5- Livera G, Rouiller-Fabre V, Pairault C, Levacher C, Habert R. Regulation and perturbation of testicular function by Vitamin A. *Reproduction* 2002; 124(2):173-180.
- 6- Azais V, Rachman F, Gros S, Pascal G.

بینابینی بوده است، البته با توجه به اینکه در تمامی مقالات کاهش تستوسترون گزارش گردید ولیکن در مقالات فوق اختلالی در کارکرد سلولهای لایدیگ مشاهده نکردند که ما با توجه به شمارش سلولی انجام شده کاهش معنی داری را در این سلولها شاهد بودیم که با تاثیر ویتامین آ به تعداد نرمال نزدیکتر بود.

مورد دیگری که در تحقیقات خود به آن بر خورد کردیم افزایش وزن بیشتر در گروههای سیکلوسپورین و گروه ترکیبی با ویتامین آ بوده است که احتمال می رود در اثر واکنشها و عوارض ناشی از مصرف سیکلوسپورین مانند خستگی که (عامل بیحرکتی، اضافه وزن) و ادم در ارگانها بوده باشد (۱) و تغییرات وزنی در گروهها ارتباط معنی داری نداشته است با توجه به اینکه افزایش فاصله در بین لوله های سمینیفیر میتواند نشانگر ادم در بافت بیضه باشد. با توجه به مطالب ارائه شده در فوق میتوان اثرات مضر سیکلوسپورین را بسادگی تشخیص داد. البته عوارض ناشی از سیکلوسپورین وابسته به دوز و زمان میباشد و مقادیر کم آن نیز در مدت زمان طولانی تاثیر قابل توجهی دارد و ما با توجه به افزودن ویتامین آ توانستیم

Cyclosporine administration decrease liver vitamin A stores in normal and vitamin A-deficient rats. *Drug N I* 1987; 5(2):81-88.

۷- قهاری لعیا، کاظم نادری سارا، دادبی معصومه، جعفریان سیروس. مقایسه اثر سیکلوسپورین و ترکیب سیکلوسپورین و ویتامین آ بر روی پارانشیم کبد موش بزرگ آزمایشگاهی. *مجله دانشگاه علوم پزشکی ارتش*، سال دوم، شماره ۲، تابستان ۱۳۸۳ شماره (۶).

8- Canipari R, Galdieri M. Retinoid modulation of plasminogen activator production in rat sertoli cells. *Biology of Reproduction* 2000; 63:544-550.

9- Srinivas M, Agarwala S, Datta Gupta S and etal. Effect of cyclosporine on fertility in male rats. *Pediatr Surg Int* 1998; 13:388-91.

10- Iwasaki M, Fuse H, Katayama T. Histological and endocrinological investigations of cyclosporine effects on the rat testis. *Andrologia* 1995; 27(3):185-189.

Comparison between Cyclosporine and cyclosporine plus Vitamin A on sertoli cell

*Ghahari L; MSc¹, Safarinejad M; MD², Dadpey M; MD³, Markazi Moghadam N; MD⁴, Safari M; PhD⁵

Abstract

Background: In man the immunosuppressive drug Cyclosporine A (Cs A) has been used successfully in organ transplantation and in the treatment of autoimmune disorders and exerts toxic effect on various parenchymal organs. This study was performed with the aim of testing whether Cyclosporine plus vitamin A would be reversed the effect of cyclosporine on rat's testis.

Methods and Materials: 40 male Wistar rats, 2 months old were divided into four groups (10 in each group). Experimental groups (A) were injected daily 40 mg/kg body weight of Cyclosporine and olive oil subcutaneously and in group (B) rats were injected daily 40 mg/kg body weight of Cyclosporine and olive oil plus vitamin A. In group (C) rats were injected only olive oil and in group (D) rats were normal and without any injection. Rats were kept under optimal hygienic condition, temperature 25°C, relative humidity 40 to 45% and light provided for a 12-h day/12-h night cycle for 2 weeks. They were given water and rodent pellets. After 2 weeks rats were killed and testis were fixed in formalin 10% and were stained and studied with light microscopy.

Results: Distances between seminiferous tubules were increased. Accumulation of necrotic materials of the cells in the lumen of seminiferous, oligospermia, displacement of seminiferous tubules and changing the situation of sertoli nuclei were seen. All of changes were not seen in group (B).

Conclusions: we can use vitamin A as a protective in young patient against Cs side effects.

Keyword: cyclosporine, Rat, testis, vitamin A

1- (*Corresponding author) Instructor, Army University of Medical Sciences, Faculty of Medicine, Department of Histology
Tel: 021- 88028351-4 E-mail: laya_gh@yahoo.com

2- Associate Professor, Army University of Medical Sciences, Faculty of Medicine, Department of urology, 501 Medical Center

3- Assistant Professor, Army University of Medical Sciences, Faculty of Medicine, Department of Pathology, 501 Medical Center

4- General physician, Army University of Medical Sciences, Research office Manager

5- Assistant Professor, Semnan University of Medical Sciences, Faculty of Medicine, Department of anatomy