

رتینوپاتی با پردازش تصاویر آنژیوگرافی

## شناسایی زودهنگام دیابت رتینوپاتی به کمک پردازش تصاویر فلورسنت آنژیوگرافی ته چشم

میثم توکلی<sup>۱</sup>، علیرضا مهدیزاده<sup>۲</sup>، رضا پوررضا<sup>۳</sup>، توکا بنایی<sup>۴</sup>، محمد حسین بحرینی طوسی<sup>۵</sup>، حمیدرضا پوررضا<sup>۶\*</sup>

- ۱- دانش آموخته کارشناسی ارشد فیزیک پزشکی، دانشکده پزشکی، دانشگاه علوم پزشکی مشهد، ایران
- ۲- استادیار گروه فیزیک پزشکی، مرکز تحقیقات در فیزیک و مهندسی پزشکی، دانشگاه علوم پزشکی شیراز، ایران
- ۳- دانشجوی دکتری تخصصی گروه مهندسی کامپیوتر، دانشگاه فردوسی مشهد، ایران
- ۴- استادیار گروه چشم، مرکز تحقیقات چشم، بیمارستان خاتم الانبیا، دانشگاه علوم پزشکی مشهد، ایران
- ۵- استاد گروه فیزیک پزشکی، دانشکده پزشکی، دانشگاه علوم پزشکی مشهد، ایران
- ۶- دانشیار گروه مهندسی کامپیوتر، دانشگاه فردوسی، مشهد، ایران

تاریخ پذیرش مقاله: ۸۹/۱۱/۱۲

تاریخ دریافت: ۸۹/۶/۱۴

### چکیده

**مقدمه:** دیابت رتینوپاتی جزء شایع‌ترین بیماریهای سیستم بینایی انسان به شمار می‌آید و اصلی‌ترین عامل نابینایی و کم بینایی در بزرگسالان بین ۲۰ تا ۶۰ سال یا جمعیت کار جوامع غربی می‌باشد. تشخیص زودهنگام میکروآنوریزمها که از اولین علائم آشکار بیماری رتینوپاتی دیابتی در شبکه چشم هستند، باعث تشخیص این بیماری در مراحل ابتدایی آن می‌شود در این مقاله به معرفی روشی نوین برای آشکارسازی خودکار میکروآنوریزم در تصاویر فلورسنت آنژیوگرافی شبکه چشم پرداخته شده است.

**مواد و روشها:** روش مذکور دارای سه مرحله اصلی است که در مرحله اول تصویر ورودی تحت پیش‌پردازش قرار می‌گیرد تا بصورت تصویری با پس‌زمینه یکنواخت و کنتراست مناسب درآید. در مرحله دوم با استفاده از تبدیل رادون محلی شبکه عروقی و سر عصب اپتیک از تصویر جدا شده و در مرحله آخر نقاط کاندیدای میکروآنوریزم با اعمال یک سطح آستانه گذاری مناسب آشکارسازی می‌شوند.

برای آزمایش الگوریتم از یک مجموعه شامل ۱۲۰ تصویر فلورسنت آنژیوگرافی شبکه که نقاط مربوط به میکروآنوریزم آنها توسط چشم‌پزشک مشخص شده بود، استفاده شده است.

**نتایج:** مطابق این روش، نرخ حساسیت بدست آمده در تشخیص بیماری برابر ۹۴٪ و در تشخیص دقیق مکان عارضه برابر ۹۲٪ و نیز ویژگی در تشخیص بیماری ۷۵٪ و تعداد میانگین تشخیص خطای مثبت برابر ۸ بوده است.

**بحث و نتیجه‌گیری:** اعداد بدست آمده برای نرخ حساسیت و نیز میانگین تشخیص خطای مثبت، این الگوریتم را از زمره دقیق‌ترین الگوریتمهای این حوزه قرار می‌دهد، ضمن اینکه در این الگوریتم به دلیل استفاده از تبدیل رادون، حساسیت به نویز موجود در تصاویر حذف شده و الگوریتم در مقابل این پدیده اجتناب‌ناپذیر مقاوم می‌باشد. (مجله فیزیک پزشکی ایران، دوره ۷، شماره ۴، پیاپی (۲۹)، زمستان ۸۹، ۱۴-۷)

**واژگان کلیدی:** تبدیل رادون محلی، دیابت رتینوپاتی، میکرو آنوریزم، تصاویر فلورسنت آنژیوگرافی شبکه

\* نویسنده مسؤول: حمیدرضا پور رضا

آدرس: گروه مهندسی کامپیوتر، دانشگاه فردوسی مشهد، مشهد، ایران  
hpourreza@um.ac.ir

تلفن: ۰۰۰ ۸۸۱۵۱۰ (۵۱۱) ۹۸+

## ۱- مقدمه

لذا مناسب ترین روش در تشخیص میکروآنوریزم ها استفاده از تصاویر فلورسنت آنژیوگرافی شبکه است. اولین الگوریتم تشخیص میکروآنوریزمها توسط لی<sup>۴</sup> در سال ۱۹۸۳ ارائه شده که تصاویر ورودی آن بصورت تصاویر فلورسنت آنژیوگرافی بوده است. در این الگوریتم از عملگر مورفولوژیک باز کردن<sup>۵</sup> با عنصر ساختاری خطی که در جهت های مختلف قرار می گیرد، استفاده شده است. بدین ترتیب، نتیجه عملیات باز کردن، حذف میکروآنوریزمها و حفظ نقاط مربوط به عروق شبکه می باشد. با تفریق حاصل باز کردن از تصویر اولیه، نتیجه نهایی حاصل شده است [۶]. این الگوریتم مبنای بسیاری از مقالات منتشر شده بعدی نیز بوده است.

در روش دیگری که مبنای آن فیلترهای منطبق می باشد، برای بهبود نتایج، اسپنسر<sup>۶</sup> و همکارانش از روش حذف سایه و نرمال سازی بازه دینامیکی تغییرات سطوح خاکستری پیشنهاد شده است [۷]. همین محقق در سال ۱۹۹۶ روش جدیدی را پیشنهاد داد که کاملاً متفاوت از رویکرد قبلی بود. در این روش از تبدیل مورفولوژیک top-hat استفاده شده و پس از بدست آمدن نتایج اولیه، با استفاده از یک روش طبقه بندی نتایج بهبود داده شده است [۸].

الگوریتمهای مشابهی در سالهای ۱۹۹۷ و ۲۰۰۰ ارائه شده است که بنای تشخیص اولیه در آنها، عملگرهای مورفولوژیک می باشد [۹][۱۰].

از سوی دیگر، استفاده از تصاویر رنگی در تشخیص میکروآنوریزمها از اهمیت ویژه ای برخوردار است. علت اصلی استفاده از این تصاویر، بر خلاف تصاویر فلورسنت آنژیوگرافی، کم هزینه بودن و غیر تهاجمی بودن آنها است. آخرین روش ارائه شده در این حوزه که مشابه روش بکار رفته در این مطالعه است، توسط مهدیزاده و همکاران بر روی تصاویر رنگی شبکه انجام شد [۱۱].

دیابتی رتینوپاتی<sup>۱</sup> جزو خطرناکترین و شایع ترین بیماریهای سیستم بینایی انسان به شمار می آید و اصلی ترین عامل نابینایی و کم بینایی در بزرگسالان بین ۲۰ تا ۶۰ سال یا جمعیت کار جوامع غربی می باشد [۱]. علاوه بر این، بر طبق پیش بینی سازمان بهداشت جهانی تعداد کل بیماران دیابتی تا سال ۲۰۱۰ میلادی به ۲۲۱ میلیون نفر خواهد رسید [۲]. طبق آمار منتشر شده، خطر ابتلا به نابینایی در افراد دیابتی حدود ۲۵ برابر بیشتر از افراد سالم است [۳]. همچنین بر اساس آمار دیگری در آمریکا سالانه هزینه ای معادل ۵۰۰ میلیون دلار به دلیل نابینایی ناشی از دیابت هزینه می شود [۴].

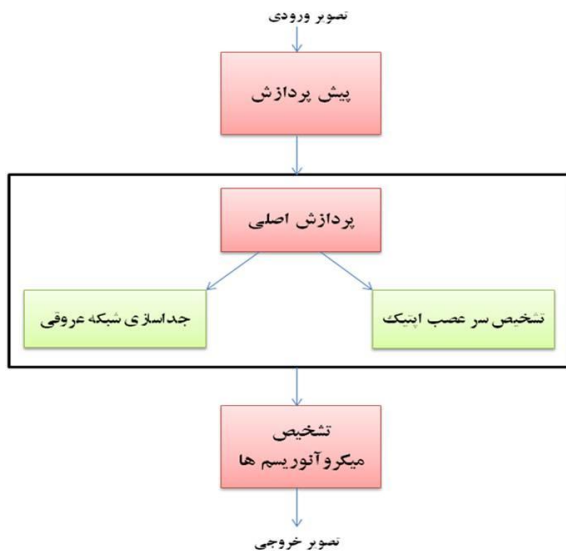
اولین نشانه ایجاد تغییرات در دیواره عروق در دیابت رتینوپاتی میکروآنوریزمها<sup>۲</sup> هستند که بصورت لکه های قرمز رنگ کوچکی در سطح شبکه ظاهر می شوند. میکروآنوریزمها به تنهایی باعث ایجاد نابینایی نمی شوند، بلکه عدم توجه به بیماری و توسعه آن منجر به ایجاد عروق جدید و همچنین دیگر عوارض و نهایتاً منجر به اختلالات بینایی می شود. لذا تشخیص زودهنگام میکروآنوریزمها در تصویر شبکه به منزله تشخیص دیابت رتینوپاتی در مراحل اولیه ابتلا به آن و اقدام برای پیشگیری، درمان و جلوگیری از نابینایی است [۵].

بعلت اهمیت فراوان آشکارسازی میکروآنوریزمها در تشخیص خودکار و نیمه خودکار بیماری دیابت رتینوپاتی، تحقیقات زیادی در این زمینه انجام و نتایج آنها منتشر شده است. در اکثر مقالات، تصاویر فلورسنت آنژیوگرافی<sup>۳</sup> تحت پردازش هستند. که در این تصاویر میکروآنوریزمها بصورت لکه های کوچک روشن، با شکل گرد رویت می شوند. همچنین کنتراست میکروآنوریزمها نسبت به پیش زمینه، در تصاویر فلورسنت آنژیوگرافی بیشتر می باشد.

<sup>4</sup> Lay  
<sup>5</sup> opening  
<sup>6</sup> Spencer

<sup>1</sup> Diabetic Retinopathy  
<sup>2</sup> Microaneurysm  
<sup>3</sup> Fluorescein Angiographies

رتینوپاتی با پردازش تصاویر آنژیوگرافی



شکل ۱- شمای کلی الگوریتم

## ۱-۲- پیش پردازش

یکی از مشکلات تصاویر فلورسنت آنژیوگرافی شبکه، عدم یکنواخت بودن سطح روشنایی پس زمینه در سراسر تصویر می باشد که این امر بر عملکرد الگوریتم پیشنهادی که مبنای آن تبدیل رادون و انتگرال گیری است، تأثیر منفی دارد. برای رفع این مشکل از تابع تبدیل تاپ-هت<sup>۳</sup> استفاده شده است. نتیجه این کار تصویری است که علاوه بر برخورداری از پس زمینه نسبتاً یکنواخت، دارای کنتراست بهبود یافته بین پیکسلهای میکروآنوریزمها و پیکسلهای پس زمینه می باشد که منجر به افزایش قدرت تمیزدهی بین این دو دسته پیکسلها می شود.

دیگر مشکل مرتبط با تصاویر که در فرایند آشکارسازی وجود دارد، حضور نقاط سفید رنگی است که در تصویر حاصل از مرحله قبل ناشی از زمینه تصویر بجا می ماند برای رفع این مشکل از یک فیلتر میانگین استفاده می شود که روی تصویر اعمال شده و اثر این نقاط را تا حد بسیار زیادی خنثی می کند.

در تصویر پیش پردازش شده، میکروآنوریزمها و شبکه عروقی نسبت به پس زمینه روشن تر می باشند. این کار

اما بطور کلی مروری بر تحقیقات این حوزه نشان می دهد که بیشتر روشهای موجود، دارای مبنای مورفولوژیک هستند و رویکرد مشابهی به مسأله آشکارسازی میکروآنوریزمها دارند. در حالیکه در این مقاله روشی ارائه شده است که با رویکردی کاملاً متفاوت به حل مسأله پرداخته است که مبنای آن تبدیل رادون می باشد.

## ۲- مواد و روشها

بطور کلی هدف از مرحله پردازش پیدا کردن و شمارش میکروآنوریزم ها می باشد. در این مطالعه برای تشخیص نقشه عروقی و سر عصب بینایی<sup>۱</sup> و پس از آن، تشخیص میکروآنوریزم ها با تفاضل شبکه عروقی و سر عصب بینایی از تصاویر بخش بندی شده ای که تابع رادون به هر کدام از این بخش بندی ها اعمال شده، استفاده می شود.

در این مطالعه از ۱۲۰ تصویر (۱۰۰ تصویر غیر طبیعی و ۲۰ تصویر نرمال) از هر دو چشم چپ و راست بیماران مراجعه کننده به بیمارستان تخصصی خاتم الانبیا چشم مشهد تهیه شده است. مجموعه تصاویر آزمایشی شامل ۳۵ عکس و مجموعه تست ما متشکل از ۸۵ عکس با مراحل و درجه های مختلف از دیابت رتینوپاتی تصاویر بودند. همچنین تصاویر تحت شرایط نوری مشابه با میدان دید ۵۰ درجه از شبکه گرفته شده است.

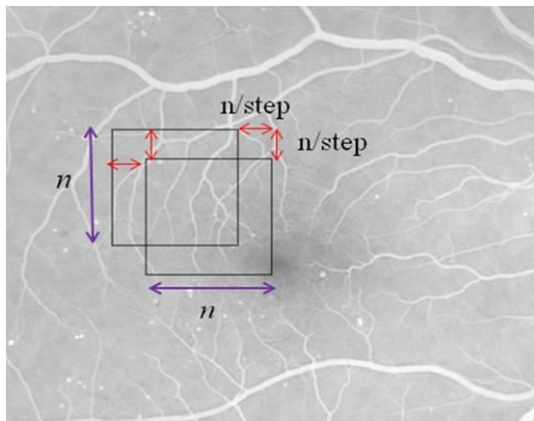
الگوریتم پیشنهادی دارای سه مرحله اصلی می باشد که عبارتند از پیش پردازش، پردازش اصلی و تشخیص نقاط کاندیدا. شکل ۱ شمای کلی این الگوریتم را نمایش می دهد.

تصویر ورودی این سیستم، یک تصویر فلورسنت آنژیوگرافی تهیه شده از شبکه چشم و تصویر خروجی آن یک تصویر دودویی<sup>۲</sup> است که نقاط مربوط به میکروآنوریزمها در آن با رنگ سفید نمایش داده شده اند. توضیحات مربوط به بخش های مختلف سیستم در زیر آورده شده است.

<sup>3</sup> Top-hat

<sup>1</sup> Optic nerve head

<sup>2</sup> Binary



شکل ۲- نحوه همپوشانی پنجره‌های مجاور

پس از بخش‌بندی تصویر، تبدیل رادون به هر یک از پنجره اعمال شده و با تحلیل تصویر در فضای رادون، حضور و یا عدم حضور رگها در پنجره تحت پردازش مشخص می‌شود. از آنجاییکه تبدیل رادون نسبت به نویزهای موجود در تصویر حساس نیست، روش پیشنهادی نسبت به نویز تصاویر مقاوم می‌باشد.

تبدیل رادون تابع پیوسته دوبعدی  $f(x,y)$  که در راستای  $x$  و  $y$  به ترتیب تنها در بازه‌های  $[1,x]$  و  $[1,y]$  دارای مقدار است، بصورت رابطه (۱) تعریف می‌شود.

$$\{ ( , ) \} = \int \int ( , ) ( \cos + (۱) \sin - )$$

در رابطه (۱)،  $R\{f(x,y)\}$  تبدیل رادون و تابع دیراک می‌باشد. در این الگوریتم، مقادیر  $x$  و  $y$  برابر ابعاد پنجره ( $n$ ) است. با محاسبه تبدیل رادون برای پنجره ورودی که تابعی گسسته است، ماتریسی حاصل می‌شود که هر ستون آن متناظر با تصویر پنجره در یک زاویه می‌باشد.

از طرفی سر عصب اپتیک که دارای روشنایی بیشتری نسبت به پس‌زمینه تصویر هستند، در فضای رادون ایجاد یک قله می‌نمایند. به خاطر الگوی دایروی این منطقه روشن، قله ذکر شده در تمام زوایا وجود دارد؛ لذا پنجره‌ای که حاوی سر عصب اپتیک است، در کلیه ستونهای ماتریس رادون متناظر دارای یک قله خواهد بود. شکل دایروی دیسک اپتیکی باعث می‌شود که قله شکل گوسی

باعث می‌شود که پس از محاسبه تبدیل رادون، رگها با پیکهای تبدیل رادون متناظر باشند و بعد از جداسازی و ماسک کردن رگها میکروآنوریزم ها را جدا کنیم.

## ۲-۲- پردازش اصلی


روش پیشنهادی برای تشخیص نقاط کاندیدا بر مبنای تبدیل رادون محلی عمل می‌کند. لذا تصویر بدست آمده از مرحله پیش‌پردازش، باید به پنجره‌هایی به شکل مربع که دارای همپوشانی هستند، بخش‌بندی شود و سپس در دو مرحله مجزا سر عصب اپتیک و رگها در هر پنجره آشکارسازی گردند. طول ضلع پنجره،  $n$ ، تأثیر مستقیمی بر فرآیند آشکارسازی دارد؛ انتخاب پنجره‌ای با ابعاد بزرگ منجر به کاهش دقت آشکارسازی می‌شود، زیرا پیکسل‌های بیشتری که بصورت اجزای روشن در فضای پنجره واقع است باعث ایجاد یک پیک در فضای رادون می‌شود، درحالیکه با انتخاب  $n$  کوچکتر تأثیر مشخصه مورد نظر، بطور مثال رگها، بر این پیک کمتر شده و تشخیص آن‌ها مشکل‌تر خواهد بود. پنجره‌ای با ابعاد بسیار کوچک باعث می‌شود که هیچ رگی بطور کامل در فضای پنجره قرار نگرفته و لذا آشکارسازی نگردد.

پارامتر دیگری که بر دقت الگوریتم تأثیرگذار است نرخ همپوشانی پنجره‌ها می‌باشد، پنجره‌های غیر همپوشان به شدت دقت الگوریتم را کاهش می‌دهند زیرا ممکن است رگهایی وجود داشته باشند که بین دو پنجره مجاور واقع شوند و توسط هیچ‌یک از پنجره‌ها پوشش داده نشوند، درصورتیکه با انتخاب پنجره‌های همپوشان، رگها در فضای حداقل یک پنجره واقع خواهد شد. به این منظور پارامتری به نام گام (step) تعریف شده است که ترکیب آن با  $n$  نرخ همپوشانی پنجره‌های مجاور را تعیین می‌کند. نحوه همپوشانی در شکل ۲ نمایش داده شده است.

احتمال وقوع پیک تبدیل رادون در راستای قطری  
 $(\rho = n\sqrt{2}, \theta \approx 45^\circ \text{ or } \theta \approx 135^\circ)$  بیشتر می‌باشد. برای رفع  
 این مشکل و حذف اثر زاویه، پنجره ابتدا توسط یک  
 ماسک دایروی فیلتر شده و سپس تبدیل رادون به آن  
 اعمال می‌شود. ماسک استفاده شده و نحوه فیلتر نمودن در  
 شکل ۳ نمایش داده است.

بخود بگیرد. با توجه به این توضیحات با مشاهده الگوی  
 گوسی در کلیه ستونهای ماتریس رادون، حضور دیسک  
 اپتیک تأیید می‌شود. بعد از تشخیص سر عصب اپتیک  
 یک ماسک برای آن تشکیل می‌شود. بطورکلی هدف از  
 ماسک کردن سر عصب اپتیک کاهش نرخ نقاط به اشتباه  
 میکروآنوریزم گرفته شده است.

تبدیل رادون بر مبنای انتگرال‌گیری عمل می‌کند و به دلیل  
 اینکه طول قطر پنجره نسبت به طول ضلع آن بیشتر است،

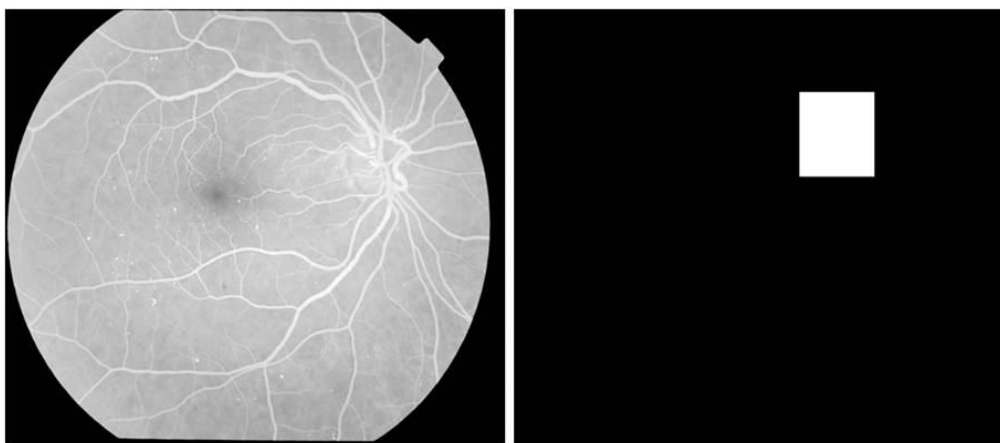


شکل ۳- نحوه فیلتر نمودن پنجره توسط ماسک، (الف) پنجره ورودی، (ب) ماسک، (ج) پنجره ماسک شده

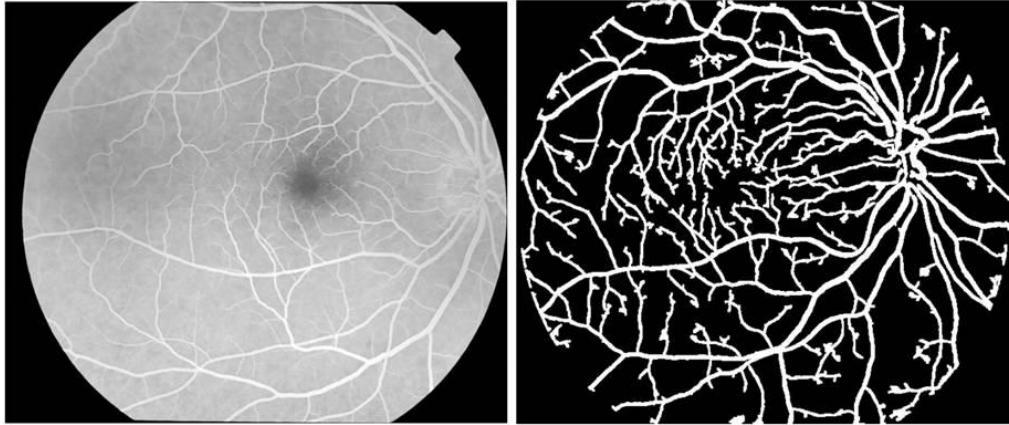
استفاده شده است.

به این ترتیب عمل جدا سازی و ماسک سر عصب اپتیک  
 و شبکه عروقی در تصویر شبکه انجام می‌شود. نتایج  
 اعمال الگوریتم بر روی دو تصویر در مورد جداسازی سر  
 عصب اپتیک و شبکه عروقی در دو شکل ۴ و ۵ به ترتیب،  
 نشان داده شده است.

رگها که دارای روشنایی بیشتری نسبت به پس‌زمینه تصویر  
 هستند، در فضای رادون ایجاد یک قله می‌نمایند. لذا  
 پنجره‌ای که حاوی رگ است، در کلیه ستونهای ماتریس  
 رادون متناظر دارای یک قله خواهد بود. بعد از تشخیص  
 رگهای شبکه یک ماسک برای رگها تشکیل می‌شود. به  
 عبارتی در شناسایی شبکه عروقی باز از تابع رادون این بار  
 به عنوان یک شناسایی کننده الگوهای خطی در تصویر



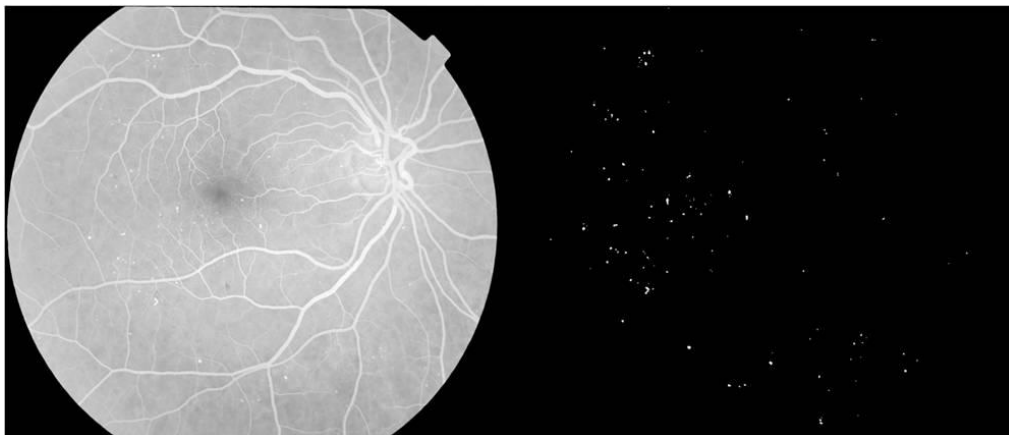
شکل ۴- شناسایی سر عصب اپتیک و ایجاد ماسک آن



شکل ۵- شناسایی شبکه عروقی و ایجاد ماسک آن

کاندیدای خاتمه می‌یابد. در این بخش، برای تایید میکروآنوریسم انتخاب شده و حذف میکروآنوریسم‌های غیر واقعی ما فقط به سطح آستانه گذاری بسنده نکردیم بلکه، با سطح بالایی از تشخیص شبکه عروقی توانستیم به سطح بالایی از هماهنگی با نظر چشم پزشک، به عنوان استاندارد طلایی، در تشخیص میکروآنوریسم‌ها برسیم.

بعد از این نقاطی بصورت کاندید میکروآنوریسم در تصویر باقی می‌ماند. اما بعضی از این نقاط در واقع میکروآنوریسم واقعی در تصویر نبوده و ممکن است نقاط بجا مانده از رگها در مرحله قبل یا حتی نویز باقی مانده در تصویر باشند. میکروآنوریسم‌های اصلی با تعیین یک سطح آستانه گذاری دقیق (که بصورت تجربی بدست آمد) آشکارسازی می‌شوند بدین ترتیب مرحله تشخیص نقاط



شکل ۶- نتیجه حاصل شده برای بخشی از یک تصویر ورودی، (چپ) تصویر ورودی، (راست) نتیجه نهایی

داده شده‌اند و مقادیر آستانه ۰/۹ اتخاذ شده است. ضمناً ذکر این نکته حائز اهمیت است که در محاسبه تبدیل رادون از گام ۵ استفاده شده است، بدین معنا که بازه صفر تا ۱۸۰ درجه به ۳۶ قسمت با فواصل مساوی (برابر ۵) تقسیم‌بندی شده و در این زوایا، تبدیل رادون محاسبه شده است.

### ۳- نتایج

پیاده‌سازی الگوریتم در محیط نرم‌افزار MATLAB انجام شده و تصاویر مورد استفاده بصورت رنگی، با پسوند PNG و دارای ابعاد  $1944 \times 2896$  بوده‌اند. پارامترهای مربوط به بخش‌بندی تصویر که توسط کاربر تعیین می‌شوند عبارتند از  $n$  و  $step$  که به ترتیب برابر ۱۷ و ۵ قرار

مطابق این آمار، نرخ حساسیت بدست آمده در تشخیص بیماری برابر ۹۴٪، و نیز ویژگی قابل قبول ۷۵٪ در تشخیص بیماری و تعداد میانگین تشخیص خطای مثبت برابر ۸ بوده است.

#### ۴- بحث و نتیجه گیری

در این مقاله به تشریح الگوریتم نوینی برای آشکارسازی میکروآنوریسمها در تصاویر شبکه پدیده پرداخته شد. ویژگی بارز این الگوریتم، ارائه رویکردی کاملاً متفاوت برای حل این مسئله بوده است. اعداد بدست آمده برای نرخ حساسیت و نیز میانگین تشخیص خطای مثبت، این الگوریتم را جزو دقیق ترین الگوریتمهای این حوزه قرار می دهد، ضمن اینکه در این الگوریتم به دلیل استفاده از تبدیل رادون، حساسیت به نویز موجود در تصاویر حذف شده و الگوریتم در مقابل این پدیده اجتناب ناپذیر مقاوم می باشد.

تحلیل تصویر برای تشخیص میکروآنوریسمها شامل مراحل بسیاری وابسته بهم است. به بیان دیگر اثر بخشی روش، در مورد تشخیص میکروآنوریسمها، در هر مرحله به کیفیت عملکرد الگوریتم در مراحل قبل بستگی دارد.

نتایج ما به خوبی با تمام گزارشات منتشر شده قبلی که بر روی تصاویر فلورسنت آنژیوگرافی کار کرده اند، که مهمترین آنها عبارت بودند از: کری و همکاران [۹]، اسپنسر و همکاران [۸]، قابل مقایسه و حتی بهتر از آنها می باشد.

نمونه ای از نتیجه خروجی الگوریتم برای بخشی از یک تصویر ورودی در شکل ۶ نمایش داده شده است. برای ارزیابی عملکرد و دقت الگوریتم، نتایج خروجی الگوریتم با نتایج استخراج دستی میکروآنوریسمها که توسط چشم پزشک انجام شده است، مقایسه شده اند. تعداد تصاویری که برای این کار در نظر گرفته شده اند برابر ۱۰۰ بوده است که شامل ترکیبی از تصاویر شبکه افراد طبیعی و بیمارانی است که مراحل مختلف بیماری دیابت را تجربه می کنند. این کار باعث شده است که تعداد میکروآنوریسمها در تصاویر مختلف بوده و ارزیابی دقیقتری از الگوریتم حاصل شود. این نتایج در جدول ۱ نمایش داده شده است.

جدول ۱- نتایج حاصل از روش خودکار در تشخیص بیماری

روش خودکار	
شمار افراد سالمی که درست شناسایی شده اند (TN)	۱۵
شمار بیمارانی که سالم شناسایی شده اند (FN)	۴
شمار افراد سالمی که بیمار شناسایی شده اند (FP)	۵
شمار افراد بیماری که درست شناسایی شده اند (TP)	۶۱
حساسیت	۹۴٪
ویژگی	۷۵٪

جدول ۲- نتایج حاصل از مقایسه روش خودکار در تشخیص مکان میکروآنوریسم

روش خودکار	
شمار میکروآنوریسمهای که در محل درست شناسایی شده اند (TP)	۶۱۶۰
شمار میکروآنوریسمهای که شناسایی نشده اند (FN)	۵۴۶
شمار نقاط طبیعی که به غلط میکروآنوریسم شناسایی شده اند (FP)	۶۹۰
حساسیت	۹۲٪

#### منابع

1. Klein R, Meuer SM, Moss SE, Klein BE. Retinal microaneurysm counts and 10-year progression of diabetic retinopathy. Arch Ophthalmol. 1995 Nov;113(11):1386-91.
2. Amos AF, McCarty DJ, Zimmet P. The rising global burden of diabetes and its complications: estimates and projections to the year 2010. Diabet Med. 1997;14 Suppl 5:S1-85.
3. Centers for disease control and prevention (CDC). Public health focus: prevention of blindness associated with diabetic retinopathy. MMWR Morb Mortal Wkly Rep. 1993 Mar 19;42(10):191-5.

4. Klein R, Klein BE. Vision disorders in diabetes. *Diabetes in America*. 1995;1:293.
5. Walter T, Massin P, Erginay A, Ordonez R, Jeulin C, Klein JC. Automatic detection of microaneurysms in color fundus images. *Med Image Anal*. 2007 Dec;11(6):555-66.
6. Lay B. Analyse automatique des images angiofluorographiques au cours de la retinopathie diabetique [Ph.D. Thesis]. Centre of Mathematical Morphology, Paris School of Mines, June, 1983.
7. Spencer T, Phillips RP, Sharp PF, Forrester JV. Automated detection and quantification of microaneurysms in fluorescein angiograms. *Graefes Arch Clin Exp Ophthalmol*. 1992;230(1):36-41.
8. Spencer T, Olson JA, McHardy KC, Sharp PF, Forrester JV. An image processing strategy for the segmentation and quantification of microaneurysms in fluorescein angiograms of the ocular fundus. *Comput Biomed Res*. 1996 Aug;29(4):284-302.
9. Cree MJ, Olson JA, McHardy KC, Sharp PF, Forrester JV. A fully automated comparative microaneurysm digital detection system. *Eye (Lond)*. 1997;11 ( Pt 5):622-8.
10. Walter T, Klein J, Massin P, Zana F. Automatic segmentation and registration of retinal fluorescein angiographies-application to diabetic retinopathy. In *Proceedings of the 1<sup>st</sup> international workshop on computer assisted fundus image analysis*, Copenhagen, May, 2000.
11. Porreza HR, Bahreyni Toossi MH, Mehdizadeh AR, Pourreza R, Tavakoli M. Automated detection of microaneurysm in color fundus by using local radon transform. *Iranian Journal of Medical Physics*. 2009;6(1):13-20.