جهت تهیه فایل WORD این مقاله به سایت DaneshResan.com مراجعه نمایید و عنوان مقاله را جستجو کنید
بیش از ۲ میلیون مقاله فارسی در این سایت موجود میباشد

استفاده از رنگ‌آمیزی ایمونولوژیک برای تشخیص بابزیوز و تیلریوز و بیان ژن پروتئین هسته وابسته به تکثیر سلولی در سلول‌های آلوده به *تیلریا*

پرویز شایان[۱*] و صدیقه نبیان[۲*]

خلاصه

هدف از تجربه حاضر بکارگیری یک روش مفید به منظور شناسایی و تفکیک اجرام تک یاخته‌ای مانند بابزیا وتیلریا می‌باشد. بدین منظور نمونه‌های خونی با روش رنگ‌آمیزی ایمنولوژیک پراکسیداز یگانه با بهره‌گیری از سرم‌های مثبت مورد مطالعه قرار گرفت و در مورد نمونه‌های سلولی لکوسیتی آلوده به تیلریا از کشت سلول‌های لکوسیتی با روش رنگ‌آمیزی دوگانه بهره گرفته شد. پیروپلاسم‌های بابزیا اویس و تیلریا لستوکاردی در رنگ‌آمیزی ایمنولوژیک یگانه به صورت لکه‌های کروی قهوه‌ای در گلبول‌های قرمز قابل رویت بودند. در رنگ‌آمیزی لکوسیتی آلوده به تیلریا آنولاتا با سرم خرگوش ایمن شده با پروتئین نوترکیبی شوک حرارتی ۷۰ میتوکندری شیزونت‌ها، حضور ماکروشیزونت‌های تیلریا آنولاتا از طریق رنگ‌آمیزی آلکالین فسفاتاز آنتی آلکالین فسفاتاز مشخص گردید. همچنین سلول‌های فوق با روش رنگ‌آمیزی ایمنولوژیک دوگانه نیز مورد مطالعه قرار گرفتند و شیزونت‌های داخل سلول‌های آلوده از طریق پادتن اختصاصی با روش آلکالین فسفاتاز آنتی‌آلکالین فسفاتاز داخل سیتوپلاسم و پروتئین هسته وابسته به تکثیر سلول Ki-67 با استفاده از پادتن مونوکلونال و روش پراکسیداز داخل هسته به طور همزمان رنگ‌آمیزی گردیدند. شیزونت‌ها به صورت لکه‌های کروی قرمز در سیتوپلاسم و هسته حاوی پروتئین هسته وابسته به تکثیر سلول Ki-67 به صورت قهوه‌ای آشکار شدند. نتایج حاصله نشان می‌دهند که با روش ایمنولوژیک می‌توان پیروپلاسم‌های بابزیایی و تیلریایی را از یکدیگر تفکیک نمود. همچنین به نظر می‌رسد که روش ایمنولوژیک به عنوان یک روش استاندارد و مکمل جهت تعیین پروتئین‌های انگلی و آنالیز بیان ژن در سلول‌ها علاوه بر روش western blot قابل استفاده باشد.

کلمات کلیدی: بابزیوز، تیلریوز، رنگ‌آمیزی ایمونولوژیک، پادتن، Ki-67 ؛ پروتئین شوک حرارتی ۷۰

مقدمه

انگل‌های تک یاخته‌ای بابزیا و تیلریا از عوامل بیماریزای مهم حیوانات اهلی و وحشی می‌باشند. این تک یاخته‌ها بدلیل ایجاد بیماری و مرگ و میر شدید در حیوانات اهلی، سبب ضایعات اقتصادی فراوان در سراسر جهان می‌گردند (۲، ۸ و ۱۱) تشخیص تیلریوز و بابزیوز در مرحله حاد بیماری بر اساس تهیه گسترش‌های خونی و رنگ‌آمیزی آنها با رنگ گیمسا می‌باشد . استفاده از روش رنگ‌آمیزی گیمسا به علت ضعف دقت و غیر اختصاصی بودن واکنش به جرم خاص در بعضی از موارد مشکلاتی را ایجاد می‌نماید. گذشته از آن در ارتباط با تشخیص اجرام تک یاخته‌ای در گونه‌ها و زیر گونه‌های کنه ناقل که طبیعتاً در آلودگی حیوانات و انسان‌ها نقش بسیار اساسی و مهمی ایفا می‌کنند بعنوان روشی مطمئن قابل استفاده نمی‌باشد.

رنگ‌آمیزی ایمونولوژیک یک روش دیگر جهت تشخیص پیروپلاسم‌های مذکور در گسترش‌های خونی می‌باشد. با وجود اینکه روش اخیر روشی اختصاصی (۸) بوده اما تا کنون جهت تشخیص انگل‌ها متداول نبوده است.

[۱*] دانشیار گروه پژوهشی انتقال سیستم‌های بیولوژی مولکولی، تهران
[۲*] استادیار گروه انگل‌شناسی دانشکده دامپزشکی دانشگاه تهران

جهت تهیه فایل WORD این مقاله به سایت DaneshResan.com مراجعه نمایید و عنوان مقاله را جستجو کنید
بیش از ۲ میلیون مقاله فارسی در این سایت موجود میباشد

اخیراً یک جرم شبه بابزیایی بـه نـام WA1[1] در انسـان تعیین و مورد شناسـایی قـرار گرفتـه شـده اسـت کـه در رنگ‌آمیزی با گیمسا از نظر ریخت‌شناسی مشابه بـا بابزیـا میکروتی می‌باشد. جالب توجه است که این تک یاخته با وجود تشابه ریخت‌شناسی بـه بابزیـا میکروتـی از لحـاظ بیولوژیـک و ژنتیـک از آن متفـاوت می‌باشـد. مطالعـات ژنتیکی نشان داده است که این پیروپلاسم از لحاظ ژنتیک نسبت به سایر اعضاء جنس‌های بابزیـا، بیشـتر مشـابه بـا عوامل بیماریزای بابزیا جیبسـونی[2] و یـا حتـی گونـه‌های تیلریا می‌باشـد (۱۵ و ۲۲) بـا توجـه بـه شـباهت فـراوان ریخت‌شناسی، تشخیص و تمـایز چنیـن مـواردی تنـها از طریق رنگ‌آمیزی‌های اختصاصی و یا از طریق روش‌هـای بیولوژی مولکولی مانند PCR امکان‌پذیر می‌باشـد. اخیـراً در شمال چین انگل ناشناخته دیگری تحـت عنـوان یـک گونه تیلریـایی شناسـایی شـده و بـرای نشـخوارکنندگان کوچـک بیمـاریزا بـوده و سـبب ایجـاد بیمـاری مـرگ‌زا مـی‌گردد (۳، ۹، ۱۶ و ۱۷) گذشـته از مـوارد اسـتفاده رنگ‌آمـیزی ایمونولـوژیـک یگانـه در تشـخیص مـوارد مشکوک بیماری‌های تک یاخته‌ای، این روش می‌توانـد در پاسخگویی به سئوالات بیولوژی مولکولی و سلولی حـائز اهمیت باشد. روش رنگ‌آمیزی دوگانـه می‌توانـد بعنـوان ابزار مطمئـن در تعییـن فنوتیـپ سـلول‌های آلـوده مـورد استفاده قرار گیرد، مثلاً با استفاده از پادتن‌های اختصـاصی برعلیـه سـلول‌های مونوسـیت (CD14) و یـا سـلول‌های T(CD3) و پادتن اختصاصی برعلیه تیلریا آنولاتا می‌تـوان به طور همزمـان آلـودگی و فنوتیـپ سـلول‌های آلـوده را تعیین کرد. مشخص شده است کـه سـلول‌های آلـوده بـه شـیزونت تیلریـا تبدیـل بـه سـلول‌های تکثـیری دائمـی می‌گردند. در مطالعه حاضر همچنین سلول‌های مذکور بـا استفاده از روش رنگ‌آمـیزی ایمنولـوژیـک دوگانـه و بـا استفاده از پادتن بر علیه پروتئین هسته وابسـته بـه تکثـیر سلول Ki-67 سلول مورد مطالعه قرار گرفتند.

مواد و روش کار

الف) نمونه‌های خون

در بررسی حاضر از ۱۰ نمونه خون گوسفند مشـکوک به اجرام بابزیایی و یـا تیلریـایی اسـتفاده گردیـد. از هـر نمونه یک گسترش با رنگ گیمسـا و گسـترش دیـگر بـا روش رنگ‌آمیزی یگانه[3] آماده گردید.

ب) تهیه نمونه‌های سلولی لکوسیتی آلوده به تیلریا

کشت سلول:

گسترش‌های سلول‌های آلوده بـه شـیزونت‌های تیلریـا آنولاتا در مرکز تحقیقات بورستل آلمان، تحت نظـر دکـتر احمد، از کشت سلول‌های لوکوسیتی آلوده به تیلریا آنولاتا سویه آنکارا تهیه گردیـد. بدیـن منظـور سـلول‌های تـک هسته‌ای گاو از طریق شیب غلظتی فایکول[4] جداسـازی و با اسپوروزوآیت‌های تیلریا آنولاتا استخراج شـده از غـدد بزاقی کنه‌های هیالوما آناتولیکم اکسکاواتوم آلـوده گردیـد (Ahmed et al. 1989). سپس سلول‌های مذکور در محیط کشـت RPMI 1640 حـاوی پنی‌سـیلین (100IU/ml)، استرپتومایسین، (100 µg/ml) ال-گلوتامین (2 mM)، سرم جنیـن گوسـاله غـیر فعـال شـده بـا حـرارت (10%) (Biochrom, Germany) و ۲-مرکـاپتواتـانول (5x10-5) (Merck, Germany) تکثیر یافتند (۱۹).

ج) تهیه سرم و پادتن‌های استفاده شده

جهت تهیه سـرم مثبـت بـر علیـه بابزیـا اویـس، یـک گوسفند عاری از هرگونه آلودگی انگلی انتخـاب و مـورد جراحی عمل طحال برداری قرار گرفت. این گوسفند بعد از یک هفته مراقبت دامپزشکی پس از عمل بـا تزریـق ۲۰

1 - Babesia like organism (Washington-1)
2 - Babesia gibsoni
3 - Simple immunostaining
4 - Ficol

جهت تهیه فایل WORD این مقاله به سایت DaneshResan.com مراجعه نمایید و عنوان مقاله را جستجو کنید
بیش از ۲ میلیون مقاله فارسی در این سایت موجود میباشد

میلی‌لیتر خون با آلودگی 10^4 بابزیا در میلی‌لیتر آلوده و تحت کنترل روزانه قرار گرفت. سه روز بعد از آلودگی تجربی علائم بیماری در حیوان به صورت تب (۴۱ درجه سانتی‌گراد) و پارازیتمی (۱٪) ظاهر گردید. سرم این حیوان یک ماه پس از آلودگی بعنوان سرم مثبت مورد استفاده قرار گرفت. جهت تهیه سرم مثبت بر علیه تیلریا آنولاتا و تیلریا لستوکاردی، سرم از خون گاو آلوده به تیلریا آنولاتا و خرگوش ایمن شده با پروتئین نوترکیبی شوک حرارتی میتوکندری[1] شیزونت تیلریا آنولاتا مورد استفاده قرار گرفت (۱۷ و ۱۹). تعیین حالت تکثیر سلول‌های آلوده به شیزونت‌های تیلریایی با استفاده از پادتن مونوکلونال برعلیه پروتئین هسته وابسته به تکثیر سلول Ki-67 انجام پذیرفت که خوشبختانه گروه دکتر Gerdes از مرکز تحقیقات بورستل آلمان در اختیار ما قرار داده بودند، تهیه گردید (۶، ۷ و ۲۰).

روش رنگ‌آمیزی یگانه و دوگانه پادگن‌ها با استفاده از پادتن

گسترش‌های خونی بعد از تعیین آلودگی با بابزیا و یا تیلریا جهت رنگ‌آمیزی یگانه و سلول‌های واجد شیزونت‌های تیلریایی جهت رنگ‌آمیزی دوگانه مورد استفاده قرار گرفتند. رنگ‌آمیزی یگانه از طریق ایمونو پراکسیداز و رنگ‌آمیزی دوگانه از طریق ایمونو پراکسیداز و آلکالین فسفاتاز آنتی آلکالین فسفاتاز (۵) با استفاده از کیت‌های شرکت DAKO آلمان انجام پذیرفت. بطور خلاصه نحوه عمل به شرح زیر می‌باشد:

الف) رنگ‌آمیزی یگانه پراکسیداز (تصویر ۱)

گسترش‌ها ابتدا بمدت ۱۰ دقیقه در فرمالین ۴٪ ثابت گردیده و سپس به مدت ۱۰ دقیقه در Methanol/H2O2 (75.5 ml Methanol + 1.5 ml H2O2 (30%)) به منظور خنثی‌سازی فعالیت اندوژنی پراکسیداز قرار گرفتند. پس از ۵-۴ بار شستشو با بافر تریس (۶۰ گرم تریس، ۸۷/۶۰ گرم نمک طعام در یک لیتر آب مقطر با پی ـ اچ ۷/۶) و هر بار بمدت ۵ دقیقه، جهت اشباع پیوندهای غیر اختصاصی بر روی لامها، گسترش‌ها در محلول ۳٪ آلبومین در TBS قرار گرفتند. سپس گسترش‌ها بمدت ۱ ساعت با پادتن و یا سرم مربوطه با رقت ۱:۱۰۰۰ در TBS و در دمای آزمایشگاه مجاور گردیدند. بعد از آن گسترش‌ها مجدداً شستشو داده شده (عمل شستن گسترش‌ها همیشه ۵-۴ بار در TBS و هر بار ۵ دقیقه بر روی شیکر بوده است) و سپس تحت تاثیر پادتن ضد ایمونوگلوبولین گاو و یا گوسفند، تهیه شده در خرگوش (DAKO, Germany) با رقت ۱:۱۰۰۰ در TBS به مدت ۱ ساعت در دمای آزمایشگاه قرار گرفتند. پس از شستشوهای مجدد گسترش‌ها، آنها بمدت ۳۰ دقیقه با پادتن ضد ایمونوگلوبولین خرگوش که با بیوتین کونژوگه شده است با رقت ۱:۱۰۰ در TBS مجاور گردیدند. پس از شستن مجدد گسترش‌ها، آنها بمدت ۳۰ دقیقه در محلول StreptAB-complex-HRP[2] قرار داده شده و بعد از اتمام مدت انکوباسیون و شستن مجدد بمدت 5-10 دقیقه در بافر سوبسترا (یک قرص DAB[3] و H2O2 در یک میلی‌لیتر آب، ظاهر گردیدند. پس از شستشوی گسترش‌ها، آنها در محلول هماتوکسیلین به مدت ۹۰ ثانیه جهت رنگ‌آمیزی تفریقی قرار گرفتند.

ب) رنگ‌آمیزی ایمونولوژیک یگانه آلکالین فسفاتاز آنتی‌آلکالین فسفاتاز (تصویر ۱)

مراحل اولیه رنگ‌آمیزی تا مرحله شستشوی گسترش‌ها بعد از مجاورت اولین پادتن مانند رنگ‌آمیزی قبلی انجام گرفت. از آنجایی که کیت آلکالین فسفاتاز آنتی‌آلکالین فسفاتاز استفاده شده در ارتباط با پادتن‌های تولید شده در

1- Recombinant mitochondrial heat shok protein 70 (mit-hsp70)

2 - Horse radish peroxidase
3 - Diaminobenzidine (Sigma, England)

موش و یا پادتن‌های مونوکلونال از موش طراحی شده است در مواردی که اولین پادتن جز در موش در حیوان دیگری تهیه شده بود، در مرحله بعد از پادتنی استفاده شده است که در موش تهیه شده و قابلیت شناسایی پادتن اول را داشته بود. در ارتباط با پادتن بر علیه پروتئین نوترکیبی شوک حرارتی میتوکوندری (mit-hsp70) شیزونت که در خرگوش تهیه شده بود، گسترش‌ها بمدت ۱ ساعت با پادتن موش ضد خرگوش با رقت ۱:۱۰۰۰ در TBS و در دمای آزمایشگاه مجاور گردیدند. سپس طبق دستور کار در کیت (DAKO, Germany) عمل گردید. به طور خلاصه مراحل انجام شده به شرح زیر می‌باشند. گسترش‌ها بمدت ۳۰ دقیقه با پادتن پل که برضد پادتن موش می‌باشد مجاور گردیدند. در کیت در نظر گرفته شده است که گسترش‌ها با مقدار بیشتر از نیاز از این پادتن مجاور گردند که حدالامکان یک قسمت پیوندی از پادتن به صورت آزاد موجود باشد. پس از شستن مجدد گسترش‌ها در بافر TBS آنها به مدت ۳۰ دقیقه در مجاورت کمپلکس آلکالین فسفاتاز آنتی آلکالین فسفاتاز (APAAP-complex) قرارداده و سپس در بافر TBS شسته شدند. جهت بالابردن کیفیت رنگ‌آمیزی در مواردی که تصور شود که پادگن، بیان ژنتیکی کمتری دارد، مراحل مجاورت با پادتن تولید پل، کمپلکس آلکالین فسفاتاز آنتی آلکالین فسفاتاز و شستن می‌توانند تکرار شوند. بعد از اتمام مدت انکوباسیون و شستن مجدد بمدت ۱۰-۵ دقیقه در ۲ میلی‌لیتر بافر سوبسترا (0.1 M Tris HCl pH 8.2) که در آن یک قرص فسفاتاز آلکالینی که دارای Naphthol AS-Mx phosphate, Fast Red TR و Levamisole است، ظاهر گردیدند. پس از شستشوی گسترش‌ها، آن‌ها در محلول هماتوکسیلین به مدت ۹۰ ثانیه جهت رنگ‌آمیزی متقابل قرار گرفتند.

رنگ‌آمیزی دوگانه

ابتدا رنگ‌آمیزی ایمونولوژیک یگانه پراکسیداز تا پایان مرحله ظهور انجام گرفت و در ادامه رنگ‌آمیزی ایمونولوژیک یگانه آلکالین فسفاتاز آنتی آلکالین فسفاتاز استفاده شد. در پایان گسترش‌ها در محلول هماتوکسیلین به مدت ۹۰ ثانیه جهت رنگ‌آمیزی متقابل قرار گرفتند (۱۳).

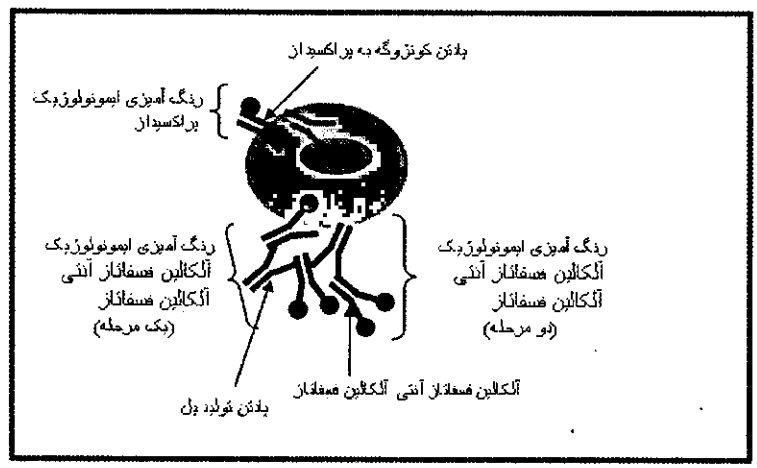

تصویر ۱ : شکل شماتیک رنگ‌آمیزی ایمونولوژیک پراکسیداز و آلکالین فسفاتاز آنتی آلکالین فسفاتاز

1- Bridge antibody
2- Alkaline phosphatase anti-alkaline phosphatase complex
3- Alkaline phosphatase substrate tablet

نتایج

رنگ‌آمیزی ایمنولوژیک یگانه پادگن‌ها با پادتن

نمونه‌های مشکوک به آلودگی با بابزیا که با روش رنگ‌آمیزی گیمسا تعیین گردیده بودند با استفاده از سرم مثبت گوسفند مبتلا به آلودگی تجربی از طریق رنگ‌آمیزی پراکسیداز مورد مطالعه قرار گرفتند. در مورد E تصویر ۲، پیروپلاسم‌های بابزیایی در داخل گویچه‌های قرمز با رنگ قهوه‌ای نشان داده شده‌اند. از آنجایی که در رنگ‌آمیزی‌های ایمونولوژیک از پادتن دوم کونژوگه با آنزیم استفاده می‌شود و خود رنگ‌آمیزی نتیجه واکنش آن با سوبسترا می‌باشد، اجرام شناسایی شده از لحاظ مورفولوژیک کمی با اجرام رنگ شده با رنگ گیمسا متفاوت بوده و سیتوپلاسم بطور واضح معمولاً قابل تشخیص نمی‌باشد. در تصویر مذکور پیروپلاسم‌های بابزیا اویس بصورت حاشیه‌ای در داخل گویچه‌ی قرمز بصورت یک لکه کروی قهوه‌ای قابل رویت می‌باشند.

اجرام پیروپلاسمی تیلریا لستوکاردی نیز پس از رنگ‌آمیزی گسترش خونی گوسفند آلوده به تیلریا لستوکاردی با سرم گاو آلوده به تیلریا آنولاتا از طریق پراکسیداز به صورت اشکال کروی قهوه‌ای رنگ در داخل گلبول قرمز مشاهده گردید که این نکته حاکی از وجود واکنش متقاطع میان تک یاخته تیلریا لستوکاردی با سرم گاو آلوده به تیلریا آنولاتا می‌باشد (مورد D تصویر ۲).

رنگ‌آمیزی ایمونولوژیک دوگانه پادگن‌ها با پادتن‌ها

رنگ‌آمیزی لوکوسیت‌های آلوده به تیلریا آنولاتا با سرم خرگوش ایمن شده با پروتئین نوترکیبی شوک حرارتی میتوکوندری (mit-hsp70) شیزونت حضور ماکروشیزونت‌های تیلریا آنولاتا را از طریق استفاده آلکالین فسفاتاز آنتی آلکالین فسفاتاز بوضوح نشان داد.

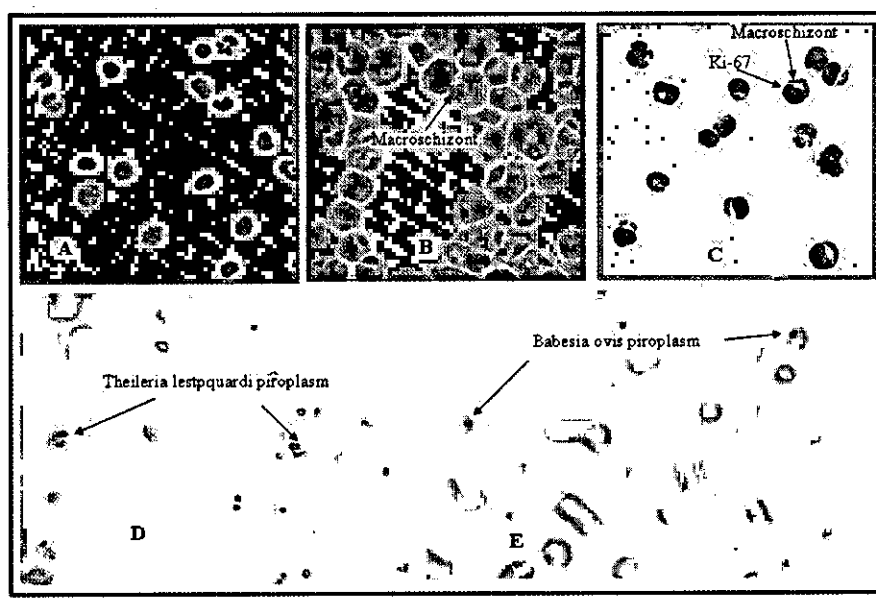

تصویر ۲: رنگ‌امیزی انگل‌های تیلریا و بابزیا در داخل سیتوپلاسم سلول‌های الوده به روش ایمونولوژیک یگانه و دوگانه:

A : رنگ‌آمیزی لوکوسیت‌های آلوده به ماکروشیزونت *تیلریا آنولاتا* با سرم گوساله عاری از آلودگی بعنوان کنترل منفی (بزرگنمایی ۴۰).

B : رنگ‌آمیزی لوکوسیت‌های آلوده به ماکروشیزونت *تیلریا آنولاتا* با سرم خرگوش ایمن با پروتئین میتوکندری شوک حرارتی نوترکیبی (mit-hsp70) شیزونت *تیلریا آنولاتا* از طریق آلکالین فسفاتاز آنتی آلکالین فسفاتاز .

C : رنگ‌آمیزی همزمان لوکوسیت‌های آلوده به ماکروشیزونت *تیلریا آنولاتا* مشابه با مورد B و با پادتن مونوکلونال Ki-67 از طریق پراکسیداز (بزرگنمایی ۱۰۰).

D : رنگ‌آمیزی گسترش خونی گوسفند آلوده به *تیلریا لستوکاردی* با سرم گاو آلوده به *تیلریا آنولاتا* از طریق پراکسیداز (بزرگنمایی ۱۰۰).

E : رنگ‌آمیزی گسترش خونی گوسفند آلوده به *بابزیا اویس* با سرم مثبت گوسفند با آلودگی تجربی از طریق پراکسیداز(بزرگنمایی ۱۰۰).

ماکروشیزونت‌ها در این رنگ‌آمیزی بصورت اجرام چند شکلی در اندازه‌های مختلف به رنگ قرمز در سیتوپلاسم سلول‌های آلوده قابل تشخیص می‌باشند(موردB تصویر۲).

همچنین این سلول‌ها با رنگ‌آمیزی ایمونولوژیک دوگانه مورد مطالعه قرار گرفتند. شیزونت‌های داخل سلول‌های آلوده از طریق پادتن اختصاصی با روش آلکالین فسفاتاز آنتی آلکالین فسفاتاز و پروتئین هسته وابسته به تکثیر سلول، Ki-67 با استفاده از پادتن مونوکلونال و با روش پراکسیداز بطور همزمان رنگ‌آمیزی شدند.

پروتئین Ki-67 در هسته سلول‌های در حال تکثیر در مراحل مختلف تکثیر سلولی (G1, S, G2, M) بیان می‌شود و در سلول‌هایی که در مرحله خفتگی (G0) قرار دارند بیان نمی‌گردد. در سلول‌های آلوده به ماکروشیزونت‌های مولد تکثیر سلولی، پادتن ضد Ki-67، هسته سلول‌های آلوده، که محل بیان این پروتئین می‌باشد را به رنگ قهوه‌ای در می‌آورد. در این سلول‌ها ماکروشیزونت‌ها نیز در داخل سیتوپلاسم سلول با پادتن اختصاصی و روش آلکالین فسفاتاز آنتی آلکالین فسفاتاز بطور همزمان رنگ‌آمیزی شدند. ماکروشیزونت‌ها در این رنگ‌آمیزی بصورت اجرام چند شکلی در اندازه‌های مختلف به رنگ قرمز در سیتوپلاسم سلول‌های آلوده قابل رویت می‌باشند (مورد C تصویر ۲).

تمام نمونه‌های مذکور بطور همزمان با استفاده از سرم فاقد پادتن بر علیه اجرام انگلی نیز مورد رنگ‌آمیزی قرار گرفتند که نمونه‌ای از آن در مورد A تصویر ۲ نشان داده شده است که در این تصویر هیچ‌گونه واکنشی با اجرام انگلی و یا با هسته سلول صورت نگرفته است.

بحث

تشخیص متداول دو بیماری تیلریوز و بابزیوز در ایران بر اساس رنگ‌آمیزی گسترش‌های خونی دام‌های مشکوک با رنگ گیمسا می‌باشد. این نوع رنگ‌آمیزی بعنوان یک روش ساده، ارزان و قابل استفاده در تمام آزمایشگاهها مطرح می‌باشد. اما از آنجایی که این رنگ‌آمیزی غیر اختصاصی است. لذا تشخیص و تفکیک جنس و گونه اجرام انگلی بسیار مشکل و نیازمند تجربه تخصصی بالا می‌باشد. برای مثال در بعضی موارد بعلت تشابه زیاد اجرام مختلف مانند بابزیا اویس و تیلریا لستوکاردی تمایز این دو جنس حتی برای افراد مجرب نیز می‌تواند مشکل‌ساز باشد. اخیراً در انسان گونه جدیدی از انگل‌های پیروپلاسمایی تحت عنوان WA1 مورد شناسایی قرار گرفته که از نظر ریخت‌شناسی با بابزیا میکروتی مشابه بوده اما از نظر بیولوژیکی و ژنتیکی از آن متفاوت و مشابه عوامل بیماریزای بابزیا جیبسونی و حتی گونه‌های تیلریا نسبت به سایر اعضاء جنس‌های بابزیا می‌باشد (۱۵ و ۲۲). جنس و گونه مذکور با استفاده از رنگ‌آمیزی با گیمسا، قابل تفکیک نمی‌باشد در حالی که با استفاده از پادتن‌های اختصاصی قابل تفکیک و شناسایی می‌باشند.

انگل شبه تیلریای دیگری که اخیراً در شمال چین یافت شده که هنوز بطور دقیق هویت آن تعیین نشده است، مورد دیگری است که می‌توان جهت شناسایی آن از روش‌های تشخیص ایمنی استفاده نمود (۹).

در مطالعه مذکور با استفاده از سرم حیوان با آلودگی تجربی گسترش‌های مشکوک به بابزیا اویس مورد مطالعه قرار گرفت. در مورد E تصویر ۱ اجرام بابزیا اویس در حاشیه داخل دو گویچه قرمز با رنگ قهوه‌ای نشان داده شده‌اند. تحقیقات مختلف انجام شده نشان داده است که هیچ نوع واکنش متقاطعی بین دو جنس تیلریا و بابزیا مشاهده نگردیده است (۱۲ و ۱٤). بر این اساس در تجربه حاضر، استفاده از سرم تهیه شده از حیوان با آلودگی تجربی مذکور می‌تواند بعنوان شاخص سرمی به منظور تشخیص بابزیا از تیلریا قرار گیرد. اجرام انگلی در رنگ‌آمیزی ایمونولوژیک گسترش‌های خونی گوسفند آلوده به تیلریا لستوکاردی با سرم گاو مبتلا به تیلریا آنولاتا واکنش مثبت نشان می‌دهد که در مورد D تصویر ۱ به صورت لکه‌های کروی قهوه‌ای در گویچه‌های قرمز گسترش مشهود می‌باشند. این نشانگر و جود واکنش متقاطع میان گونه‌های مختلف تیلریا می‌باشد.

Papadopoulos و همکاران (۱۹۹٦) نیز واکنش متقاطع میان گونه‌های مختلف دو جنس تیلریا و بابزیا را مطرح نموده‌اند (١٤).

بر این اساس می‌توان بیان نمود که روش رنگ‌آمیزی ایمونولوژیک برای تشخیص و تفکیک اجرام تیلریا و بابزیا و ریکتزیا موجود در غدد بزاقی کنه‌ها، یک روش مفید و قابل استفاده می‌باشد. بنظر می‌رسد که در صورت دسترسی به آنتی‌بادی‌های مونوکلونال که قابلیت تمایز گونه‌های مختلف انگلی را دارا می‌باشند، این روش‌ها می‌توانند به عنوان یک روش تشخیصی مناسب نیز مورد استفاده قرار گیرند. لذا در حال حاضر جهت تشخیص گونه‌ای تک یاخته‌های بابزیایی و تیلریایی روش PCR با پرایمرهای اختصاصی گونه مورد نظر به عنوان یک روش تکمیلی پیشنهاد می‌گردد.

تیلریوز نیز مانند بابزیوز یک بیماری جدی دام‌های اهلی در کشورهای مختلف از جمله ایران می‌باشد که سالیانه سبب ایجاد زیان‌های اقتصادی شدید می‌گردد. با توجه به حضور اجرام تیلریایی بصورت ماکرو و میکروشیزونت در لنفوسیت‌های طحال و عقده‌های لنفاوی در طول سیر تکاملی انگل، در این بررسی، لکوسیت‌های نگهداری شده در محیط کشت که با تیلریا آنولاتا آلوده گردیده بودند با سرم خرگوش ایمن شده با پروتئین نوترکیبی شوک حرارتی میتوکوندری (mit-hsp70) شیزونت مورد رنگ‌آمیزی قرار گرفتند. این رنگ‌آمیزی حضور ماکروشیزونت‌های تیلریا آنولاتا را از طریق استفاده آلکالین فسفاتاز آنتی‌آلکالین فسفاتاز بوضوح نشان داد که ماکروشیزونت‌ها در این رنگ‌آمیزی بصورت اجرام چند شکلی در اندازه‌های مختلف به رنگ قرمز در سیتوپلاسم سلول‌های آلوده مشخص گردیدند.

تک یاخته‌های عامل این بیماری با گزش کنه‌های ناقل بصورت اسپوروزوایت‌ها وارد بدن میزبان گردیده و فرم تکثیر شده انگل در سیتوپلاسم لکوسیت‌ها حضور یافته و سبب تکثیر سلول‌های لوکوسیتی می‌گردد. سلول‌های آلوده در اثر تغییر بیان ژنتیکی سیتوکین‌های IL-2, IL1-β, IL1-α و IL8 و TNF-α (۱، ۲۱) و یا KII (۱۸) و عوامل نامشخص دیگر بصورت ترشح خود بخودی و همچنین ترشح محیطی سلول‌های مجاور آلوده و غیر آلوده غدد لنفاوی را به تکثیر وا می‌دارند (٤). یکی از مشخصه‌های تکثیر سلول‌های پستانداران بیان ژن و تولید پروتئین Ki-67 و انتقال آن به داخل هسته سلول می‌باشد. این مشخصه در آسیب‌شناسی انسانی و حیوانی بسیار مورد استفاده قرار می‌گیرد. در سلول‌های در حال تکثیر در گاو نیز این ژن تعیین هویت ژنی شده و نشان داده شده است که پروتئین Ki-67 در هسته سلول‌های در حال تکثیر در مراحل مختلف تکثیر سلولی (G1, S, G2, M) بیان می‌شود و در سلول‌های خاموش (G0) بیان نمی‌گردد (۲۰). این پدیده می‌تواند با استفاده از پادتن مونوکلونال پروتئین Ki-67 در روش رنگ‌آمیزی ایمونولوژیک یگانه مشخص گردد. علاوه بر آن حالت تکثیری سلول‌های آلوده را می‌توان با استفاده از پادتن فوق و پادتنی دیگر که دارای قابلیت شناسایی انگل در سلول می‌باشد، با روش رنگ‌آمیزی ایمونولوژیک دوگانه به اثبات رسانید. همچنین با روش فوق‌الذکر قادر به تعیین فنوتیپ سلول‌های آلوده خواهیم بود.

در رنگ‌آمیزی ایمونولوژیک دوگانه شیزونت‌های داخل سلول‌های آلوده از طریق پادتن اختصاصی با روش آلکالین فسفاتاز آنتی‌آلکالین فسفاتاز و پروتئین هسته وابسته به تکثیر سلول، Ki-67 با استفاده از پادتن مونوکلونال و با روش پر اکسیداز بطور همزمان مورد مطالعه قرار گرفتند. ماکروشیزونت‌های مولد تکثیر سلولی بصورت اجرام چند شکلی قرمز و هسته سلول‌های آلوده به رنگ قهوه‌ای مشاهده شدند. همچنین سلول‌های آلوده به ماکروشیزونت‌های مولد تکثیر سلولی، پادتن ضد Ki-67 هسته سلول‌های آلوده که محل بیان این پروتئین می‌باشد نیز به رنگ قهوه‌ای درآمد. با توجه به نتایج بدست آمده می‌توان بیان نمود که:

رنگ‌آمیزی ایمونولوژیک دوگانه بعنوان یک روش مکمل برای تعیین پروتئین‌های انگلی و آنالیز بیان ژن در سلول‌ها، علاوه بر روش Western blot، می‌تواند به عنوان یک روش استاندارد مناسب قابل استفاده باشد.

منابع

1- Ahmed, J.; Shayan, P.; Conze, G.; Hugel, F-U.; Key, G.; Dobbelaere, D. and Gerdes, J.(1994). Proliferation und zytokinprofil Theileria- infizierter rinderzellen. Deutsche Veterinarmedizinische Gesellscaft, German Veterinary Medical Society-Berlin. 9: 96-103.

2- Ahmed, J.; Yin, H.; Schnittger, L.; Jongejan, F.; (2002). Ticks and tick-borne diseases in Asia withspecial emphasis on China. Parasitology Research 88: 51-55

3- Bai, Q.; Liu, G.; Liu, D.; Ren, J. and Li, X. (2002). Isolation and preliminary characterization of a large Babesia sp. From sheep and goats in the eastern part of Gansu province, China. Parasitology Research:16-21

4- Campbell, J.D.M. and Spooner R.L (1999). Macrophages behaving badly: Infected cells and subversion of immune responses to Theileria annulata. Parasitology Today 15(1):10-16

5- Cordell, J.L.; Fallini, B.; Erber, W.N.; Ghosh, A.K.; Abbulaziz, Z.; MacDonald, S.; Pulford, KAF.; Stein, H.; Mason, DY. (1984). Immunenzymatic labelling of monoclonal antibodies using immune complexes of alkaline phosphatase and monoclonal anti-alkaline phosphatase (APAAP complexes). Journal of Histochemistry and Cytochemistry 31: 13-20

6- Gerdes, J.; Schwab, U.; Lemke, Hm; Stein, H. (1983). Production of mouse monoclonal antibody reactive with a human nuclear antigen associated with cell proliferation. International Journal of Cancer 31: 13- 20

7- Gerdes, J.; Lemke, H.; Baisch, H.; Wacker, H.H.; Schwab, U.; Stein, H. (1984). Cell cycle analysis of a cell proliferation associated human nuclear antigen defined by the monoclonal antibody Ki-67. Journal of Immunology 133: 1710-1715

8- Jianxus, L.; Hong, Y.; (1997). Theilerios of sheep and goats in china. Tropical Animal Health Production 29(Supplement 9):8-10

9- Luo J.; Yin, H; (1997). Theileriosis of sheep and goats in China. Tropical Animal Health Production 29: 8S – 10.

10- Mehlhorn, H.; Schein, E. (1984). The piroplasms: life cycle and sexual stages. Advances in Parasitology 23:37-103

11- Mehlhorn, H.; Schein, E.; Ahmed, J.S. (1994). *Theileria*. In: Kreier JP (ed) Parasitic protozoa vol7. Academic Press, San Diego, pp 217-304

12- Meshra, A.K.; Reddy, G.G.B.; Rao, J.R.; Tewari, A.K. (1998). Detection of *Babesia bigemina* antibodies by Dot-ELISA in cattle and buffaloes. Acta Parasitologica, 43(1): 43-45

13- Mueller, A.M.; Hermanns, I.; Skrzynski, C.; Nesslinger, M.; Mueller, K.M.; Kirkpatrick, C.J. (2002). Expression of the Endothelial Markers PECAM-1, vWf, and CD34 in vivo and vitro. Experimental and Molecular Pathology. 72: 221-229

14- Papadopoulos, B.; Petie, N.M.; Uilenberg, G. (1996).Piroplasms of domestic animals in the Macedonia region of Greece. Serological cross reactions. Veterinary Parasitology 63: 41-56

15- Persing, D.H.; Herwaldt, B.L.; Glaser, C.; Lane, R.S.; Thomford, J.W.; Mathiesen, D.; Krause, P.J.; Phillip, D.F.; Conrad, P.A. (1995). Infection with a babesia-like organism in northern California. The New England Journal of Medicine 2, 332(5): 298-303

16- Schnitger, L.; Hollmann, C.; Diemer, U.; Boguslawski, K.; Ahmed, J.S. (2000a). Proliferation and cytokine profile of T. annulata □infected ovine, caprine and bovine lymphoblastoid cells. Annals of the New York Academy of Sciences 916: 676-680

17- Schnittger, L.; Shayan, P.; Biermann, R.; Mehlhorn, H.; Gerdes, J.; Ahmed, J.S. (2000b). Molecular genetic characterization and subcellular localization of Theileria annulata mitochondrial heat-shok protein 70. Parasitology Research. 86: 444-452

18- Shayan, P.; Ahmed, J.S. (1997). Theileria-mediated constitutive expression of the casein kinase II-α subunit in bovine lymphoblastoid cells. Parasitology Research 83(6): 526-32

19- Shayan, P.; Biermann, R.; Schein, E.; Gerdes, J.; Ahmed, J.S. (1998). Detection and differentiation of Theileria annulata and Theileria parve using macroschizont-drived DNA probes. Annals of the New York Academy of Sciences 849: 87-95

20- Shayan, P.; Gerlach, C.; Hugel, F.U.; Kay,G.; Campbell, J. D.; Gerdes, J.; Ahmed, J.S. (1999). The proliferation- associated nuclear protein Ki-67 in the bovine system: Partial characterization and its application for determination of the proliferation of Theileria- infected bovine cells. Parasitology Research 85: 613-620

21- Shayan, P.; Schop, B.; Conze, G.; Schein, E.; Ahmed, J.S. (1999). Is interleukin 2 necessary for the autocrine proliferation of Theileria- infected bovine cells? Parasitology Research 85: 409- 412

22- Thomford, JW.; Conrad, P.A.; Telford, S.R.; Mathiesen, D.; Bowman, B.H.; Spielman, A.; Eberhard, M.L.; Herwaldt, B.L.; Quick, R.E.; Persing, D.H. (1994). Cultivation and phylogenetic characterization of a newly recognized human pathogenic protozoan. The Journal of Infectious Diseases 169(5): 1050 - 1056

The use of immunostaining for determination of *Babesia* and *Theileria* and gene expression of proliferation associated with nuclear protein in *Theileria* infected cells

Shayan, P.[1*] *and Nabian, S.*[2*]

Abstract

The aim of this study is to recognize and discriminate between two protozoan genera *Babesia* and *Theilria* using immunostaining. In addition, the use of the immunostaining for gene expression studies is evaluated. For these purposes, blood sample slides were stained with the antibodies specific against *Babesia* or *Theileria* in peroxidase system as the brown structures in the cytoplasm of the infected erythroctes. The leukocytes infected with *Theileria* schizonts were stained with the specific antibody against heat shock protein 70 from Schizonts in alkaline phosphatase antialcaline phosphatase. The schizonts are demonstrable as red structure in the cytoplasm of the infected cells. These cells were simultaneously stained with the monoclonal antibody against proliferation associated with nuclear protein Ki-67 in peroxidase system as well. The brown stained nucleus showed the expression of the Ki-67 protein in the schizont harboring proliferating cells (Immuno-double-staining).

It seems that the immunostainig method can be used as a Gold standard method besides western blotting for the identification of parasite specific protein and expression studies.

Key words: *Babesia*, *Theileria*, Immunostaining, antibodies, Ki-67, Heat shock protein 70

[1*] Associate Professor, Investigating group of Molecular Biological System Transfer, Tehran, Iran

[2*] Assistant Professor, Depertment of Parasitology, Faculty of Veterinary Medicine, University of Tehran, Tehran, Iran