

مطالعه مورفومتری و رادیوگرافی استخوان کنجی پایینی در انگشتان دارای رشد بیش از حد سم (غیرسالم) و مقایسه با انگشتان سالم در گاو

عبدالحمید میمندی پاریزی^{۱*}، مینا تجلی^{۲*} و روح... احسانی^{۳*}

خلاصه

در این مطالعه استخوان کنجی پایینی در انگشتان ۲۰ نمونه اندام‌های حرکتی قدامی و خلفی غیرسالم (۶ عدد قدامی و ۱۴ عدد خلفی) و ۱۰ نمونه اندام‌های حرکتی قدامی و خلفی سالم (هرکدام ۵ عدد) از نظر رادیوگرافی و مورفومتری مورد مطالعه قرار گرفت. نمونه‌های این مطالعه از کشتارگاه تهیه گردید. ابتدا از نمونه‌ها در دو حالت گماری جانبی - میانی و قدامی - خلفی، رادیوگراف تهیه شد. سپس نمونه‌ها تشریح شده و با مشخص نمودن موقعیت آناتومی استخوان کنجی پایینی جهت مطالعه رادیوگرافی مجدد و مورفومتری، استخوان مزبور از اندام جدا گردید. در مورفومتری طول، عرض و ضخامت استخوان اندازه‌گیری شد. در مطالعه مورفومتری مشخص گردید در استخوان‌های کنجی پایینی انگشتان ۳ و ۴ در اندام خلفی ناسالم در مقایسه با نمونه‌های سالم، در اندازه طول، تفاوت معنی‌داری ($P < 0.05$) وجود دارد، و از نظر عرض و ضخامت اختلاف معنی‌داری دیده نمی‌شد. در اندازه طول، عرض و ضخامت استخوان کنجی پایینی انگشتان ۳ و ۴ در اندام قدامی (سالم و ناسالم)، اختلاف معنی‌داری وجود نداشت. در مطالعه رادیوگرافی استخوان کنجی پایینی اندام خلفی و قدامی، تغییرات رادیوگرافی به صورت زیر مشاهده گردید: ۱۶ مورد تغییر در دانسیته استخوانی، ۱۲ مورد تغییر در موقعیت آناتومی، ۷ مورد واکنش استخوانی به صورت تشکیل استخوان جدید و ۹ مورد تغییر شکل استخوانی. همچنین ۳ مورد گوه‌ای شدن در استخوان بند سوم انگشت، یک مورد آهکی شدن بافت نرم و مواردی استئومیلیت در بند دوم و سوم قابل مشاهده بود.

کلمات کلیدی: استخوان کنجی پایینی، انگشت غیرسالم، رشد بیش از حد سم، گاو، رادیوگرافی، مورفومتری

مقدمه

اقتصادی است. اختلالات اندام‌های حرکتی گاو به طور معمول سبب کاهش تولید، عدم بروز فحلی، تأخیر در آبستنی، افزایش هزینه‌های درمانی، سوء تغذیه، حذف زودتر از موعد گاوها و اثرات زیان‌بار دیگر می‌شود (۱)، (۸ و ۱۴ و ۲۲).

یکی از مسائلی که در گاوداری‌ها، به خصوص گاوداری‌های سنتی، کمتر به آن توجه می‌شود اصلاح سم گاو می‌باشد. عدم اصلاح سم باعث رشد بیش از حد آن شده و در نهایت حیوان در هنگام ایستادن، برای حفظ تعادل، وزن خود را روی پاشنه و بالشتک انگشتی^۱ وارد

اندام‌های حرکتی همواره در معرض صدمات و بیماری‌های مختلف قرار دارند که سیمای بالینی آن در نهایت به صورت لنگش تظاهر می‌کند. بر اثر لنگش سلامت حیوان به مخاطره افتاده و حیوان بیمار به علت احساس درد، حرکت غیرطبیعی دارد به طوریکه گاهی به سختی راه می‌رود و در برخی موارد از حرکت باز می‌ایستد (۳، ۴، ۱۳، ۱۴، ۱۹ و ۲۱).

در گاوداری‌های صنعتی و سنتی، لنگش بعد از ورم پستان و ناباروری، سومین علت به وجود آورنده خسارات

*^۱ استاد گروه علوم درمانگاهی، دانشکده دامپزشکی، دانشگاه شیراز، شیراز، ایران

*^۲ استاد گروه علوم پایه، دانشکده دامپزشکی، دانشگاه شیراز، شیراز، ایران

*^۳ دانش‌آموخته دانشکده دامپزشکی دانشگاه شیراز

می‌آورد. فشار ممتد وارده به بالشتک انگشتی، باعث فشار بر استخوان کنجدی پایینی می‌شود و تغییراتی را از نظر شکل، اندازه و موقعیت در استخوان ایجاد می‌نماید. در اسب استخوان کنجدی پایینی به خاطر شکل خاصی که دارد ناویکولار^۱ نامیده می‌شود و دارای اهمیت فراوانی است (۱۲). عوارض این استخوان در اسب منجر به سندرم ناویکولار می‌گردد. میزان مطالعات در اسب قابل توجه است (۹، ۱۰ و ۱۱). در گاو حدود ۸۰ درصد بیماری‌های اندام‌های حرکتی در ناحیه انگشتان رخ می‌دهد و قطعاً استخوان کنجدی پایینی که در ناحیه انگشتان قرار دارد دارای اهمیت زیادی است. مطالعات بسیار کمی در مورد استخوان کنجدی پایینی گاو صورت گرفته است (۶)، به طوریکه اطلاعاتی در خصوص مورفومتری و رادیوگرافی وجود ندارد. در مطالعه حاضر، استخوان کنجدی پایینی در گاوهای دارای سم غیرطبیعی مورد بررسی رادیوگرافی و مورفومتری قرار گرفته است.

مواد و روش کار

این تحقیق بر روی استخوان کنجدی پایینی ۲۰ عدد از اندام‌های حرکتی قدامی و خلفی غیرسالم گاو (۶ عدد اندام حرکتی قدامی و ۱۴ عدد اندام حرکتی خلفی) و ۵ عدد اندام حرکتی قدامی و ۵ عدد اندام حرکتی خلفی سالم گاو به عنوان نمونه شاهد انجام شد. نمونه‌های مورد مطالعه از کشتارگاه جمع‌آوری گردید. تمام گاوهای مورد نمونه‌گیری هشتاین ماده بوده و بالای ۴ سال سن داشتند. در کشتارگاه، گاوهایی که دارای سم‌های بلند یا غیرطبیعی بودند، شناسایی و اندام حرکتی مورد نظر با علامتگذاری مشخص می‌گردید. برای این منظور نمونه‌هایی انتخاب گردید که به صورت واضح دارای رشد بیش از حد سم بودند به طوریکه پاشنه بر روی زمین قرار می‌گرفت. همچنین سعی شد گاوهای مورد نظر از لحاظ

وزنی و جنه بسیار به هم نزدیک باشند. اطلاعات مربوط به دام از قبیل: سن و جنس و نژاد جمع‌آوری گردید. پس از کشتار، نمونه‌ها جمع‌آوری شده و سپس به بخش انتقال یافت و مطالعه روی نمونه‌ها در دو مرحله انجام گرفت. ابتدا از هر نمونه، اعم از اندام حرکتی قدامی یا خلفی از ناحیه انگشتان دو رادیوگراف با دو حالت گماری عمود برهم به صورت قدامی - خلفی (cranio-caudal) و جانبی - میانی (latero-medial) تهیه شد. برای انجسام رادیوگرافی از کیلو ولتاژ بین ۶۵ الی ۷۵ و میلی‌آمپر ۲۰ الی ۲۵ استفاده گردید.

در آزمایشگاه کالبدشناسی ابتدا سم‌های انگشتان را جدا نموده و پس از پوست کنی، چربی‌های اضافی اطراف تاندون‌ها و رباطات، برداشته می‌شد. با تشریح هر انگشت، موقعیت آناتومی استخوان کنجدی پایینی مورد مطالعه قرار گرفت (تصویر ۱). پس از تعیین موقعیت آناتومی استخوان کنجدی پایینی، با قطع تاندون و رباطات اطراف آن، استخوان کنجدی را از محل خود خارج نموده و با تمیز نمودن چربی و بافت پیوندی اطراف، آنها را در داخل ظروف کوچک پلاستیکی حاوی فرمالین قرار داده و کدگذاری شدند. سپس مورفومتری استخوان که شامل اندازه‌گیری طول، عرض و ضخامت استخوان بود، توسط کولیس دیجیتال که قابلیت اندازه‌گیری با دقت صدم میلی‌متر را دارا بود، انجام گرفت. به دلیل ناصاف بودن لبه‌های استخوان، از دو انتهای جانبی و قسمت مرکز، اندازه‌گیری به عمل آمده و میانگین گرفته شد (تصویر ۲). بعد از انجام عملیات مورفومتری، به منظور مطالعه استخوان کنجدی پایینی به تنهایی و جلوگیری از ایجاد سایه و روی هم افتادن تصاویر، مجدداً از استخوان‌های مزبور، رادیوگراف تهیه گردید. در پایان رادیوگراف‌های تهیه شده در دو مرحله مورد تفسیر قرار گرفتند.

آماری قرار گرفت و ابعاد استخوان کنجدی پایینی در انگشتان ۳ (میانی) و ۴ (جانبی) اندام‌های حرکتی قدامی و خلفی غیرسالم با اندام‌های سالم مورد مقایسه قرار گرفت.

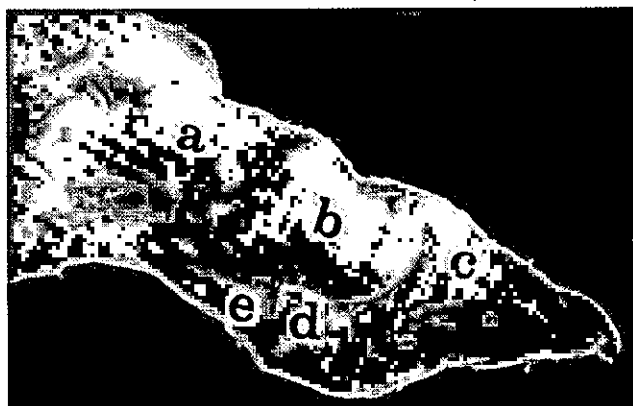
نتایج

در بررسی ظاهری، در اکثر نمونه‌ها، سم انگشت شماره ۴ اندام خلفی بلندتر از سم انگشت شماره ۳ بود. در موقعیت آناتومی استخوان‌های کنجدی اندام‌های غیرسالم با سالم تفاوت‌های جزئی ملاحظه گردید.

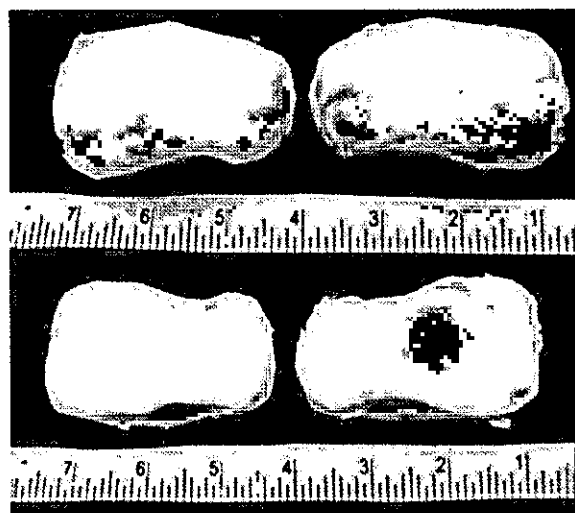
در مطالعه رادیوگرافیک، ۴ فاکتور شامل: تغییر در دانسیته استخوانی، تغییر در موقعیت آناتومی، واکنش استخوانی و تغییر در شکل استخوان مورد بررسی قرار گرفت. ۹ مورد تغییر در دانسیته استخوان کنجدی پایینی انگشت ۴ در اندام خلفی وجود داشت، اما در اندام قدامی موردی وجود نداشت. همچنین تغییر در دانسیته استخوان، ۶ مورد در استخوان کنجدی انگشت ۳ در اندام خلفی و ۲ مورد در اندام قدامی مشاهده شد.

از نظر واکنش استخوانی، نتایج بدین شرح می‌باشد: ۲ مورد در استخوان کنجدی انگشت ۳ اندام خلفی مشاهده شد اما در اندام قدامی، موردی مشاهده نگردید. در خصوص انگشت ۴، ۵ مورد در اندام خلفی وجود داشت اما در اندام قدامی، موردی مشاهده نشد. واکنش‌های استخوانی در سومین و دومین بند انگشت نیز ملاحظه گردید که واکنش‌های استخوانی استیومیلیت یکی از موارد مذکور بود (تصاویر ۳ و ۴). آهکی شدن بافت نرم نیز در بعضی موارد ملاحظه گردید.

از نظر تغییر در شکل استخوان، ۶ مورد در استخوان کنجدی انگشت ۳ اندام خلفی وجود داشت ولی در اندام حرکتی قدامی، موردی دیده نشد. همچنین ۳ مورد در استخوان کنجدی انگشت ۴ اندام خلفی و ۲ مورد در اندام قدامی وجود داشت. تغییراتی از نظر شکل در بند سوم انگشت از جمله گوه‌ای شدن در بعضی نمونه‌ها مشاهده گردید (تصاویر ۳ و ۴).



تصویر ۱: نشان دهنده موقعیت آناتومیکی استخوان کنجدی پایینی در انگشت گاو (نمای جانبی).
(a) بند انگشت بالائی (b) بند انگشت میانی (c) بند انگشت پائینی (d) استخوان کنجدی پائینی (e) تاندون خم کننده عمقی.

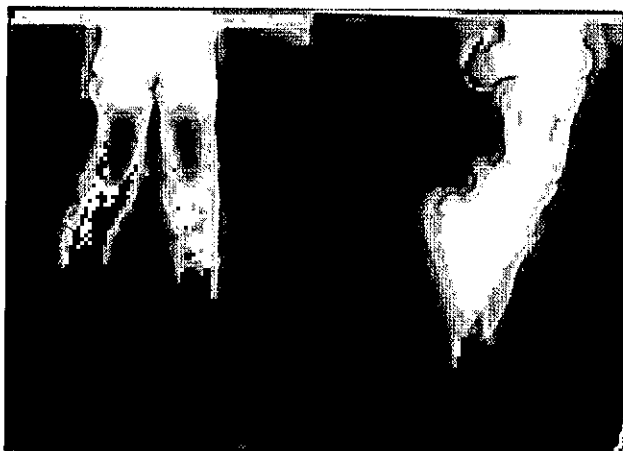

تصویر ۲: استخوان کنجدی پائینی در اندام حرکتی گاو.
ردیف بالا: نشان دهنده سطح خلفی استخوان کنجدی پائینی
ردیف پائین: نشان دهنده سطح مفصلی استخوان کنجدی پائینی.

نتایج حاصله از مطالعه مورفومتری با استفاده از برنامه آماری SPSS^۱ و تی تست مستقل^۲، مورد تجزیه و تحلیل

1- Statistical Package for Social Sciences
2- Independent T test

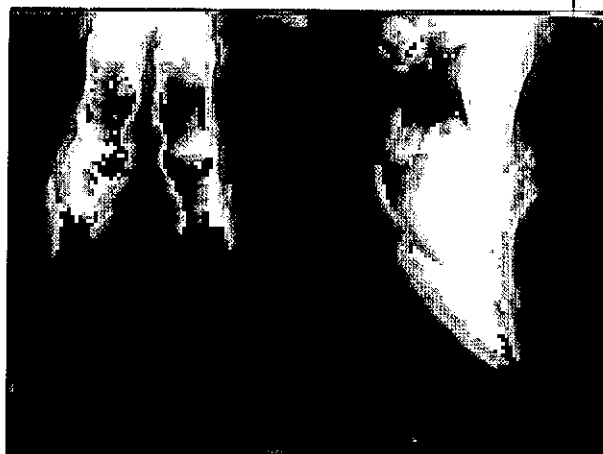در اندام حرکتی قدامی موردی وجود نداشت. البته این تغییرات در استخوان کنجدی پایینی در حد جزئی بود. همچنین تغییراتی در دانسیته و موقعیت آناتومی سومین بند انگشت ملاحظه گردید (تصویر ۵).



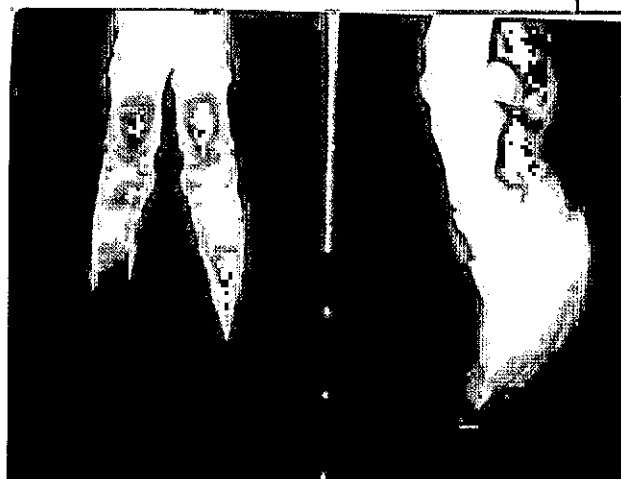تصویر ۵: تغییر در موقعیت آناتومیکی استخوان کنجدی به همراه تغییر موقعیت بندهای دوم و سوم انگشت در نمای قدامی - خلفی دیده می‌شود. کاهش دانسیته نیز در بندهای دوم و سوم و استخوان کنجدی به صورت جزئی مشاهده می‌شود.

مطالعه مورفومتری انجام گرفته در این تحقیق شامل اندازه طول، عرض و ضخامت استخوان کنجدی پایینی در انگشتان ۳ و ۴ اندام‌های حرکتی قدامی و خلفی غیرسالم و مقایسه با اندام‌های سالم بود. در استخوان کنجدی پایینی انگشتان ۳ و ۴ در اندام خلفی بین سالم و غیرسالم، در اندازه طول، تفاوت معنی‌داری ($P < 0.05$) وجود دارد، در حالی که در اندازه عرض و ضخامت، تفاوت معنی‌داری مشاهده نگردید (جدول ۱).

در طول، عرض و ضخامت استخوان کنجدی پایینی انگشتان ۳ و ۴ در اندام قدامی بین سالم و غیرسالم، اختلاف معنی‌داری دیده نشد (جدول ۱).



تصویر ۳: تغییر در فرم استخوان کنجدی پایینی و بند سوم همراه با واکنش استخوانی (استئومیلیت) در هر دو نمای قدامی - خلفی و جانبی مشاهده می‌شود.



تصویر ۴: تغییر در موقعیت استخوان کنجدی پایینی (در مقایسه با انگشت دیگر) همراه با تغییر فرم استخوان بند سوم به صورت «گوه‌ای شدن» (Wedge shape) مشاهده می‌شود.

از نظر تغییر در موقعیت آناتومی، ۴ مورد تغییر در موقعیت استخوان کنجدی انگشت ۳ در اندام خلفی و ۴ مورد در اندام قدامی مشاهده شد. در خصوص انگشت ۴، ۷ مورد تغییر در اندام حرکتی خلفی وجود داشت ولی

جدول ۱: میانگین و خطای معیار ابعاد اندازه‌گیری شده استخوان کنجدی پائینی اندام‌های قدامی و خلفی انگشتان سالم و غیرسالم

نوع انگشت و اندام	فاکتور اندازه‌گیری		طول (میلی‌متر)	عرض (میلی‌متر)	ضخامت (میلی‌متر)
	گروه				
انگشت شماره ۳ اندام خلفی	سالم		۱۵/۴۸±۰/۳۵*	۲۶/۷۵±۰/۴۲	۱۰/۹۵±۰/۴۲
	غیرسالم		۱۸/۱۹±۰/۶۹*	۲۹/۱۰±۰/۹۲	۱۱/۷۷±۰/۵۴
انگشت شماره ۴ اندام خلفی	سالم		۱۵/۶۲±۰/۳۲*	۲۶/۲۰±۰/۴۱	۱۰/۹۳±۰/۴۱
	غیرسالم		۱۷/۷۱±۰/۶۹*	۲۷/۹۱±۰/۸۵	۱۱/۵۹±۰/۵۵
انگشت شماره ۳ اندام خلفی	سالم		۱۴/۳۶±۰/۳۲	۲۳/۵۷±۰/۴۶	۸/۸۵±۰/۱۹
	غیرسالم		۱۵/۵۰±۰/۵۶	۲۵/۸۸±۱/۱۱	۱۰/۲۹±۰/۶۷
انگشت شماره ۴ اندام قدامی	سالم		۱۴/۵۰±۰/۳۸	۲۳/۴۵±۰/۴۰	۹/۰۷±۰/۱۵
	غیرسالم		۱۵/۲۴±۰/۶۱	۲۵/۹۱±۱/۲۵	۱۰/۴۰±۰/۵۹

علامت ستاره نشان دهنده تفاوت معنی‌دار در حد $P < 0.05$ می‌باشد.

بحث

خیم کننده انگشتی عمقی یا رباطات کنجدی باعث افزایش معنی‌دار طول استخوان کنجدی پائینی اندام حرکتی خلفی گردیده باشد. با توجه به نبودن اطلاعات در خصوص مورفومتری استخوان کنجدی پائینی در گاو اشاره‌ای به مطالعات انجام شده در مورد اسب می‌شود.

Gabriel و همکاران (۱۹۹۸) در مطالعه مورفومتری خود بر روی استخوان کنجدی پائینی اسب، در بین اسبچه‌ها، کوچکترین استخوان کنجدی پائینی را مربوط به اسبچه سبک وزن دانسته که این اندازه با افزایش جثه، افزایش می‌یابد و در بین اسب‌ها، کوچکترین استخوان کنجدی پائینی مربوط به اسب‌های دو رگه مسابقه می‌باشد. کنجدی پائینی با اندازه متوسط، مربوط به نژاد تروبرد و بزرگترین استخوان کنجدی پائینی مربوط به نژادهای دورگه سنگین وزن می‌باشد. از نظر هیستومورفومتری مشخص گردید که در اسب‌های مسابقه مقادیر استخوان قشری^۱ افزایش یافته است تا صرف تولید استخوان اسفنجی^۲ گردد و این امر باعث می‌گردد که تخریب استخوان کاهش یافته و افزایش تولید استخوان در

یکی از مشکلات اندام‌های حرکتی که در گاو‌داری‌ها هنوز به وفور دیده می‌شود، عدم اصلاح سم و در نتیجه رشد بیش از حد و نامناسب سم می‌باشد. حیوانی که دارای سم‌هایی با طول بیش از حد میزان طبیعی باشد، برای ایستادن و حرکت کردن، بیشترین فشار وزن خود را بر روی پاشنه و بالشتک انگشتی وارد می‌آورد. در بالای ناحیه بالشتک انگشتی، استخوان کنجدی پائینی و تاندون عضله خم کننده انگشتی عمقی قرار دارد که فشار وارده بر بالشتک انگشتی به این دو قسمت نیز منتقل می‌شود و بالطبع این دو ناحیه را تحت تأثیر قرار می‌دهد. بنابراین در این مطالعه سعی شد که تغییراتی که بر اثر رشد بیش از حد سم و وارد شدن فشار بر استخوان کنجدی پائینی صورت می‌گیرد، مورد بررسی قرار گیرد.

طبق مطالعه حاضر، در اندازه طول، عرض و ضخامت، تنها در اندازه طول اختلاف معنی‌داری بین استخوان کنجدی پائینی در اندام حرکتی خلفی غیرسالم و سالم وجود داشت. آهکی شدن در تاندون‌های خم کننده عمقی انگشتان در بند سوم، باعث افزایش طول استخوان می‌گردد. آهکی شدن بافت نرم بیشتر در حیوانات مسن دیده می‌شود (۲ و ۱۷). ممکن است آهکی شدن تاندون

1- Cortical bone
2- Cancellus bone

تحریک بافت‌ها ممکن است سبب رشد بیش از حد یا هیپرتروفی و همچنین سبب افزایش تقسیمات سلولی یا هیپرپلازی شود. هیپرتروفی غشای میانی پوست و هیپرپلازی لایه زاینده، سبب رشد بیش از حد انگشت شماره ۴ اندام‌های خلفی می‌شود و این رشد را می‌توان به صورت بزرگ شدن سم، رشد زیاد دیواره سم و شاخی شدن قسمت پیاز پاشنه یا برآمدگی پشت پاشنه ملاحظه نمود. انگشتی که بلندتر است، سهم بیشتری از وزن بدن را باید تحمل کند، که این حالت بر روی سطوح سخت کاملاً بارز و نامطلوب می‌باشد. در اندام قدامی به دلیل پایین بودن ارتفاع آخور و محل خوراک در دامداری‌ها، حیوان برای خوردن غذا مجبور می‌شود که اندام‌های حرکتی جلویی را از هم باز نماید و در این صورت وزن بیشتر به سم داخلی تحمیل شده و بیشتر در معرض اختلالات قرار می‌گیرد (۱ و ۱۴). اگر چه در مشاهده ظاهری سم انگشت شماره ۴ بلندتر از سم انگشت ۳ بود اما در مورفومتری در اندازه استخوان کنجدی پایینی تفاوتی ملاحظه نگردید.

اصولاً رشد بیش از حد سم باعث می‌شود که پنجه سم به طرف بالا خم شده و وزن بدن به طور نامساوی به کف سم و پاشنه‌ها تقسیم شود. در این حالت مفاصل قلمی - بند انگشتی و بند اول و دوم پایین‌تر آمده و فشار قابل ملاحظه‌ای بر اوتار و رباطات ناحیه وارد می‌شود (۱۴).

یکی از روش‌های ارزیابی ضایعات استخوان‌ها و مفاصل بخصوص ناحیه انگشتان رادیوگرافی می‌باشد (۲)، ۵، ۷، ۱۵، ۱۶، ۱۷، ۱۸ و ۲۰ که در این مطالعه مورد استفاده قرار گرفت. در رادیوگراف‌های تهیه شده، ضایعات مهمی تفسیر گردید که عمدتاً شامل: تغییر در دانسیته استخوان، آهکی شدن بافت نرم، تغییر در شکل استخوان، تغییر در موقعیت آناتومیک استخوان، واکنش ضریح استخوانی و استئومیلیت می‌باشد که در مورد هر یک به طور مختصر صحبت خواهد شد. استئومیلیت و واکنش ضریح استخوانی، مرحله‌ای از التهاب استخوان می‌باشد که بافت مغز استخوان و ضریح استخوان را در بر

محل اتصال کورتیکوئندوستیال^۱ افزایش یابد. در مطالعه مزبور مشخص گردید که در اسب‌های مسابقه بافت سفنجی استخوان کاهش یافته اما تعداد ترابیکولاهای^۲ افزایش یافته است. افزایش تولید استخوان و کاهش تخریب استخوان نیز دلیلی بر به وجود آمدن این اختلافات است (۱۰). Gabriel و همکاران (۱۹۹۹) در طی مطالعه مورفومتری و ارتباط آن با سن، که بر روی استخوان کنجدی پایینی اسب انجام دادند، بیان کردند با افزایش سن، اندازه استخوان افزایش می‌یابد (۹). Gabriel و همکاران (۱۹۹۷) در طی مطالعه مورفومتری استخوان کنجدی پایینی اسب و مقایسه آن در اندام قدامی و خلفی بیان کردند که اندازه استخوان کنجدی پایینی بجز ضخامت، در اندام قدامی نسبت به اندام خلفی بیشتر است که دلیل آن به خاطر وزن و فشار بیشتر به اندام قدامی نسبت به اندام خلفی می‌باشد (۱۱). در گاو به خاطر وجود امعاء و احشاء و قرار گرفتن پستان‌ها در ناحیه خلفی، معمولاً ضایعات اندام‌های خلفی بیشتر است.

میزان بلند شدن سم در اندام خلفی گاو در انگشت شماره ۴ به مراتب بیشتر از انگشت شماره ۳ است. Baggot و Rassel (۱۹۸۸) گزارش کردند که میزان ابتلا انگشت شماره ۴ در اندام خلفی ۲/۵ برابر بیشتر از انگشت شماره ۳ می‌باشد (۱). یکی از دلایلی که سبب تحمل زیاد وزن بدن توسط انگشت شماره ۴ می‌شود شکل انگشت شماره ۴ اندام‌های حرکتی خلفی است. بخدم استحکام و سختی انگشت شماره ۳ اندام حرکتی خلفی بخصوص در ناحیه پاشنه باعث می‌شود که پاشنه سم به میزان زیادی تحت فشار قرار گیرد و در نتیجه مقداری از این فشار به انگشت شماره ۴ انتقال یابد (۱). بدین معنی که فشاری بیش از حد تحمل انگشت شماره ۴ بر آن وارد می‌شود. دلیل دیگری که سبب حمل بیشتر وزن بدن توسط انگشت شماره ۴ می‌شود، این است که

1 - Corticoendosteal junction
2 - Trabeculae

می‌دهد که استخوان کنجدی پایینی تا حد زیادی تحت تأثیر قرار گرفته است. با توجه به ارتباط این استخوان با ساختارهای مختلف دیگر مانند استخوان، تاندون و رباط، هرگونه تغییر در ساختارهای مزبور، مستقیماً بر روی این استخوان کنجدی تأثیرگذار می‌باشد. این عوامل می‌توانند شکل، دانسیته و عملکرد استخوان مزبور را تغییر دهند. در حالت طبیعی نیروی وارده بر محور طولی اندام، تقریباً به حالت عمودی می‌باشد، به طوری که بیشترین فشار نیروها به وسط استخوان بند سوم وارد می‌شود. اما در حالتی که رشد بیش از حد سم رخ می‌دهد، جهت نیرو از وسط استخوان به سمت پاشنه تغییر می‌کند، جایی که استخوان کنجدی پایینی قرار دارد. فشار وارده به طور قطع می‌تواند تغییرات زیادی را در این استخوان ایجاد نماید. به نظر می‌رسد استخوان مزبور در موقعیت آناتومیک خاصی که قرار دارد دارای اهمیت زیادی باشد و لازم به نظر می‌رسد در این زمینه مطالعات گسترده‌تری صورت گیرد.

تشکر و قدردانی

از معاونت پژوهشی دانشگاه شیراز به خاطر فراهم آوردن امکانات انجام تحقیق و از دانشکده دامپزشکی به خاطر همکاری‌های لازم تشکر و قدردانی می‌گردد.

می‌گیرد. از عوامل مستعدکننده به این عوارض می‌توان به ضربه، زخم‌های عمیق، آسسه‌های اطراف استخوان و کانون‌های عفونی سایر نواحی بدن اشاره نمود. در گاو ممکن است استخوان بصورت منفرد هم مبتلا شود. با اینکه استخوان‌های طویل بیشتر مبتلا می‌شوند، ولی استخوان‌های قلم و بند انگشتان نیز دچار این عارضه می‌گردند. گاهی اوقات استئومیلیت، همراه با عامل عفونی می‌تواند باعث واکنش‌های استخوانی و یا لیز^۱ استخوان گردد، که این مسئله باعث تغییر شکل آناتومیک استخوان می‌گردد. این تغییر شکل بیشتر در بندهای انگشتان، بخصوص بند سوم قابل رویت می‌باشد (۲، ۱۴، ۱۶ و ۱۷). در مطالعه حاضر این مورد نیز مشاهده گردید. متعاقب تغییر در بند سوم تغییر موقعیت استخوان کنجدی پایینی نیز رخ می‌دهد (۱۷).

میمندی پاریزی و شاکری (۲۰۰۲) در مطالعه ضایعات رادیوگرافی که بر روی انگشتان غیر سالم جمع‌آوری شده از کشتارگاه انجام دادند، تغییرات زیادی را در مورد استخوان‌ها و مفاصل ناحیه انگشتان گزارش نموده‌اند که میزان ضایعات استخوان کنجدی پایینی ۴/۱۲ درصد گزارش شده است (۱۷).

نتایج رادیوگرافی و مورفومتری این مطالعه، نشان

منابع

- 1- Baggot, D.G. and Russel, A.M. (1988). Lameness in dairy cattle. *British Veterinary Journal*, 144: 114-132.
- 2- Bargai U. and Morgan, W. (1991). *Bovine radiology*. 2nd ed. Iowa State University Press, Iowa, pp: 25-47.
- 3- Bargai, U.; Shamir I.; Lublin, A. and Bogin, E. (1995). Winter outbreaks of laminitis in dairy calves: aetiology and laboratory, radiological and pathological findings. *Veterinary Record*, 131: 471-472.
- 4- Bee, D.J. (1986). Proceeding of the 5th international symposium of disorders of the ruminant digit. Aug 24-25, Dublin; Ireland, p. 74, Cited by Leonard, F.C.; O'Connell, J., O'Farrell, K. (1994). Effect of different housing conditions on behaviour and foot lameness in Friesian heifers. *Veterinary Record*, 134: 490-494.
- 5- Bezek, D. M.; Williams, J.; Myer, C.W. and Hull B.L. (1995). What is your diagnosis? Radiographic diagnosis: the talocalcaneal joint is luxated, and multiply small chips are evident cranial to the calcaneus. *Journal American Veterinary Medical Association*, 207: 303-304.

- 6- Blikslager, A. T.; Baines, S. J.; Bowman, K. F. (1992). Excision of the distal sesamoid bone for treatment of infection of the digit in a heifer. *Journal American Veterinary Medical Association*, 201:1905-1906.
- 7- Carlson, W.D. (1967). *Veterinary radiography* 2nd ed.: Lea and Fediger Press, Philadelphia, pp: 54-56, 585-591.
- 8-ClarksonL, M. J.; Downham, D. Y.; FaullA, W. B; Hughes, J. W.; Manson, F. J.; Merritt, J. B. and et al. (1996). Incidence and prevalence of lameness in dairy cattle. *Veterinary Record*, 138: 563-567.
- 9- Gabriel, A.; Detilleux J.; Jolly S.; Reginster, J.Y.; Collin, B. and Dessy-Doize, C. (1999). Morphometric study of the equine navicular bone: age related changes and influence of exercise. *Veterinary Research Communication*, 23: 15-40.
- 10- Gabriel, A.; Jolly, S.; Detilleux, J.; Dessy-Doize, C.; Collin, B. and Reginster, J.(1998). Morphometric study of the equine navicular bone: variations with breeds and types of horse and influence of exercise. *Journal Anatomy*, 193: 535-549.
- 11- Gabriel, A.; Yousfi, S.; Detilleux, J.; Dessy-Doize, C. and Bernard, C. (1997). Morphometric study of the equine navicular bone: Comparisons between fore and rear limbs. *Zentralb Veterinar Med A*, 44: 579-594.
- 12- Getty, R. (1975). *Sisson and Grossman's the anatomy of the domestic animals*. 5th ed.: WB Saunders Co, Philadelphia. pp: 753-755, 789, 844, 859, 1208-1209.
- 13- Greenough, P.R., MacCallum, F.J., Weaver, A. D. (1981). *Lameness in cattle*. 2nd ed., John Wright and Sons, Bristol. pp: 109, 38-39, 174-182, 228-262, 286-294, 328-337.
- 14- Greecough, P.R. and Vermunt, J.J. (1991). Evaluation of subclinical laminitis in a dairy herd and observation on associated nutritional and management factors. *Veterinary Record*, 128: 11-17.
- 15- Meimandi-Parizi A and Raddanipour M. (2000). Radiological observation of bone disorders of lame cattle. Proceeding of 11th international symposium on disorders ruminants digit and 3rd international conference on bovine lameness. September 3-7; Parma, Italy , pp: 233-241.
- 16- Meimandi Parizi, A. and Raddanipour, M. (2005): Radiographic findings of digital bones and joints in lame cattle of Shiraz area. *Iranian Journal Veterinary Research*, 6: 54-58.
- 17- Meimandi Parizi, A. and Shakeri, M.(2002). The abattoir study of radiographic changes in bone and joint of digital region in cattle. Proceeding of 12th international symposium on lameness in ruminants. 2002 January 9-13, Orlando Florida USA, p. 239.
- 18- Murphy, P. A.; Weaver, E. D. and Barrett, J. N. (1975): Epiphysitis in beef cattle fattened on slatted floors. *Veterinary Record*, 97: 445-447.
- 19- Singh, S. S.; Ward, W. R. ; Lautenbach, K. and Murray, R. D. (1993). Behaviour of lame and normal dairy cows in cubicles and in straw yard. *Veterinary Record*, 133: 204-208.
- 20- Trostle, S. S.; Nicolli, R.G.; Forrest, L. J. and Markel, M. D. (1997). Clinical and radiographic findings, treatment, and outcome in cattle with osteochondrosis: 29 cases (1986-1996). *Journal American Veterinary Medical Association*, 211: 1566-1570.
- 21- Vermunt, J. J. (1992) Subclinical laminitis in dairy cattle. *New Zealand Veterinary Journal*, 40: 133-138.
- 22- Whitaker, D. A.; Kelly, J.M. and Smith, E. J. (1983). Incidence of lameness in dairy cows. *Veterinary Record*, 113: 60-62.

Morphometric and radiographic study of distal sesamoid bone of hoof overgrown (abnormal) digits and comparison with normal digits in cattle

Meimandi Parizi, A.^{1*}; Tadjalli, M.^{2*} and Ehsani, R.^{3*}

Abstract

This project was conducted to study morphometry and radiography of distal sesamoid bone of cattle with abnormal digits. 20 abnormal digits (hind and forelimbs) with overgrown hoof and 10 normal digits as a control were collected from slaughterhouse. At first, two radiographs were taken in latero-medial and cranio-caudal views. Then the digits were dissected for determination the anatomical position of the distal sesamoid. For morphometric study, the distal sesamoids of digits were removed, and then their dimensions including length, width and thickness were measured.

In morphometric study, there was a significant difference ($p < 0.05$) in length of distal sesamoid of 3rd (medial) and 4th (lateral) digits of abnormal hind limb in comparison to normal digits, whereas no significant differences were observed in width and thickness. There was no significant difference in length, width and thickness of the distal sesamoid bone of 3rd and 4th digit of abnormal forelimb, in comparison to the normal digits.

In radiographic study of distal sesamoid, the radiographic changes were classified as follow: change in bone density (16 samples), change in anatomical position (12 samples), new bone formation (7 samples) and bone remodelling (9 samples). In addition, wedge-shaped bone of distal phalanx (3 samples) and soft tissue calcification (1 sample) were also observed. Osteomyelitis reactions were observed in 2nd and 3rd phalanges of some abnormal digits.

Key words: Distal sesamoid, Abnormal digit, Hoof overgrown, Cattle, Radiography, Morphometry

^{1*} Professor, Department of Clinical Sciences, Faculty of Veterinary Medicine, Shiraz University, Shiraz, Iran

^{2*} Professor, Department of Basic Sciences, Faculty of Veterinary Medicine, Shiraz University, Shiraz, Iran

^{3*} Graduate from Faculty of Veterinary Medicine, Shiraz University, Shiraz, Iran