

بررسی آلودگی عقده‌های لنفاوی مزانتریک بز به لینگوآتولا سراتا در کشتارگاه ارومیه

موسی توسلی^{۱*}، حسین تاجیک^{۲*}، بهرام دلیر نقده^{۳*} و حسین لطفی^{۴*}

خلاصه

به منظور بررسی آلودگی عقده‌های لنفاوی بز به نوچه انگل لینگوآتولا سراتا، از شهریور ماه سال ۱۳۷۹ لغایت خرداد ماه ۱۳۸۰ نمونه‌های عقده‌های لنفاوی مزانتریک بز از کشتارگاه ارومیه جمع‌آوری شد. در این بررسی جمعاً ۶۰۴ عقده لنفاوی مزانتریک از ۱۰۰ رأس بز (حداقل ۱ و حداکثر ۱۰ عقده) جمع‌آوری شد. نتایج نشان دهنده آن است که ۶۸٪ (۶۸) رأس بز آلودگی را حداقل در یک عقده لنفاوی داشته‌اند. از ۶۰۴ عقده لنفاوی بررسی شده ۲۲۲ نمونه (۳۶/۷۵٪) آلوده به نوچه لینگوآتولا سراتا بودند. حداقل و حداکثر انگل در هر عقده لنفاوی ۱-۳۱۳ عدد و میانگین انگل به عقده لنفاوی ۶/۹۸ عدد بود. تعداد کل انگل جدا شده ۴۲۲۱ عدد بود. در این بررسی عقده‌های لنفاوی شل و وارفته نسبت به عقده‌های لنفاوی با قوام طبیعی آلودگی بیشتری به نوچه انگل داشتند ($P < 0.05$). هم‌چنین آلودگی به انگل و تعداد آن در عقده‌های تیره رنگ و عقده‌های هموراژیک به ترتیب بیشتر از عقده‌های با رنگ طبیعی بود ($P < 0.05$).

کلمات کلیدی: لینگوآتولا سراتا، عقده‌های لنفاوی مزانتریک، بز، ارومیه

مقدمه

توسط بافت‌های میزبان احاطه می‌شود. نوچه‌های عفونی هنگام خورده شدن توسط یک میزبان قطعی، یا به بخش‌های فوقانی دستگاه گوارش متصل می‌شوند یا بسرعت از معده به این بخش‌ها مهاجرت می‌کنند و در نهایت به ناحیه بینی - حلقی می‌رسند (۲۱). لینگوآتولا سراتا، انگلی با گسترش جهانی است (۱۱)، ولی اغلب در خاورمیانه یافت می‌شود. ناحیه آندمیک اصلی لینگوآتولا بدرستی مشخص نیست اما آلودگی در اروپا، خاورمیانه، آسیا و آفریقا کاملاً شناخته شده است. جدا از هر روش دیگر انتقال، اساساً خرید و فروش میزبانان انگل در سرتاسر جهان به انتشار آن منجر شده است (۷). میزبان‌های واسط تخم‌ها را از طریق آب یا گیاهان آلوده دریافت می‌کنند (۱۴). شکل بالغ و نیز نوچه‌های انگل، انسان را آلوده می‌کنند (۳)، ولی آلودگی انسان با فرم بالغ

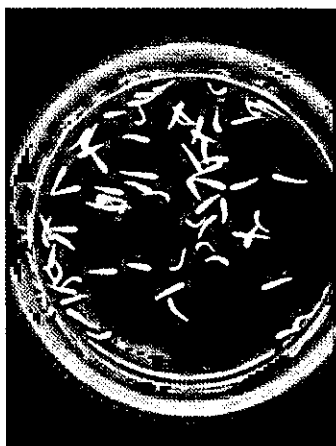
گره‌ها، سگ‌ها، روباه‌ها و سایر گوشتخواران، میزبان‌های طبیعی لینگوآتولا سراتا هستند. تقریباً می‌توان گفت که هر پستانداری، ظاهراً یک میزبان واسط بالقوه است (۲۱). انگل بالغ در مجاری و سینوس‌های بینی زندگی می‌کند. ماده‌ها حداقل دو سال زنده می‌مانند و میلیون‌ها تخم تولید می‌کنند. تخم‌ها با ترشحات بینی دفع می‌شوند یا در صورت بلعیده شدن با مدفوع خارج می‌گردند. اگر توسط یک میزبان واسط بلعیده شوند، لارو چهار پایی در روده کوچک آزاد می‌شود، دیواره روده را سوراخ می‌کند (۲۱) و از طریق خون و لنف مهاجرت کرده (۲۰) در بافت‌ها بویژه در ریه‌ها، کبد، عقده‌های لنفاوی (۲۱) و کلیه‌ها (۲۰) جای می‌گیرد. در بافت‌های مذکور، مراحل نوچه‌ای تکامل می‌یابند و مرحله عفونت‌زا

* دانشیار گروه پاتوبیولوژی دانشکده دامپزشکی دانشگاه ارومیه

* استادیار گروه بهداشت مواد غذایی دانشکده دامپزشکی دانشگاه ارومیه

* دانشیار گروه علوم درمانگاهی دانشکده دامپزشکی دانشگاه ارومیه

*^۴ دامپزشک بخش خصوصی



تصویر ۲: نوچه‌های لینگوآتولا سراتا جدا شده از عقده لنفاوی آلوده بز

از آزمون مربع کای به منظور مقایسه آلودگی انواع عقده‌های لنفاوی (با رنگ و قوام مختلف) استفاده گردید. نتایج حاصل با برنامه آماری (SPSS Windows 9.0) مورد آنالیز قرار گرفت.

نتایج و بحث

نتایج نشان دهنده آن است که ۶۸٪ (۶۸) رأس بز آلودگی را حداقل در یک عقده لنفاوی نشان می‌دادند (تصویر شماره ۱). از ۶۰۴ عقده لنفاوی بررسی شده ۲۲۲ نمونه (۳۶.۷۵٪) آلوده به نوچه لینگوآتولا سراتا بودند. حداقل و حداکثر انگل در هر عقده لنفاوی ۱-۳۱۳ عدد، میانگین انگل به عقده لنفاوی ۶۹۸ و تعداد کل انگل جدا شده ۴۲۲۱ عدد بود. در این بررسی عقده‌های لنفاوی شل و وارفته نسبت به عقده‌های لنفاوی با قوام طبیعی آلودگی بیشتری به نوچه انگل داشتند ($P < 0.05$).

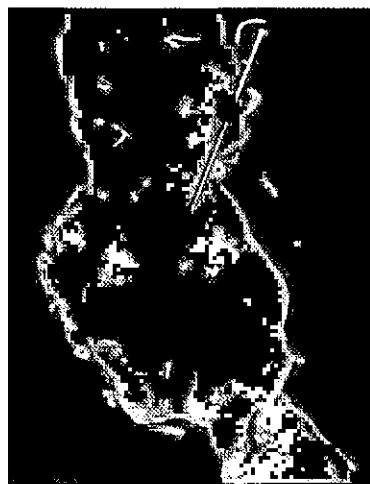
هم چنین آلودگی به انگل و تعداد آن در عقده‌های تیره رنگ (تصویر ۵) و عقده‌های هموراژیک (تصویر ۴) به ترتیب بیشتر از عقده‌های با رنگ طبیعی (تصویر ۳) بود ($P < 0.05$).

گزارشات متعددی از آلودگی به لینگوآتولا سراتا در سگ و میزبان‌های واسط در کشورهای مختلف و ایران (۲) وجود دارد. آلودگی به لینگوآتولا سراتا از سگ از مناطق مختلف دنیا مانند ترکیه (۱۰)، بنگلادش (۱۷) و ایران (۲۴ و ۱۵) گزارش شده است.

نادر است (۹). انسان در صورت خوردن کبد خام یا نیم‌پز یا سایر اندام‌های احشایی آلوده که واجد نوچه انگل باشند نقش میزبان قطعی می‌یابد (۳).

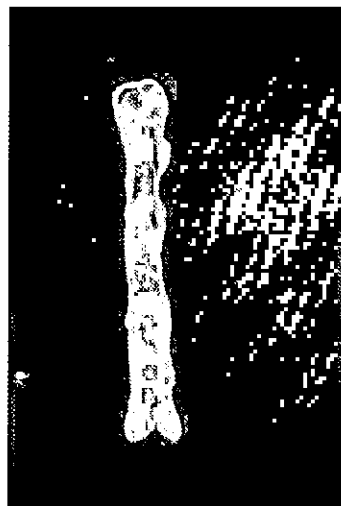مواد و روش کار

به منظور بررسی آلودگی عقده‌های لنفاوی بز به نوچه انگل لینگوآتولا سراتا، از شهریور ماه سال ۱۳۷۹ لغایت خرداد ماه ۱۳۸۰ نمونه‌های عقده‌های لنفاوی مزانتریک بز از کشتارگاه ارومیه به شکل کاملاً تصادفی جمع‌آوری شد. در این بررسی جمعاً ۶۰۴ عقده لنفاوی مزانتریک از ۱۰۰ رأس بز (حداقل ۱ و حداکثر ۱۰ عقده) جمع‌آوری شد. نمونه‌ها پس از انتقال به آزمایشگاه چربی‌زدایی شده و در عقده‌های لنفاوی با اسکالپل یک برش طولی داده می‌شد. سپس عقده‌های لنفاوی از سطح مقطع برش، روی پتری دیش قرار می‌گرفتند و با دسته آنس، اقدام به له کردن آنها می‌شد. به منظور حصول نتیجه بهتر، چند شیار مورب نیز در سطح عقده‌های لنفی ایجاد می‌شد. در صورت وجود انگل، آنها را می‌توان در سطح داخلی عقده‌های لنفاوی و ترشحات باقیمانده در پتری‌دیش مشاهده نمود و چنانچه انگلی مشاهده می‌شد با آنس جمع‌آوری می‌شد. تعداد نوچه در هر عقده لنفاوی، رنگ و قوام عقده‌های لنفاوی یادداشت می‌گردید (تصاویر ۱ و ۲).




تصویر ۱: نوچه لینگوآتولا سراتا در عقده لنفاوی احشایی بز

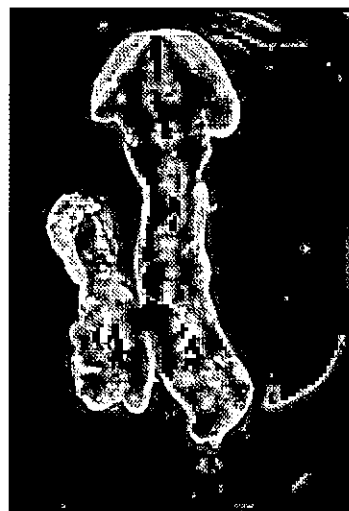
Yagi و همکاران (۱۹۹۶) آلودگی را در عقده‌های لنفاوی ۲۶ رأس از ۳۰۰ رأس بز در سودان گزارش نمودند. در این بررسی حداقل و حداکثر انگل جدا شده ۱-۱۱۳ عدد بود (۲۵). عریان از ۴۰ نفر شتر بازرسی شده در شیراز آلودگی را در ۵ نفر گزارش نمود (۱۶). سیاری (۱۹۹۶) در بررسی آلودگی بز به انگل *لینگوآتولا سراتا* در ایران، آلودگی را در ریه ۰/۲۳٪ گزارش نمود (۱۹) محمدیان این انگل را مسئول ۱۵٪ موارد پنومونی انگلی در بز می‌داند (۸). در یک بررسی بر روی گوسفند و بز در کشتارگاه بابل، میزان آلودگی در نشخوارکنندگان کوچک ۳۳/۹٪ تعیین شد (۱). جمالی آلودگی عقده‌های لنفاوی نشخوارکنندگان آذربایجان شرقی را ۸۶/۸ درصد اعلام نمود (۵). آلودگی در خرگوش‌های وحشی ایران نیز گزارش شده است (۶). تماس نزدیک بین سگ‌ها و میزبانان واسط نقش مهمی در انتقال *لینگوآتولا سراتا* در این منطقه بازی می‌کند. در مطالعه حاضر ۶۸ درصد بزها آلودگی به نوچه *لینگوآتولا سراتا* را در عقده‌های لنفاوی خود نشان می‌دادند. آلودگی عقده‌های لنفاوی بز از اردن و ترکیه به ترتیب ۲۶/۹٪ و ۲۷ درصد گزارش شده است (۱۰ و ۲۳). همچنین آلودگی ۳۱٪ در بز از بنگلادش گزارش شده است (۱۷). در بررسی آسیب‌شناسی روده بز در کشتارگاه شیراز، ۱۵/۵٪ دام‌ها آلوده بودند (۱۲). آلودگی نشخوارکنندگان کوچک به نوچه *لینگوآتولا سراتا* بوسیله اسماعیل‌نیا و همکاران (۱) و جمالی و همکاران (۵) از مازندران و تبریز گزارش شده است. در این گزارش‌ها آلودگی عقده‌های لنفاوی نسبت به کبد و ریه بیشتر بوده است. دلیل این امر مسیر سیر تکاملی انگل است که از طریق روده ابتدا انگل به عقده‌های لنفاوی وارد و سپس به سایر اندام‌های احشایی گسترش می‌یابد. به دلیل استفاده غذایی چربی‌های اطراف روده بند که همراه با عقده‌های لنفاوی به شکل کباب توسط برخی ساکنین منطقه ارومیه مصرف می‌گردد، احتمال انتقال انگل از این طریق به انسان وجود دارد. اگرچه گزارش منتشر شده‌ای از آلودگی انسان به انگل در منطقه ارومیه موجود



تصویر ۳: عقده لنفاوی با رنگ و قوام طبیعی



تصویر ۴: عقده لنفاوی با قوام شل و وارفته به رنگ قرمز



تصویر ۵: عقده لنفاوی با قوام شل و به رنگ سیاه

رابطه تاثیر داشته باشد. عقده‌های لنفاوی آلوده در این بررسی قوامی شل داشته و رنگ آنها قرمز و در موارد آلودگی شدید سیاه رنگ بودند (تصویر ۴ و ۵). این یافته می‌تواند راهنمای مناسبی در امر بازرسی گوشت باشد و به بازرسان گوشت در تشخیص این انگل در کشتارگاه کمک نماید تا در صورت مشاهده عقده‌های لنفاوی احشایی با قوام نرم و شل، هموراژیک و یا تیره رنگ نسبت به ضبط چربی‌های مزانتریک اقدام و با دقت بیشتری سایر اندام‌های احشایی بویژه کبد را از نظر آلودگی با نوچه لینگواتولا سراتا بازرسی نمایند.

نیست با این حال از سایر مناطق کشور آلودگی گزارش شده است. مالکی (۲۰۰۱) آلودگی را از یک زن ۲۸ ساله گزارش نمود (۱۳). حسین‌نیا چهار مورد آلودگی به فرم حلقی بینی انگل را در تهران گزارش نمود (۴). نتایج حاصل از بررسی حاضر در مقایسه با سایر بررسی‌ها نشان دهنده آلودگی بیشتر بز نسبت به سایر حیوانات اهلی دارد و آلودگی به تعداد بیشتر نوچه در هر عقده‌های لنفاوی بز در این منطقه نسبت به سایر گزارش‌ها وجود دارد (۱۸) و (۲۲). هرچند دلیل عمده این حساسیت بدرستی شناخته نشده و نیاز به بررسی‌های بیشتری دارد، با این وجود حساسیت گونه‌ای و نحوه تغذیه بز ممکن است در این

منابع

خدمات بهداشتی - درمانی تهران. شماره ۱۷۵، صفحات ۸۱-۱۱۹.

۶- چنگیزی، عماد (۱۳۷۶). بررسی آلودگی انگلی و ضایعات ناشی از آن در لپوس کاپنسیس ایران، پایان‌نامه برای دریافت درجه دکتری تخصصی رشته انگل‌شناسی دامپزشکی، دانشکده دامپزشکی دانشگاه تهران، شماره ۶۰ صفحات ۷۹ - ۷۴.

۷- ذوقی، اسماعیل (۱۳۷۶). بیماری‌های قابل انتقال بین انسان و حیوان، جلد سوم، (ویرایش: جیمز استیل)، انتشارات مؤسسه تحقیقات واکسن و سرم سازی رازی، صفحات: ۴۹۲-۴۸۳.

۸- محمدیان، بابک و سیاری، منصور (۱۳۷۶). لارو مرحله عفونی (نوچه‌ای) لینگواتولا سراتا در بز، سومین کنگره ملی بیماری‌های قابل انتقال بین انسان و دام، مشهد، صفحه: ۲۵۲.

9- Brown, H.W. and Neva, F.A. (1983). Basic Clinical Parasitology, 5th ed., ACC/Appleton Century Crofts, Norwalk Connecticut, pp: 301-302.

10- Dincer, S. (1982). Prevalence of *L. serrata* in stray dogs and animals slaughtered at Elazing abattoir (Turkey). Veteriner Fakultesi Dergisi Ankara Universitesi 29, pp. 324-330.

۱- اسماعیل‌نیا، کسری؛ هادیزاده معلم، شمس‌علی؛ درخشانیفر، امین و معتمدی، غلامرضا (۱۳۷۸). بررسی میزان شیوع لینگواتولا سراتا در نشخوارکنندگان کوچک مازندران در کشتارگاه بابل، مجله پژوهش و سازندگی، شماره ۴۵، زمستان ۱۳۷۸، صفحات ۹۵-۹۴.

۲- انوار، محمد، اسلامی، علی، میرزایانس آراکسیا و راک همایون (۱۳۵۰). فهرست انگل‌های داخلی و خارجی حیوانات اهلی، انتشارات دانشگاه تهران صفحه ۲۲.

۳- توسلی، موسی (۱۳۸۱). انگل‌شناسی تشخیصی دامپزشکی، انتشارات دانشگاه ارومیه، صفحات ۳۷۸ - ۳۶۹.

۴- حسین‌نیا، علی (۱۳۶۸). آلودگی انگلی به لینگواتولا سراتا در گوش، گلو و بینی پس از مصرف جگر خام در ایران. مجله نظام پزشکی، سال دهم شماره ۱ صفحه ۲۲.

۵- جمالی، رسول (۱۳۶۰). بررسی و شناسایی انگل‌های کرمی دستگاه گوارش مشترک بیسن انسان و نشخوارکنندگان اهلی در استان آذربایجان شرقی. پایان‌نامه برای دریافت درجه دکتری تخصصی رشته انگل‌شناسی پزشکی از دانشکده بهداشت دانشگاه علوم پزشکی و

- 11-Kaufmann, J. (1996). Parasitic Infections of Domestic Animals, Birkhauser, Berlin, p:97.
- 12- Khodakaram Tafti, A.M. and Rashidi, K. (2000). The pathology of goat paratuberculosis : gross and histopathological lesions in the intestinal mesenteric lymph nodes. Journal of Veterinary Medicine, 47(B): 487-495.
- 13- Maleky, F. (2001). A case report of *Linguatula serrata* in human throat from Tehran, central Iran. Indian Journal of Medical Sciences, 55(80):439-441.
- 14- Marquardt, W.C.; Demaree, R.S. and Grieve, R.B. (1999). Parasitology and Vector Biology, 2th ed., Harcourt Academic Press, Orlando, PP.:511-515.
- 15-Meshki, B and Asgarian, O. (2003). Prevalence of *Linguatula serrata* Infestation in Stray Dogs of Shahrekord, Iran. Journal of Veterinary Medicine Series B, 50(9)P: 466.
- 16- Oryan, A.; Moghaddar, N. and Hanifepour, M.R. (1993). Arthropods recovered from the viscera organs of camel with special reference to their incidence and pathogenesis in Fars province of Iran. Indian Journal of Animal Sciences, 63(3): 290-293.
- 17- Rahman, H.; Soliman, K.N. and Shaikh, H. (1971). A preliminary study on the occurrence of *Linguatula serrata* in street dogs of Bangladesh. Bangladesh Veterinary Journal, 5, pp: 65-67.
- 18- Razavi, S.M.; Shekarforoush, S.S. and Izadi, M. (2003). Prevalence of *Linguatula serrata* nymphs in goats in Shiraz, Iran. Small Ruminant Resarch. 54 (3): 213-217.
- 19- Saiyari, M.; Mohammadian, B. and Sharma, R.N. (1996). *Linguatula serrata* in lungs of goats in Iran. Tropical Animal Health and Production, 28(40):312-314.
- 20- Sastry, G.A. (2001). Veterinary Pathology, 7th ed, CBS Publishers & Distributors, New Delhi. p: 757.
- 21- Schmidt, G.D. and Roberts, L.S. (2000). Foundation of Parasitology, 6th ed., McGraw- Hill International Editions, Singapore, pp: 485 - 490.
- 22- Shekarforoush, S.S.; Razavi, S.M. and Izadi, M. (2004). Prevalence of *Linguatula serrata* nymphs in sheep in Shiraz, Iran. Small Ruminant. Resarch. 52 (1-2): 99-101.
- 23- Sherkov, S.N. and Rabie, Y.E. (1976). Survey of *Linguatula serrata* in domestic animals in Jordan. Egypt Journal of Veterinary Science. 13, 89-97.
- 24- Tavassoli, M.; Javadi, S. and Hadian, M. (2000). Canine linguatulososis in Urmia, West Azarbaidjan of Iran. WSAVA- FECAVA, Voorjaarsadgen congress, Amsterdam, Netherlands, P,528.
- 25- Yagi, H.; El-Bahari, S.; Mohammed, H.A.; Ahmed, E.R.S.; Mustafa, B.; Mahmoud, M.; Saad, M.B.A.; Sulaiman, S.M. and El-Hassan, A.M. (1996). The Marrara Syndrome : a hypersensitivity reaction of the upper respiratory tract and buccopharyngeal mucosa to nymphs of *Linguatula serrata*. Acta Tropica, 62(3): 127-134.

Study of *Linguatula serrata* infestation in mesenteric lymph nodes of goats in slaughterhouse of Urmia, Iran

Tavassoli, M.^{1*}; Tajic, H.^{2*}; Dalir-Naghadeh, B.^{3*} and Lotfi, H.^{4*}

Abstract

Mesenteric lymph nodes of 100 goats slaughtered in Urmia slaughterhouse were examined for *Linguatula serrata* infestation between September 2000 to July 2001. The number of lymph nodes collected from each goat varied from 1 to 10 and altogether 604 were collected. The results indicated that 68(68%) of the animals had at least one infected lymph node. Out of 604 lymph nodes 222(36.75%) were infected to *Linguatula serrata* nymph. The number of parasites from each lymph node varied from 1 to 313 with an average of 6.98 nymphs per node. The results showed the lower rate of infection in lymph nodes with normal gross appearance compared to other lymph nodes with changed appearance ($p<0.05$). The results also indicated the significant differences between number of parasite in different color and consistency groups of lymph nodes ($p<0.05$).

Key words: *Linguatula serrata*, Mesenteric lymph nodes, Goat, Urmia, Iran

^{1*} Associate Professor, Department of Pathobiology, Faculty of Veterinary Medicine, University of Urmia, Urmia, Iran

^{2*} Assistant Professor, Department of Food Hygiene, Faculty of Veterinary Medicine, University of Urmia, Urmia, Iran

^{3*} Associate Professor, Department of Clinical Science, Faculty of Veterinary Medicine, University of Urmia, Urmia, Iran

^{4*} Private Practitioner