

بررسی بیوپسی های بیضه ۱۷۷ مرد نابارور و مقایسه نتایج آن با سایر آزمایشها در تشخیص ناباروری

دکتر رضا مظفری^۱، دکتر فرشته انسانی^۲، دکتر ابوطالب صارمی^۳

^۱ گروه پاتولوژی، دانشگاه آزاد اسلامی، واحد پزشکی تهران

^۲ گروه پاتولوژی، دانشگاه علوم پزشکی تهران

^۳ مرکز پزشکی صارم

چکیده

سابقه و هدف: ناباروری امروزه از شیوع بالایی برخوردار است. فرد مذکر در نیمی از موارد بطور نسبی یا کامل مسئول مشکل ناباروری است. از طرف دیگر روشهای درمانی ناباروری مردان پر هزینه می باشند. در این مطالعه درصدد یافتن روشهای پاراکلینیکی دیگری جهت جایگزینی بیوپسی بیضه می باشیم تا ضمن داشتن حساسیت لازم بتواند اطلاعات دقیقی در رابطه با وجود یا عدم وجود اسپرم در اختیار متخصص بالینی قرار دهد.

مواد و روشها: تعداد ۱۷۷ پرونده مردان نابارور بررسی شد و نتایج معاینه فیزیکی، سابقه ابتلا به بیماریهای قبلی، نتایج آزمایشهای هورمونی و آسپیراسیونهای بیضه این بیماران با یافته های هیستوپاتولوژیک بیوپسی بیضه آنان مقایسه شد. تمام این افراد پس از انجام آزمایشهای لازم، تحت بیوپسی بیضه قرار گرفتند. از طریق بازبینی لامهای این بیماران، از روش شمارش سلولهای اسپرماتید بعنوان ملاک اصلی تعیین کننده وجود شانس موفقیت در باروری استفاده شد.

یافته ها: ۹۵ نفر از این بیماران (۵۳/۵٪ از کل افراد تحت مطالعه) دلیل فقدان سلولهای اسپرماتید بالغ و اسپرماتوزوا مطابق با بیوپسی تهیه شده فاقد شانس باروری بودند. آسپیراسیون بیضه دارای حساسیت ۸۶٪، ویژگی ۸۵٪ و ارزش پیشگویی مثبت در حد ۹۳٪ جهت یافتن اسپرم در مقایسه با بیوپسی می باشد.

نتیجه گیری و توصیه ها: جهت اثبات توانایی باروری در یک فرد هیچ یک از روشهای معاینه فیزیکی، بررسی های هورمونی، و یا آسپیراسیون بیضه قابلیت جایگزینی بجای روش بررسی هیستوپاتولوژیک بیوپسی بیضه را ندارد.

واژگان کلیدی: بیوپسی بیضه، شمارش اسپرماتید، ناباروری مردان.

مقدمه

نیل به تشخیص صحیح و اجتناب از بکار بردن اقدامات تشخیصی بی نتیجه (که بعضاً بصورت آزمایشهای پر هزینه ای می باشند)، مطالعه هیستولوژیک بیوپسی های بیضه تهیه شده از مردان نابارور حائز اهمیت است. از سوی دیگر، بیوپسی بیضه یک روش تشخیصی تهاجمی محسوب می شود که انجام آن برای بیمار با دشواریهای زیادی همراه است. به این ترتیب هدف اصلی در این تحقیق یافتن راههای تشخیصی مناسب دیگری با دقت تشخیصی در حد بیوپسی بیضه برای مردان

روشن است که شناخت دقیق وضعیت اسپرماتوزن و نمای هیستوپاتولوژیک بیضه مردان نابارور با هدف یافتن حداقل تعدادی سلول اسپرماتید یا اسپرماتوزوا برای استفاده از این سلولها مطابق روش TESE^۱ و ICSI^۲ جهت بارور نمودن سلول تخمک اهمیت زیادی دارد. در این راستا، برای

^۱ Testicular Sperm Extraction

^۲ Intracytoplasmic Sperm Injection

گرفته شد. همچنین مواردی از قبیل محل آناتومیک نمونه برداری (بیضه راست یا چپ) و نیز سابقه مصرف سیگار توسط بیمار نیز مورد توجه قرار گرفت. اسپیراسیون اپی دیدیم، جهت افتراق موارد آرواسپرمی انسدادی از آرواسپرمی غیر انسدادی در مورد تمام این بیماران صورت گرفته و بصورت جوابهای مثبت یا منفی از نظر وجود اسپرماتوزوا ثبت شده است (۲). تمام لامهای مربوط به بیوپسی های بیضه مورد بازبینی مجدد قرار گرفت و وضعیت توبولهای سمینیفرا (اسپرماتوزن) بشرح زیر به هشت حالت تقسیم شد: (۲،۳)

- Infantile type testis (Inf)
- Tubular hyalinization (Hyalin)
- Sertoli cell only (SCO)
- Maturation arrest at spermatogony (ASG)
- Maturation arrest at primary spermatocyte (AS1)
- Maturation arrest at spermatid (AST)
- Hypospermatogenesis (Hypo)
- Spermatogenesis with sloughing and disorganization(SSD)

در این حال سلولهای اسپرماتید در نمای پاتولوژی مورد ششم (AST) دیده می شوند و سلولهای اسپرماتوزوا و نیز سلولهای اسپرماتید در موارد هفت (Hypo) و هشت (SSD) وجود دارند. سایر نمایهای پاتولوژی (موارد اول تا پنجم) فاقد این دو نوع سلول می باشند. تفاوت نمای پاتولوژی Hypo با SSD در این است که در تصویر میکروسکوپی لامهایی که نمای Hypo دارند، اسپرماتوزن کامل است ولی سلولهای اسپرماتوزوا در کمتر از ۵۰٪ توبولهای سمینیفرا دیده می شوند ولی در نمای پاتولوژی SSD، سلولهای اسپرماتوزوا و طبعاً اسپرماتوزن کامل در بیش از ۵۰٪ توبولها دیده می شوند (هرچند نسبت به بیضه طبیعی دارای ریزش سلولها بشکل نامنظم بدون لومن توبول می باشند).

از نظر ضخامت غشای پایه توبولهای سمینیفرا، افراد بدو گروه افراد با ضخامت عادی یا کمی افزایش یافته غشای پایه و نیز افراد با غشای پایه با ضخامت افزایش یافته در حد متوسط تا شدید تقسیم شدند. شمارش سلولهای اسپرماتید (Spermatid count/tubule) بصورت شمارش اسپرماتیدهای دارای هسته تیره رنگ، بیضی شکل با کروماتین متراکم به ازای هر مقطع توبولی انجام گرفت (در ۲۰ توبول در هر لام بیوپسی این شمارش انجام شد و میانگین آن تحت عنوان Spermatid count/tubule ثبت شد) (۳-۱). در ابتدای بررسی، اسپرموگرام (semen analysis) جهت این بیماران انجام گرفت که دامنه طبیعی تعداد اسپرم ۲۰ تا ۵۰ میلیون به ازای هر سی سی مایع منی می باشد. در اینحال افراد آرواسپرمیک

نابارور می باشد. بررسی بیوپسی های بیضه این افراد از طریق بازبینی مجدد لامهای بیوپسی این افراد و شمارش اسپرماتیدها در مورد هر یک از لامهای تهیه شده از نمونه بیوپسی و مقایسه این نتایج با نتایج آزمایشهای هورمونی، اسپیراسیون بیضه، معاینه فیزیکی و سوابق بیماریهای این گروه افراد انجام گرفت. اصولاً در صورت اعلام وجود اسپرماتوزوا و یا حداقل اسپرماتید در بیوپسی های تهیه شده از بیضه افراد نابارور، این افراد از طریق اعمال روشهای TESE و ICSI قابلیت باروری را خواهند داشت. چرا که هم سلولهای اسپرماتوزوا و هم در روشهای جدید سلولهای اسپرماتید بالغ (spermatid B) قابل استفاده جهت تزریق (injection) به سلول تخمک و بارور نمودن این سلول می باشند (۱). همچنین اهداف دیگری از قبیل فراوانی نماهای هیستوپاتولوژیک مختلف در لامهای این بیماران و نیز تغییرات ضخامت غشای پایه توبولهای سمینیفرا این بیوپسی ها بررسی شد.

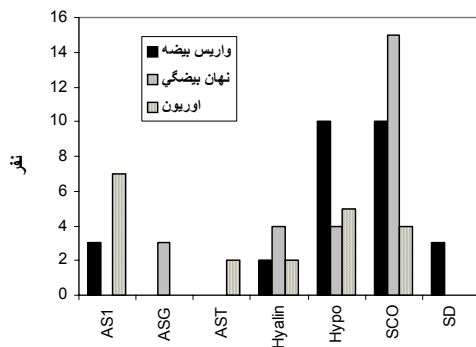
مواد و روشها

مطالعه از نوع case-series و به روش نمونه گیری غیر تصادفی می باشد. در این بررسی، پرونده های ۱۷۷ مرد ۲۰ تا ۵۰ سال نابارور مراجعه کننده به مرکز پزشکی صارم بین سالهای ۷۸-۱۳۷۴ مورد بررسی قرار گرفت. متعاقب آن لامهای مربوط به بیوپسی های بیضه این افراد در آزمایشگاه پاتولوژی دانش، مورد بازبینی قرار گرفت و تمام این لامها به روش آنالیز کمی از نظر Spermatid count/tubule امتیازبندی شدند و با نتایج آزمایشهای هورمونی، یافته های معاینه فیزیکی و سوابق بیماری این افراد مقایسه شد. سپس در مورد تمام این بیماران بعد از انجام اسپیراسیون بیضه، بیوپسی صورت گرفت. از نظر معاینه فیزیکی، افراد با بیضه های کوچکتر از ۲×۴ سانتیمتر بعنوان بیضه های آتروفیک یا کوچک و بیش از این مقدار بعنوان بیضه های با اندازه طبیعی در نظر گرفته شدند. از نظر سابقه ابتلا به بیماریهای قبلی، سوابق بیمار از نظر ابتلا به سه بیماری واریکوسل، کریپتورکیدیسم و اورپون تحت مطالعه قرار گرفت. هورمونهای LH، FSH، پرولاکتین و تستوسترون در افراد تحت مطالعه به روش الایزا اندازه گیری شد. مقادیر طبیعی برای هر یک از این هورمونها LH=0.5-10IU/L، FSH=0.2-8IU/L، پرولاکتین ۰-۱۵μg/L و تستوسترون ۲/۴-۱۲ng/L در نظر

۱۲۸ نفر از افراد تحت مطالعه، در جریان معاینه فیزیکی دارای بیضه‌های آتروفیک بودند (۷۲/۲٪). حال آنکه بقیه آنها دارای بیضه‌هایی با اندازه طبیعی بودند. بیوپسی‌ها از نظر شمارش اسپرماتیدها به دو گروه تقسیم شدند:

گروه A، افراد با شمارش در حد صفر و گروه B، افراد با شمارش اسپرماتید بیش از صفر. ۹۵ نفر از کل افراد تحت مطالعه (۵۴٪) از نظر شمارش اسپرماتید در گروه A و ۸۲ نفر (۴۶٪) از این حیث در گروه B قرار داشتند. در بین افراد با بیضه طبیعی (از نظر اندازه) ۵۱٪ و در افراد با بیضه‌های آتروفیک ۴۴/۶٪ از نظر شمارش اسپرماتید در گروه B قرار داشتند.

بررسی فراوانی نماهای پاتولوژی در افراد با سابقه واریس بیضه، نهان بیضگی و التهاب اوریونی بیضه به شرح نمودار ۲ است.



نمودار ۲- فراوانی هریک از نماهای پاتولوژی (برحسب نفر) در افراد با سابقه واریس بیضه، نهان بیضگی و اوریون (برای توضیح نماهای پاتولوژی به جدول ۱ مراجعه شود)

نتیجه آسپیراسیون بیضه انجام شده قبل از عمل بیوپسی در ۵۴ نفر از نظر وجود اسپرماتوزوا مثبت (۳۰/۷٪) ولی در ۱۲۳ نفر (۶۹/۳٪) منفی بود. در بین افراد با آسپیراسیون مثبت ۸۵/۱٪ و در بین افراد با آسپیراسیون منفی ۱۴٪ از نظر شمارش اسپرماتید در گروه B قرار داشتند.

همچنین بررسی‌ها نشان داد که از کل مردان نابارور ۱۲۴ نفر (۷۰٪) ناباروری همراه با افزایش سرمی هورمون FSH داشتند. در این میان ۶۳ نفر در گروه SCO، ۱۴ نفر در گروه Hyalin، ۱۹ نفر در گروه AS1، ۲۴ نفر در گروه Hypo و ۴ نفر در گروه SD جای داشتند. حال اگر تعداد مبتلایان هریک از نماهای هیستوپاتولوژیک ۵ گانه فوق را در نظر بگیریم، فراوانی نسبی افزایش مقادیر سرمی هورمون FSH در هر یک از نماهای هیستوپاتولوژیک بیوپسی بیضه مطابق نمودار ۳ خواهد بود.

افرادی هستند که دارای کمتر از ۲۰ میلیون اسپرم بازای هر سی سی مایع منی می‌باشند (۴).

تولید بانک اطلاعاتی و آنالیز اطلاعات توسط نرم افزار Epi-Info انجام گرفت و جهت بررسی ارتباط بین متغیرهای کیفی از تست خی دو استفاده شد.

یافته‌ها

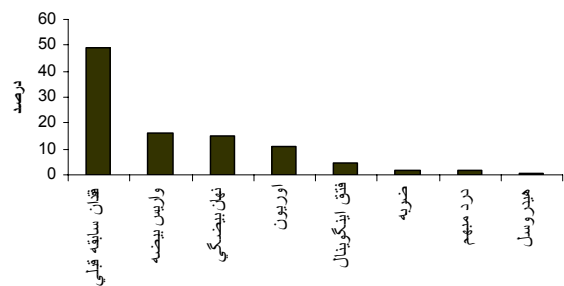
از میان ۱۷۷ نفر بیمار تحت بررسی، ۸۰ نفر (۴۵/۲٪) تا ۳۰ سال، ۷۸ نفر (۴۴/۱٪) تا ۳۱ تا ۴۰ سال و ۱۹ نفر (۱۰/۷٪) تا ۴۱ تا ۵۰ سال سن داشتند.

یافته‌های مربوط به مشخصات ریخت شناسی بیماران در جدول ۱ آورده شده است.

جدول ۱- توزیع سنی نماهای هیستوپاتولوژیک در بیماران

تعداد	میانگین سنی ± انحراف معیار	تقسیم بندی بافتی - ریخت شناسی
۱۵	۳۴/۷ ± ۱۰/۲	فیروز دور لوله ای و هیالینیزاسیون لوله ای (Hyalin)
۶۷	۲۹/۲ ± ۶/۳	فقط سلول سرتولی (SCO)
۳	۲۳/۶ ± ۶/۵	توقف بلوغ در اسپرماتوگونی (ASG)
۲۵	۳۳/۴ ± ۶/۴	توقف بلوغ در اسپرماتوسیت اولیه (AS1)
۷	۳۳/۰ ± ۷/۲	توقف بلوغ در اسپرماتید (AST)
۴۳	۳۵/۱ ± ۶/۶	هیپواسپرماتوزن (Hypo)
۱۴	۳۳/۶ ± ۸/۰	ریزش سلولهای نابالغ (SD)
۳	۳۰/۵ ± ۶/۰	بیضه های بچه گانه (Inf)

۸۰ مورد از بیوپسی‌های انجام شده (۴۵/۲٪) از بیضه سمت راست و ۹۷ مورد (۵۴/۸٪) از بیضه سمت چپ تهیه شد. در ۸۷ بیمار (۴۸/۹٪) هیچ اتیولوژی خاصی در سابقه قبلی بیمار در ارتباط با ناباروری بدست نیامد (نمودار ۱).

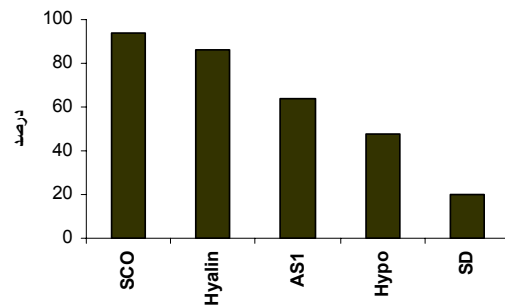


نمودار ۱- فراوانی سابقه بیماری‌هایی زمینه‌ای در ۱۷۷ بیمار

بحث

نتایج حاصل از این تحقیق، نشان می دهد که فراوانترین نمای هیستوپاتولوژیک موجود در بیوپسی های بیضه افراد نابارور، نمای Sertoli Cell Only (SCO) است که در ۶۷ نفر (۳۸٪) از کل افراد تحت مطالعه دیده شد. این موضوع با نتایج منابع خارجی نیز مطابقت دارد (۳،۵). همچنین مشخص شد که ۱۵ نفر از مبتلایان به نمای پاتولوژی SCO (۲۲٪ کل مبتلایان به نمای SCO)، سابقه ابتلا به کریپتورکیدیسم را نیز دارند. پس فراوانترین اتیولوژی که منجر به ایجاد نمای میکروسکوپی SCO می شود در این مطالعه کریپتورکیدیسم می باشد (از میان بیمارانی که سابقه بیماری مشخصی را در تاریخچه خود ذکر می کنند). بهمین ترتیب، در جریان این مطالعه مشخص شد که فراوانترین نمای میکروسکوپی بیوپسی بیضه در افرادی که سابقه ابتلا به کریپتورکیدیسم را داشتند SCO می باشد (۵۷٪ از کل افراد با سابقه کریپتورکیدیسم). فراوانترین نمای میکروسکوپی بیوپسی بیضه در افراد با سابقه ابتلا به واریکوسل نیز SCO است (۳۴٪ از کل افراد با نمای SCO) و فراوانترین نمای میکروسکوپی در افراد با سابقه ابتلا به اوریون نیز Arrest at primary spermatocyte (AS1) است. اصولاً بیمارانی که در نمای میکروسکوپی، وضعیت Hypospermatogenesis و یا Sloughing of immature cells را نشان می دهند دارای متوسط سنی بالاتری بودند (جدول شماره ۱). پس افرادی که جوانتر و در سنین پائین تر قرار دارند (۲۰ تا ۳۰ سالگی) اکثراً بدلیل انواع بیماریهایی که منجر به ناباروری می شود بطور کامل فاقد اسپرماتوژنز هستند، ولی افراد مسن تر تحت مطالعه بطور نسبی درجاتی از فعالیت اسپرماتوژنز را نشان می دهند.

لازم به ذکر است که در مطالعه بیوپسی های حاصل از دو بیضه یک فرد و یا از نواحی مختلف یک بیضه ممکن است نماهای هیستوپاتولوژیک متفاوتی دیده شود (mixed pattern) (۵۱ نفر، ۲۸/۸٪ افراد تحت مطالعه) ولی بهر حال در هر مورد، نواحی که دارای اسپرماتید یا اسپرماتوزوا بودند بعنوان شاخص نمای هیستوپاتولوژیک آن فرد در نظر گرفته شده است (۱،۶). همچنین در جامعه آماری مورد مطالعه تقریباً نیمی از بیماران دارای اتیولوژی مشخصی در ناباروری هستند و نیم دیگر فاقد هر نوع علت شناخته شده ای می باشند چرا که در ۸۷ نفر هیچ علت خاصی برای ناباروری مردان دیده نشد ولی در ۷۴ نفر از بیماران یکی از سه اتیولوژی واریکوسل، کریپتورکیدیسم و اورکیت اوریونی در سابقه بیماریهایشان مطرح بود. ۱۶ نفر نیز

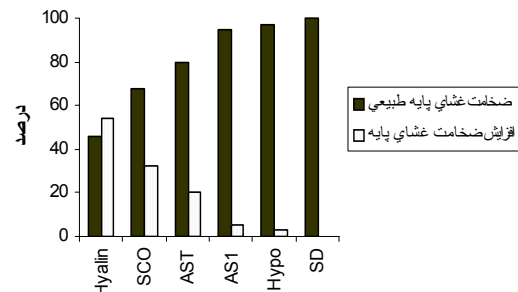


نمودار ۳- فراوانی نسبی افزایش مقادیر سرمی هورمون FSH در هر یک از نماهای پاتولوژی

فراوانی نسبی موارد افزایش عیار سرمی FSH در بیماران با سابقه ابتلا به واریکوسل (۶۰٪)، نهان بیضگی (۸۰٪) و اورکیت اوریونی (۴۴٪) بود.

همچنین در بررسی تغییرات مقادیر هورمون FSH در دو گروه افراد با شمارش اسپرماتید صفر (گروه A) و با شمارش اسپرماتید بیش از صفر (گروه B) به ترتیب ۸۴ و ۴۵ درصد دارای مقادیر افزایش یافته FSH بودند.

همچنین مقایسه نتایج شمارش سلولهای اسپرماتید با مقادیر سرمی هورمونهای تستوسترون، پرولاکتین و LH و نیز مقایسه یافته های فیزیکی و سوابق بیماریهای قبلی با مقادیر این هورمونها صورت گرفت که از نظر آماری ارتباط معنی داری بین آنها وجود نداشت. در نمودار ۴ تغییرات ضخامت غشای پایه توبولهای سمینفر در هر یک از نماهای پاتولوژی آورده شده است.



نمودار ۴- فراوانی نماهای پاتولوژی در دو گروه افراد با یا بدون افزایش ضخامت غشای پایه توبولهای سمینفر

بجای بیوپسی بیضه را ندارد. این یافته مشابه نتایج دیگر مطالعات است (۵،۱۰).

فراوانترین نمای پاتولوژیک که همراه با افزایش عیار سرمی FSH در مردان نابارور می‌باشد، SCO است. بطوریکه از ۶۷ نفری که دارای نمای SCO بودند، ۶۳ نفر (۹۳٪) دارای عیار افزایش یافته FSH سرمی بودند. در صورتی که سوابق فرد از نظر ابتلا به انواع بیماریها در رابطه با ناباروری در نظر گرفته شود مشخص خواهد شد که بیشتر افرادی که سابقه ابتلا به کریپتورکیدیسم را داشتند و نابارور شده‌اند دارای عیار افزایش یافته‌ای از FSH در خون می‌باشند و سایر بیماران با سوابق واریکوسل و یا اورپون با احتمال کمتری افزایش FSH سرمی را نشان می‌دهند.

پس افزایش FSH برای هیچیک از اتیولوژیهای ناباروری مردان و نه برای هیچیک از نماهای هیستوپاتولوژی اختصاصی نیست (۱۱). بهمین ترتیب افزایش عیار سرمی هورمون FSH بطور کامل نشانگر وضعیت اسپرماتوژنز شخص نمی‌باشد. در واقع ۸۰ نفر از مجموع ۹۵ بیمار با شمارش اسپرماتید مساوی صفر (فاقد اسپرماتوژنز کامل)، دارای سطوح افزایش یافته FSH سرم بودند (حساسیت ۸۴٪). پس افزایش عیار خونی هورمون FSH، بطور کامل وضعیت اسپرماتوژنز شخص را نشان نمی‌دهد. در سایر مطالعات نیز نتایج مشابه گزارش شده است (۱۲،۵،۶،۷،۱۱).

سایر یافته‌های این تحقیق نشان می‌دهد که بموازات کاهش اسپرماتوژنز در بیماران، افزایش نسبی تعداد سلولهای لاییدیگ و نیز افزایش ضخامت غشای پایه توبولهای سمینیفردر این بیماران محتمل تر است.

در پایان می‌توان به این جمع بندی دست یافت که معاینه فیزیکی، اندازه گیری هورمونهای FSH، LH، تستوسترون و پرولاکتین و اسپیراسیون بیضه هیچ یک از نظر حساسیت و اختصاصیت، در برآورد وضعیت دقیق اسپرماتوژنز، قابلیت برابری با بیوپسی بیضه را ندارند. باین ترتیب فقط از طریق انجام بیوپسی بیضه است که می‌توان تصویر دقیق و صحیحی از وجود یا عدم وجود سلولهای اسپرماتید و اسپرماتوزوا در فرد را داشت.

تشکر و قدردانی

از پرسنل مرکز پزشکی صرم و پرسنل آزمایشگاه پاتوبیولوژی دانش کمال تشکر و سپاسگزاری را داریم. بدون شک این مطالعه بدون همکاری این عزیزان به پایان نمی‌رسید.

به سایر اتیولوژیها مبتلا بودند. فراوانترین اتیولوژی شناخته شده در افراد با اتیولوژی مشخص جهت ایجاد آرواسپرمی در این مطالعه واریکوسل می‌باشد که در مطالعات دیگر نیز واریکوسل فراوانترین علت آرواسپرمی غیر انسدادی می‌باشد (۷). پس بطور کلی نتیجه می‌گیریم که برای هیچکدام از انواع اتیولوژیهای ناباروری مردان، نمای اختصاصی هیستوپاتولوژیک وجود ندارد و بر عکس برای هیچکدام از نماهای هیستوپاتولوژیک بیضه نیز علت واحد و مشخصی مطرح نیست بلکه علل مختلفی مطرح می‌شود.

از بررسی نتایج هیستوپاتولوژیک لامهای بیماران که دچار آتروفی بیضه بوده‌اند به این نتیجه می‌رسیم که تمام افرادی که دارای بیضه آتروفیک بوده‌اند بطور کامل فاقد توانائی اسپرماتوژنز نیستند چرا که از میان ۱۲۸ نفری که در معاینه فیزیکی دارای بیضه‌های آتروفیک بودند، بعد از بررسی هیستوپاتولوژیک مشخص شد که ۵۷ نفر از آنان (۴۴/۶٪) دارای Spermatid count/tubule بیش از صفر هستند و با انجام روشهای جراحی TESE و ICSI قابلیت باروری خواهند داشت. پس اگر فقط بر مبنای یافته‌های معاینه فیزیکی بخواهیم بعنوان مثال افرادی را که دارای بیضه‌هایی با اندازه طبیعی می‌باشند جهت انجام بیوپسی بیضه انتخاب کنیم، طبیعاً افرادی را که دارای بیضه‌های آتروفیه باشند ولی واجد تعدادی سلول اسپرماتید درون بافت بیضه می‌باشند را به غلط بعنوان افرادی که فاقد توانایی باروری می‌باشند، از دست خواهیم داد.

پس صرف معاینه فیزیکی به تنهایی فاقد ارزش کافی در برآورد وضعیت واقعی اسپرماتوژنز فرد نابارور می‌باشد. حساسیت معاینه فیزیکی بیضه در امر ناباروری ۸۲/۵٪ است. در مقالات خارجی نیز بر این امر تاکید شده است که در مردان با آرواسپرمی غیرانسدادی، تولید اسپرم در کانونهای کوچکی در بیضه وجود دارد که نسبت به استخراج اسپرماتوزوا و یا اسپرماتیدها در این افراد از طریق بیوپسی باید اقدام نمود (۵،۸،۹).

مقایسه نتایج حاصل از اسپیراسیون بیضه مردان نابارور با نتیجه بیوپسی بیضه بعدی این بیماران نشانگر این مطلب است که ۳۵ نفر از افرادی که اسپیراسیون بیضه آنان منفی بود، دارای شمارش اسپرماتید بیش از صفر در بررسی هیستوپاتولوژیک بیوپسی بیضه بودند. بعبارتی حساسیت اسپیراسیون بیضه در قیاس با بیوپسی بیضه ۸۶٪ و ویژگی آن ۸۵٪ است و مطابق نتیجه این تحقیق قابلیت جایگزین شدن

REFERENCES

1. Silber SJ, Nagy Z, Devroey P, Tournaye H, Van Steirteghem AC. Distribution of spermatogenesis in the testicles of azoospermic men, the presence or absence of spermatids in the testes of men with germinal failure. *Hum Reprod* 1998; 12(11): 2422-8.
2. Nistal M, Riestra ML, Paniagua R. Testicular biopsy in patients with obstruction azoospermia. *Am J Surg Pathol* 1999; 23(12): 1546-54.
3. Silverberg S, Delellis R, Frable W, editors. Principles and practice of surgical pathology and cytopathology. 3rd edition. New York, Churchill Livingstone, 1997.
4. Henry JB, editor. Clinical diagnosis by laboratory and management by laboratory methods. 20th edition, Philadelphia, WB Saunders, 2001.
5. Kim ED, Gilbauch JH, Patel VR, Turek PJ. Testis biopsies frequently demonstrate sperm in men with azoospermia and significantly elevated FSH levels. *J Urol* 1997; 157(1): 144-6.
6. Male infertility/ Sperm Retrieval Techniques. Available at:
<http://www.cornellurology.com/uro/cornell/infertility/srt/azoospermia.html>.
7. Bettella A, Merico M, Spolaore D, Foresta C. Needle aspiration testicular cytology as diagnostic parameter in the assessment with varicocele. *Arch Ital Urol Androl* 2001; 73(1): 3-13.
8. What's new in male infertility treatment at cornell testis biopsy? Available at : <http://www.maleinfertility.org/new-biopsy.html>
9. TESE-ICSI; The end of male infertility? Available at: <http://www.obgyn.net/english/pubs/ARTICLES/MALPANI.html>
10. Rammou Kinia R, Anagnostopoulo I, Tassiopoulos F. Fine needle aspiration of the testis, correlation between cytology and histology. *Acta Cytologica* 1999; 43(6): 991-8.
11. Baron E, Weiss DB, Gottschalk SS, Zukerman Z. FSH in azoospermia in prediction of spermatogenic patterns. *Harefuah*; 1995; 135(5-6): 169-75.
12. Schreiber G, Gornig M, Zollmann C, editors. Current aspects of hormone diagnosis in andrology- predictive values for the preservation of spermatogenesis. *Wien Med Wochenschr*, 1997.