

## معرفی یک بیمار مبتلا به سرطان کولورکتال و پارگی آنوریسم آئورت شکمی دکتر سیاوش منصوری<sup>۱</sup>، دکتر حبیب اله سمیع<sup>۱</sup>، دکتر عبدالرضا معینی<sup>۲</sup>، دکتر ابراهیم معین جهرمی<sup>۱</sup>

<sup>۱</sup> بخش داخلی، بیمارستان شرکت نفت، تهران  
استادیار، گروه جراحی، دانشگاه علوم پزشکی تهران

### چکیده

در این گزارش آقای ۷۳ ساله‌ای معرفی می‌شود که بعد از گذشت ۲ سال از تشخیص اتفاقی آنوریسم آئورت شکمی بدنبال یک سونوگرافی از شکم، با حال عمومی بد و ایست قلبی- تنفسی و احیا قلبی-ریوی موفقیت‌آمیز با تشخیص احتمالی پارگی آنوریسم تحت عمل جراحی اورژانس قرار گرفت. علاوه بر آن بیمار از حدود ۶ ماه پیش متوجه رکتورژی بدون درد و سوزش و بدون ارتباط با دفع مدفوع و آنمی می‌شود که بعد از انجام کولونوسکوپی کامل در حدود یک ماه قبل از حادثه فوق و گرفتن بیوپسی از ناحیه رکتوم، تشخیص پاتولوژیک آدنوکارسینوم رکتوم مسجل شد. کارسینوم کولورکتال و آنوریسم آئورت شکمی بیماریهای شایعی به خصوص در گروه سنی مشابه هستند. اگرچه حضور این دو اختلال با هم شایع نیست، استراتژی درمان چنین بیمارانی نیز چالشی بزرگ می‌باشد. در این بیمار نیز با توجه به اندازه بزرگ آنوریسم و پارگی آن، ابتدا اقدام به عمل جراحی آنوریسمکتومی شد و درمان سرطان مزبور به بعد از عمل جراحی موکول شد.

**واژگان کلیدی:** آنوریسم آئورت شکمی، سرطان کولورکتال، درمان.

### مقدمه

زمانی که قطر آنوریسم بیشتر از ۶ سانتیمتر می‌شود (در بعضی از مقالات بیشتر از ۵ سانتیمتر) احتمال پاره شدن در مدت ۱۰ سال به ۵۰-۴۵٪ می‌رسد در حالی که در موارد با قطر  $< 6\text{cm}$  این احتمال ۲۰-۱۵٪ است (۲،۱). کارسینوم کولورکتال یکی از شایعترین انواع سرطانها بوده و حدود ۲۰٪ مرگهای ناشی از سرطان در ایالات متحده آمریکا را سبب می‌شود. فاکتورهای متعددی در بروز آن نقش دارند و با توجه به اینکه کدام ناحیه از روده بزرگ را درگیر کرده است تظاهرات بالینی متفاوتی را خواهیم داشت. همچنین فاکتورها و معیارهای متفاوتی در تعیین پیش‌آگهی بیماری دخیل می‌باشند. برخلاف اکثر تومورهای دیگر پیش‌آگهی بیماری پس از تعدیل از نظر درگیری غدد لنفاوی و تمایز بافت‌شناسی تومور به ابعاد ضایعه اولیه بستگی ندارد (۲-۴).

همزمانی AAA و بدخیمی داخل شکمی (Intraabdominal malignancy) یک پدیده نادر است. گرچه افزایشی نیز در بروز همزمان آنها مشاهده شده است. از آنجا که هر دو بیماری از بیماریهای شایع هستند و بخصوص سن شیوع جمعیتی آنها

آنوریسم‌های آئورت شکمی (Abdominal aortic aneurism=AAA) دیلاتاسیونهای سگمنتال بخشی از دیواره آئورت هستند که سبب افزایش قطر آئورت تا بیشتر از ۱/۵ برابر قطر طبیعی آن می‌گردند (۱). AAA در ۲-۱٪ از مردان مسن‌تر از ۵۰ سال دیده می‌شود (۲). حدود ۷۵٪ از آنوریسم‌های آئورت در آئورت شکمی درست در زیر محل دو شاخه شدن شریانهای کلیوی اتفاق می‌افتد. تقریباً در کلیه موارد AAA (۹۰٪) آترواسکلروز دیده می‌شود (۲،۱).

قطر آنوریسم‌های شکمی هر سال حدود ۰/۵cm افزایش می‌یابد. پیش‌آگهی درمان به اندازه آنوریسم و شدت بیماری شرائین کرونر و عروق مغزی همراه آن بستگی دارد. خطر پارگی با افزایش اندازه آنوریسم بیشتر می‌شود.

آدرس نویسنده مسئول: تهران، بیمارستان بیمارستان شرکت نفت، بخش گوارش، دکتر سیاوش منصوری،  
(email: majirisonthetv@yahoo.com)

تاریخ دریافت مقاله: ۱۳۸۳/۱۰/۴

تاریخ پذیرش مقاله: ۱۳۸۴/۲/۱۰

در طول مدت ۲ سال پس از تشخیص اولیه، بیمار گهگاه از وجود توده‌ای ضرباندار در ناحیه اپی‌گاستر و دردهای مبهم در این ناحیه شاکی بود. در بستری مجدد برای جراحی، از دفع خون روشن، بدون درد، سوزش، خارش و بدون ارتباط با دفع مدفوع شکایت داشت. در همین ارتباط بعد از انجام مشاوره داخلی، بررسی‌های تشخیصی برای رکتوراژی بیمار صورت می‌گیرد. با توجه به خون مخفی مثبت در آزمایشات مدفوع و وجود آنمی میکروسیتیک هیپوکرومیک در آزمایشات، درخواست کولونوسکوپی کامل انجام می‌شود که پس از اثبات وجود توده در رکتوم، نمونه‌برداری صورت می‌پذیرد. گزارش پاتولوژی ضایعه مزبور به نفع آدنوکارسینوم رکتال می‌باشد. وجود توده سرطانی رکتوم توسط آندوسونوگرافی رکتال نیز تأیید می‌گردد. یک ماه بعد بیمار با ضعف، بی‌حالی، تعریق سرد و رنگ‌پریدگی به اورژانس بیمارستان مراجعه می‌نماید. در معاینه بالینی نبض ضعیف و فشارخون ۱۰۰/۸۰ mmHg داشت. در معاینه شکم، توده‌ای در خط وسط شکم لمس می‌شد که بروئی نداشت ولی ضرباندار بود.

برای بیمار درخواست سونوگرافی اورژانس شکم و لگن می‌گردد که اتساع شدید به ابعاد ۸۸×۱۲×۶ سانتیمتر در آئورت شکمی همراه با افزایش ضخامت شدید در حاشیه راست جدار قدامی و وجود یک ناحیه بدون اکو در حاشیه چپ و پروگزیمال به آنوریسم به نفع پارگی جدارگی گزارش می‌گردد. همچنین گزارش Abdominal spiral CT scan نشان دهنده آنوریسمال بودن آئورت پس از منشا شریان مزانتریک فوقانی بود که امتداد آنوریسم تا محل دو شاخه شدن آن قابل رویت بود. بیشترین قطر آنوریسم ۷cm بود و هماتوم وسیعی در اطراف آنوریسم و نواحی ساب‌هپاتیک و پارانشیمال راست و لگن دیده می‌شد.

بیمار بلافاصله پس از انجام تصویربرداری دچار ایست قلبی-تنفسی می‌گردد که بعد از عملیات موفق احیاء (CPR) و تثبیت وضعیت همودینامیک با احتمال پارگی آنوریسم شکمی تحت عمل جراحی اورژانس قرار می‌گیرد. خوشبختانه بیمار بعد از عمل جراحی موفقیت‌آمیز برداشتن آنوریسم، تخلیه هماتوم و ترمیم آئورت، جهت ادامه درمان و تثبیت وضعیت بالینی و هموستاز به ICU منتقل می‌شود.

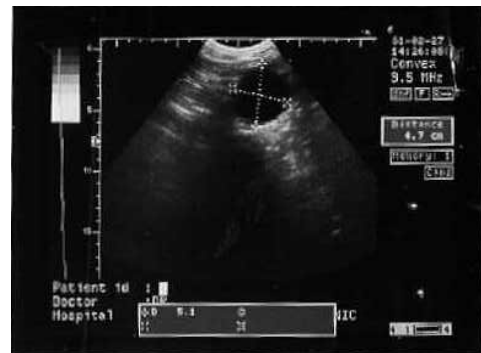
بر این اساس، بیمار همزمان به دو بیماری آنوریسم آئورت شکمی و سرطان کولورکتال مبتلا بود که به همین دلیل از انجام عمل جراحی الکتیو منصرف و با رضایت شخصی ترخیص می‌شود.

تقریباً مشابه می‌باشد (بالای پنجاه سالگی) همراهی آنها با هم در یک‌بیمار از نظر استراتژی درمانی حائز اهمیت است (۸-۴).

## معرفی بیمار

بیمار آقای ۷۳ ساله‌ای است که بدنبال یک سونوگرافی اتفاقی از شکم در دو سال قبل با مشاهده یک ناحیه بدون اکو با جداره منظم و ضخیم با ابعاد ۹۶×۵۱×۴۷ سانتیمتر در قسمت قدام به آئورت در اطراف ناف به آنوریسم آئورت شکمی مشکوک می‌شوند و جهت ادامه درمان به بیمارستان مرکزی شرکت نفت اعزام می‌شود.

در سونوگرافی مجددی که از بیمار بعمل می‌آید اندازه آنوریسم ۴/۸cm تخمین زده و نامنظم بودن جداره خلفی آئورت در ناحیه ناف نیز گزارش می‌گردد (شکل ۱). گزارش سی تی اسکن شکم با کنتراست و تأیید اتساع آئورت شکمی در زیر شریان کلیوی نیز وجود آنوریسم آئورت را قطعی می‌کند.



شکل ۱- سونوگرافی بیمار مبتلا به آنوریسم آئورت شکمی

نکات مثبت و قابل ذکر در شرح حال دقیق‌تر بیمار معرف سابقه نفروکتومی راست بعلت احتمال عفونت در ۱۵ سال پیش و عمل جراحی هرنیورافی اینگوئینال دو طرفه حدود ۳ سال پیش بود. بیمار سابقه مصرف سیگار بمدت بیش از ۱۰ سال و حدود یک پاکت در روز را می‌داد. همچنین بعلت کلسترول بالا تحت درمانهای رایج بود. او سابقه بیماری نقرس را می‌داد که آلوپورینول مصرف می‌کرد. بیمار هیچگونه سابقه خاصی از بیماریهای قلبی-عروقی، هیپرتانسیون و دیابت نمی‌داد. همچنین از لحاظ سابقه خانوادگی نیز نکته خاصی وجود نداشت. بیمار بطور انتخابی، دو بار کاندید عمل جراحی آنوریسمکتومی می‌شود که هر دو بار بعلت بروز هیپوتانسیون بعد از تجویز و القاء داروهای بیهوشی، عمل جراحی صورت نمی‌پذیرد. از آن پس بیمار با سونوگرافی‌های سریال تحت نظر قرار می‌گیرد.

## بحث

در مورد درمان بیماران مبتلا به سرطان کولورکتال و آنوریسم آئورت شکمی هنوز بحثها و نظرات مختلفی در میان جوامع علمی وجود دارد و مقالات متعددی نیز در این زمینه انتشار یافته است (۸-۵). ارجحیت عمل جراحی براساس میزان انتشار بیماری بدخیم، وجود شکایت بیمار و اعتقاد شخصی بیمار تعیین می‌گردد (۸). استراتژی‌های درمان شامل درمان اولیه سرطان، درمان اولیه آنوریسم یا درمان هر دو بیماری بطور همزمان در یک مرحله می‌باشد. در سال ۱۹۶۷ یک مطالعه کلاسیک برای اولین بار توسط Szilagyi و همکاران صورت گرفت که هنوز هم برای مراجع علمی دنیا پذیرفته شده است (۵). طبقه‌بندی صورت گرفته در مورد همراهی AAA و سرطان کولورکتال بر چهار حالت مختلف متصور است:

group I: ایجاد AAA در بیماری با سابقه قبلی سرطان  
group II: تشخیص AAA و سرطان بطور همزمان با هم قبل از عمل جراحی  
group III: تشخیص AAA در حین جراحی لاپاراتومی سرطان  
group IV: تشخیص سرطان در حین جراحی لاپاراتومی AAA  
برای بیماران با تاریخچه قبلی سرطان که AAA در آنها یافت می‌شود، درمان محافظه‌کارانه برای مدت ۳ سال پیشنهاد می‌گردد مگر اینکه AAA خیلی بزرگ یا سمپتوماتیک باشد.  
اگر AAA بیشتر از ۵cm باشد، در صورتی که سرطان ابتدا جراحی شود، مشخصاً توأم با افزایش خطر پارگی آنوریسم می‌باشد. در چنین بیمارانی اگر AAA ابتدا تحت عمل جراحی قرار گیرد تاخیر بارزی در درمان سرطان بوجود خواهد آمد. از آنجا که مشخص شده است شروع درمان تکمیلی در اشخاص مبتلا به stage III سرطان، طول عمر را افزایش می‌دهد، تاخیر در عمل جراحی و درمان تکمیلی برای سرطان ممکن است بقای درازمدت این بیماران را مورد تهدید قرار دهد. این اواخر

با بهبود روشهای درمانی قبل و حین عمل جراحی، درمان همزمان این دو اختلال نتایج سودمندی در برداشته است (۶،۱۰). بیمار معرفی شده نیز در این تقسیم‌بندی قرار می‌گیرد و از آنجا که اندازه آنوریسم بیشتر از ۵cm بود و نشت حاصل از پارگی آنوریسم، حیات بیمار را تهدید کرده بود، AAA در مرحله اول درمان گردید و بیمار جهت درمان سرطان مورد پیگیری قرار گرفت.

بیماران گروه ۳، مشکلات بالینی کمتری دارند و پیشنهاد می‌شود که آنوریسم‌های بزرگ بعلت رفتار غیرقابل پیش‌بینی آنها در دوره بعد از عمل، تحت عمل جراحی گیرند.  
در بیماران گروه ۴ که سرطان حین جراحی AAA تشخیص داده می‌شود، دلیل فقدان آمادگی روده، پیشنهاد می‌گردد در صورتی که AAA بزرگ باشد، ابتدا برداشته شود، مگر اینکه شواهدی از عوارض شدید و کشنده سرطان مشاهده گردد (۵،۹).

پس می‌توان گفت وقتی AAA و سرطان هر دو قبل از عمل جراحی تشخیص داده شده باشند درمان ضایعه علامتدار در اولویت می‌باشد. اگر هر دو ضایعه بدون علامت باشند، بعلت پیش‌آگهی ضعیف پارگی آنوریسم، عمل جراحی آن در اولویت قرار می‌گیرد. از طرف دیگر اگر قطر AAA کمتر از ۵cm باشد، ابتدا درمان سرطان توصیه می‌گردد. در بیمارانی که بطور انتخابی از نظر توان و تحمل جراحی، سن پایینتر، عدم وجود بیماری قلبی-عروقی یا بیماری ریوی زمینه‌ای کاندید جراحی می‌گردند، درمان همزمان سرطان و AAA بدون هیچگونه خطری قابل انجام است، گرچه احتمال عفونت گرافت در چنین مواردی افزایش می‌یابد (۱۰،۶). منافع درمان همزمان شامل اجتناب از دو بار عمل جراحی سنگین، پیشگیری از پارگی AAA قبل از عمل و به حداقل رساندن تاخیر زمانی در درمان می‌باشد. این محاسن بخصوص اگر ضایعه کولون در سمت راست باشد، معایب عمل همزمان را می‌پوشاند (۱۰،۶).

## REFERENCES

1. Tan WA, Makroun MS. Abdominal aortic aneurysm, rupture. Available at: <http://www.emedicine.com/>.
2. Braunwald E, Fauci AS, Kasper DL, editors. Harrison's principles of internal medicine. 15<sup>th</sup> edition. New York, Mc Graw-Hill, 2001.
3. Carpenter CCJ, Griggs RC, Loscalzo J, editors. Cecil textbook of medicine. 19<sup>th</sup> edition. Philadelphia, WB Saunders, 2001.
4. Compton CC, Fielding LP, Burgart SA. Prognostic factors in colorectal cancer. Colleague of American Pathologists Consensus Statement 1999. Arch Pathol Lab Med 2000;124:979-94.

5. Szilagyi DE, Elliott JP, Berguer R. Coincidental malignancy and abdominal aortic aneurysm. Arch Surg 1967;95:402-12.
6. Noel AA, Gloviczki P. Optimal management of abdominal aortic aneurysm and urologic malignancies: The benefits of simultaneous surgical treatment. Vasc Surg 1999;33:603-9.
7. Rpbinson G, Hughes W, Lippey E. Abdominal aortic aneurysm and associated colorectal carcinoma: a management problem. Aust NZ J Surg 1994;64:475-8.
8. Nora JD, Pariolero PC, Nivatvonges S, Cherry KJ, Hallett JW, Gloviczki P. Concomitant abdominal aortic aneurysm and colorectal carcinoma : priority of resection. J Vasc Surg 1989;9:630-6.
9. Kurata S, Nawata K, Hongo H, Suto R. Surgery for abdominal aortic aneurysm associated with malignancy. Jpn J Surg 1998;28:895-9.
10. Matsumoto K, Murayama T, Nagasaki K, Osumi k. Surgical management of concomitant abdominal aortic aneurysm and gastric or colorectal cancer. World J Surg 2002;26:434-7.