

بررسی اثرات ناهنجاری زایی کرم موضعی آسیکلوویر ۵٪ بر رشد و نمو جنین موش آزمایشگاهی Balb/C در روزهای ۷، ۸ و ۹ حاملگی

دکتر کاظم پریور^۱، دکتر هما محسنی کوچصفهانی^۲، بهارک محمدزاده اصل^۳

^۱ استاد، گروه زیست جانوری، دانشگاه آزاد اسلامی، واحد علوم و تحقیقات

^۲ استادیار، گروه زیست جانوری، دانشکده علوم پایه، دانشگاه تربیت معلم

^۳ دانشجوی کارشناسی ارشد، زیست جانوری، گرایش تکوینی، دانشگاه آزاد اسلامی، واحد علوم و تحقیقات

چکیده

سابقه و هدف: کرم موضعی آسیکلوویر در درمان بیماری ویروسی تبخال، زونا و عفونت‌های مشابه تجویز می‌شود. ناهنجاری‌هایی که در اثر استعمال دارو در دوران بارداری در جنین ایجاد می‌شود، ممکن است باعث بدشکلی‌های جدی ظاهری یا کارکردی در جنین شود و زندگی او را تهدید کند. تحقیق حاضر به منظور بررسی اثر توکسیک و تراتوژنیک این دارو بر رشد و نمو جنین و تاثیر دارو در سقط‌های مکرر جنین در موش‌های حامله انجام شد.

روش بررسی: در مطالعه تجربی حاضر، در یک گروه داروی آسیکلوویر بصورت پماد جلدی ۵٪ در اطراف دهان موش‌های نژاد Balb/C و در گروه دیگر بر پوست تراشیده و بی موی موش‌های تجربی در روزهای ۷، ۸ و ۹ بارداری به مقدار پوشش سطح مورد نظر و دو بار در روز به فاصله ۲ ساعت استعمال گردید و در روز ۱۵ بارداری، قطر رحم، ضخامت جداره رحم و ضخامت اندومتر در شاخ رحمی و جنین‌ها (در صورت وجود) مورد مطالعه بافت شناسی قرار گرفتند.

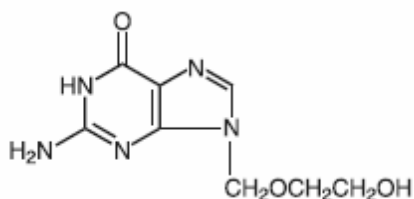
یافته‌ها: در گروهی که دارو در اطراف دهان استعمال شده بود، ضخامت آندومتر، ضخامت جداره رحم و قطر رحم در مقایسه با گروه شاهد افزایش چشم‌گیری داشت ($p < 0.05$) و کاهش معنی‌داری در جنین‌زایی وجود داشت.

نتیجه‌گیری: به نظر می‌رسد پماد آسیکلوویر از طریق لیس زدن وارد بدن موش باردار شده و مانع رشد و نمو و اندام‌زایی جنین و در اکثر موارد باعث سقط می‌شود. با توجه به نتایج بدست آمده رعایت احتیاط در استفاده از داروی آسیکلوویر در سه ماهه اول بارداری توصیه می‌شود.

واژگان کلیدی: آسیکلوویر، جنین‌زایی، سقط جنین، اندام‌زایی، اثرات توکسیک و تراتوژنیک.

مقدمه

میلی گرم در میلی لیتر است. PKa آسیکلوویر ۲/۲۷ و ۹/۲۵ می باشد. فرمول ساختاری آن بصورت زیر است:



آسیکلوویر بصورت کرم یا روغن (مصرف موضعی)، قرص‌های خوراکی یا مایع درون وریدی برای تسکین درد و بهبود سریع تبخال بکار می‌رود. آسیکلوویر اغلب در طول دوره بارداری

آسیکلوویر نوعی داروی ضد ویروس است که برای درمان تبخال‌های دور دهان و اندام تناسلی که عامل آن ویروس هرپس است، تجویز می‌شود. این دارو به رنگ سفید و پودر کریستال با فرمول مولکولی $C_8H_{11}N_5O_3$ و با وزن مولکولی ۲۲۵ است. حداکثر حلالیت در آب در ۳۷ درجه سانتیگراد، ۲/۵

آدرس نویسنده مسئول: تهران، دانشگاه آزاد اسلامی، واحد علوم و تحقیقات، دکتر کاظم پریور،

سلامت (email: kazem-parivar@yahoo.com)

تاریخ دریافت مقاله: ۱۳۸۵/۵/۲۲

تاریخ پذیرش مقاله: ۱۳۸۵/۹/۱۷

آسیکلوویر به آنها رسیده بود، دارای مقاومت کم پیلوریک بودند (۱۴) و مشخص شد که با جنس، نژاد و میزان جفت‌گیری متوسط بسیار مرتبط است (۱۵). موارد درگیری جنین بطور تپیک بین نرها چهار بار بالاتر از ماده‌ها بود (۱۴). هم‌چنین در کودکان سفید پوست این عوارض در مقایسه با نژادهای دیگر ۳-۲ برابر بالاتر است. با بررسی در یک جمعیت پایه در بین سال‌های ۱۹۸۴-۱۹۸۰، فراوانی مقاومت کم پیلوریک در بین نرها ۶٪ بود (۱۶). هیچ یافته قطعی وجود ندارد که دلیل بر تومورزایی آسیکلوویر در انسان باشد (۱۷). در rat و mice بدن‌بال استعمال بیش از ۴۵۰ میلی‌گرم آسیکلوویر به ازای هر کیلوگرم وزن بدن در روز هیچ افزایشی در بروز تومور مرتبط با دارو مشاهده نشد (۱۸). در مطالعه‌ای در بیش از ۳۰ میلیون شخص مصرف کننده آسیکلوویر خوراکی، اثرات جانبی جدی مشاهده نشد (۱۹).

در مطالعه‌ای پنج rat بارداری در طول اندام زایی در روزهای ۹، ۱۰ و ۱۱ بارداری تحت تزریق آسیکلوویر قرار گرفتند. جنین‌ها در روز ۲۰ بارداری مطالعه شدند و اثرات جانبی کاهش وزن بدن، به تاخیر افتادن تمایز اپیتلیوم کام جنین rat، افزایش حجم هسته و کاهش سیتوپلاسم و حجم سلولی، افزایش چگالی عددی سلولی اپیتلیال و ضخامت کراتین مشاهده شد. هم‌چنین وزن بدن در گروه شاهد ۵/۰۷ و در گروه تجربی ۳/۸۳ بود ($p < 0.05$) (۲۰). آسیکلوویر وزن جفت را در rat کاهش می‌دهد و جفت‌های کوچک به گردش خون آسیب می‌زنند که نتیجه آن کم شدن وزن بدن جنین است (۲۰). سه تزریق زیر جلدی آسیکلوویر به rat ۱۹ در روز ۱۰ بارداری با ۹ مورد شاهد در روز ۲۱ بارداری مقایسه شد. بی‌نظمی‌های کلی ساختاری اکثراً بر جمجمه و دم اثر گذاشته بود. در این مطالعه نقایص شامل Os tympanicum کوچکتر در ۲۳٪ موارد، فقدان Os tympanicum در ۲۳٪ موارد، فقدان دم در ۷٪ موارد و بیرون افتادن زبان در ۱۵٪ موارد بود، در صورتی‌که هیچکدام از این نقایص در گروه شاهد مشاهده نشد. مشاهدات پس از تولد نشان دهنده میزان بالای مرگ و میر فرزندان بود. کشیده شدن اندامهای خلفی و آتروفی بیضه از جمله نقایص دیگر (۲۱).

با توجه به اعلام سازمان بهداشت جهانی مبنی بر اینکه بیش از نیمی از بارداری‌ها ناخواسته می‌باشند و داروهای زیادی در ماههای اول بارداری که دوران اندام‌زایی جنین می‌باشد مورد استعمال قرار می‌گیرند که ممکن است منجر به ناهنجاری‌های جبران‌ناپذیری شوند، بر آن شدیم تا اثرات جانبی داروی ضد ویروس آسیکلوویر ۵٪ را بررسی نماییم.

زمانی که مادر عفونت اولیه تبخال تناسلی (ابتلای به عفونت برای نخستین بار) دارد، تجویز می‌شود. عفونت اولیه می‌تواند تهدیدی برای زندگی مادر و جنین باشد و یا منجر به مشکلات شدید در بارداری شود. در این صورت مصرف آسیکلوویر در طول بارداری برای سلامت مادر و جنین در حال رشد و نمو، ضروری است. آسیکلوویر می‌تواند جذب بدن نوزاد شود، اما موارد کمی دیده شده که موجب مشکلات سلامتی جنین شود. زیرا کلیه‌ها قادر به از بین بردن آسیکلوویر از بدن جنین می‌باشند (۱). مهم‌ترین فعالیت آنتی‌ویرال آسیکلوویر بر علیه ویروس، بواسطه اثر بسیار موثر فسفریلاسیون توسط تیمیدین کیناز (TK) و پیروسی است (۲). دوز استعمال و مدت درمان نباید متجاوز از مقدار و زمان تعیین شده باشد و باید دانست که این دارو مانع از انتقال ویروس و عفونت به اشخاص دیگر نمی‌شود (۳). بطور کلی آسیکلوویر ممکن است باعث خیز، درد و خارش در منطقه استفاده شده شود (۴).

در فاصله بین سال‌های ۱۹۸۴ تا ۱۹۹۸ زنان بارداری که در معرض آسیکلوویر خوراکی یا آسیکلوویر داخل‌وریدی قرار گرفته بودند بررسی شدند و اثر دارو بر روی جنین مطالعه شد. بین متولدین زنده‌ای که در ماه اول رشد و نمو جنینی در معرض آسیکلوویر قرار گرفته بودند، نقص غیرمعمولی دیده نشد و انواع نقص‌های مادرزادی اختلاف چندانی با جمعیت عمومی نداشتند (۵). مصرف موضعی آسیکلوویر مورد مطالعه دقیق قرار نگرفته است، اما بنظر نمی‌رسد که موجب نقص جنین شود؛ به این دلیل که به‌راحتی از طریق پوست جذب نمی‌شود (۶). مطالعات کافی در مورد تاثیر آسیکلوویر در رشد و نمو جنین انسان وجود ندارد، بنابراین آسیکلوویر سیستمیک باید در طول بارداری فقط در صورتی مورد استفاده قرار گیرد که نسبت سود آن به خطرش بیشتر باشد (۷، ۸). اخیراً آسیکلوویر برای بیماران ایدزی نیز بکاررفته است (۹). بعد از استعمال خوراکی آسیکلوویر، دارو در شیر جمع شد و کودکانی که توسط شیر این بیماران تغذیه می‌کردند، تحت تاثیر قرار گرفتند. مادران دایه که زخم‌های تبخالی نزدیک پستان دارند، باید از شیردادن اجتناب کنند (۱۰).

در جنین انسان، آسیکلوویر در مایع آمنیوتیک وارد شده اما به‌زودی دفع می‌شود و هیچ دارویی در جنین باقی نمی‌ماند (۱۱). در مطالعات توکسیکولوژی تولیدمثلی، در مورد آسیکلوویر اثر تراژونیک دیده نشده است (۱۲). اما در دوز بالاتر، سر و دم غیرطبیعی در موش‌ها مشاهده شد. دوزهای بالاتر از ۲۵ میکرومول همراه با سمی شدن کلیه مادری بود اما در دوزهای پایین‌تر این گونه نبود (۱۳). کودکان نری که

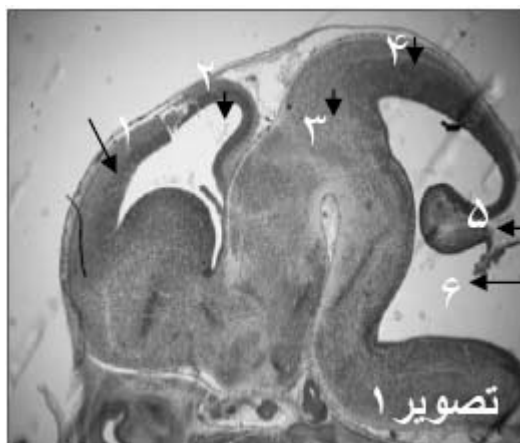جدول ۱- خصوصیات رحم موش‌های باردار دریافت کننده آسیکلوویر در دور دهان (گروه تجربی ۱) و پوست پشت (گروه تجربی ۲) و گروه‌های شاهد آنها در روز ۱۵ بارداری

گروه شاهد ۱ (n=۴۰)	گروه تجربی ۲ (n=۴۰)	گروه شاهد ۱ (n=۴۰)	گروه تجربی ۱ (n=۴۰)	
۱۴۶/۰۴±۶/۲۱	۱۴۵/۵۵±۵/۸۶	۱۴۵/۶۳±۵/۴۲	۲۳۰/۳۱±۴۰/۵۷*	قطر رحم
۵۳/۷۸±۶/۶۴	۵۳/۹۵±۶/۸۲	۵۵/۵۳±۶/۴۱	۱۰۰/۷۸±۹/۱۷	ضخامت جداره رحم
۴۲/۸۸±۴/۸۴	۴۲/۶۵±۵/۱۷	۴۴/۹۳±۴/۴۷	۸۰/۷±۱۲/۶۶	ضخامت اندومتر

* اعداد به صورت میانگین ± انحراف معیار بیان شده اند.

یافته‌ها

ظاهر رحم در گروه تجربی ۱ بسیار متورم و تقریباً پر خون بود و طول شاخ رحم آن نیز کاهش داشت. در حالی که در گروه تجربی ۲ در مقایسه با گروه شاهد تفاوتی نداشت. بررسی برش‌های عرضی رحم نیز موید این مشاهده بود، بطوری که ضخامت آندومتر، ضخامت جداره رحم و قطر رحم در مقایسه با گروه شاهد افزایش چشم‌گیری داشت ($p < 0.05$). جدول ۱ خصوصیات رحم موش‌های باردار دریافت کننده آسیکلوویر در دور دهان (گروه تجربی ۱) و پوست پشت (گروه تجربی ۲) و گروه‌های شاهد آنها در روز ۱۵ بارداری را نشان می‌دهد. در گروه تجربی ۱ از سه دسته شش تایی فقط یک موش ماده تا روز ۱۵ بارداری جنین‌های خود را حفظ کرده بود که از ۸ جنین آن یک مورد اگزوسفالی و یک مورد فتق نافی در ناحیه شکمی تشکیل شده بود، در حالی که در گروه شاهد فتق نافی دیده نشد (شکل‌های ۱ تا ۳). یک مورد جنین تحلیل رفته نیز در رحم این حیوان مشاهده شد که دلیل بر متوقف شدن رشد جنین در مراحل اولیه رشد و نمو بود.



شکل ۱- فتومیکروگراف مغز در برش طولی جنین گروه شاهد
(۱- کورتکس اولیه، ۲- بطن‌های طرفی، ۳- دین سفالن، ۴- مزن سفالن، ۵- متن سفالن، ۶- بطن چهارم)

هدف از اجرای این طرح تحقیقاتی، بررسی این مسئله است که آیا کرم آسیکلوویر ۵٪ موجب ناهنجاری و یا سقط‌های مکرر در موش‌های نژاد Balb/C در مراحل ابتدایی رشد و نمو می‌شود؟

مواد و روشها

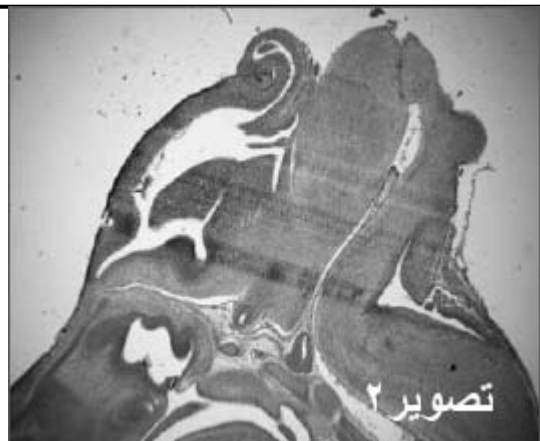حیوانات مورد آزمایش در این مطالعه تجربی، موش‌های نژاد Balb/C بودند که برای بررسی اثر داروی ضد ویروس آسیکلوویر بر رشد و نمو جنین آنها مورد استفاده قرار گرفتند. موش‌های ماده بالغ به سه دسته و در سه گروه شش تایی تقسیم شدند. موش‌های باردار با مشاهده پلاک واژنی و تهیه اسمیر واژنی انتخاب گردیدند.

در گروه تجربی ۱ از سه دسته شش تایی موش ماده بالغ (۲۰ گرمی) استفاده شد و کرم آسیکلوویر ۵٪ به صورت موضعی در روزهای ۷، ۸ و ۹ بارداری در اطراف دهان آنها مالیده شد. در گروه تجربی ۲ کرم ۵٪ آسیکلوویر بر پوست تراشیده شده پشت حیوان مالیده شد. در گروه شاهد دو دسته موش باردار در نظر گرفته شد که در دسته اول، واژین دور دهان و در دسته دوم واژین بر پوست پشت بدن تراشیده شده در روزهای ۷، ۸ و ۹ بارداری مالیده شد.

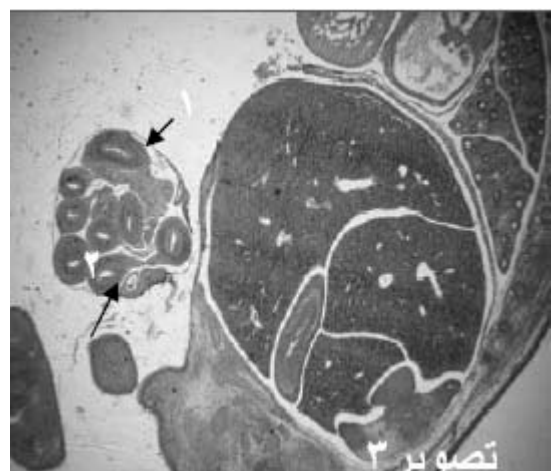در تمام گروه‌های مذکور موش‌ها در روز ۱۵ بارداری تشریح شده و قطر رحم، ضخامت جداره رحم، ضخامت اندومتر و جنین آنها (در صورت وجود) جدا گردیده و برای تهیه مقاطع بافتی آماده گردیدند. ابتدا بافت‌ها با سرم فیزیولوژی شستشو یافته و سپس برای تثبیت، داخل محلول بوئن انتقال داده شدند و بعد از گذشت ۶ ساعت در مورد جنین و ۱۸ ساعت در مورد رحم، برای مراحل آب‌گیری، الکل‌زدایی یا شفاف‌کردن و نفوذ پارافین آماده شده و بعد از قالب‌گیری و برش‌گیری، رنگ آمیزی شده و برای بررسی میکروسکوپی آماده گردیدند (۲۲). سنجش‌های آماری به وسیله نرم افزار SPSS انجام شد. از روش آنالیز واریانس تک عاملی (one-way ANOVA) برای تجزیه و تحلیل استفاده شد و $p < 0.05$ معنی‌دار در نظر گرفته شد.

مربوط به داروی خوراکی و وریدی آسیکلوویر بوده و در مورد پماد موضعی آسیکلوویر ۵٪ بررسی کامل نشده است. مطالعات نشان داده‌اند که تجویز وریدی آسیکلوویر می‌تواند به بدن جنین وارد شده و در بند ناف و مایع آمنیوتیکی دیده شود. اما چون کرم موضعی آسیکلوویر براحتی از پوست جذب نمی‌شود، بنابراین بنظر نمی‌رسد که موجب نقائص هنگام تولد شود (۲۳). ما نیز در مورد تجویز آسیکلوویر به پوست پشت موش - های ماده به نتایج مشابهی رسیدیم.

آسیکلوویر از جفت عبور می‌کند و به جنین می‌رسد (۲۳) و توان تراژونیک دارد و بیشتر بی‌نظمی‌های کلی ساختاری، مربوط به جمجمه و دم است (۲۱). ما نیز به یک مورد جنین در حال تحلیل در رحم که دلیل بر متوقف شدن رشدونمو در مراحل اولیه جنینی و یک مورد اگزینسفالی که دارای فتق نافی نیز بود، از کل ۸ جنین بدست آمده از گروه تجربی ۱ برخورد کردیم. این مطالعه نشان داد که اگر آسیکلوویر موضعی از طریق لیسیدن وارد بدن شود، مانعی برای رشد و نمو طبیعی جنین خواهد بود و احتمالاً باعث سقط جنین می‌شود، در حالی که مصرف آن در قسمت‌های دیگر پوست (به غیر از اطراف دهان) مشکلی بوجود نمی‌آورد و جنین‌ها بدون ناهنجاری به رشد ونمو خود ادامه می‌دهند. بیا توجه به یافته‌های این مطالعه توصیه می‌شود مادران باردار مبتلا به تبخال و عفونتهای مشابه ویروسی در صورت امکان در دو ماهه اول حاملگی که در طی آن جنین اندام‌زایی می‌کند، از این دارو لاقط در اطراف دهان استفاده نکنند، چون احتمال وارد شدن دارو به داخل دهان وجود دارد.



شکل ۲- فتومیکروگراف مغزدر برش طولی جنین گروه تجربی ۱



شکل ۳- فتومیکروگراف سطح شکمی جنین در گروه تجربی ۱ (۱- فتق نافی، ۲- لوپ های روده)

بحث

آسیکلوویر درطب بطورعمده بصورت موضعی و خوراکی یا وریدی مورد استعمال قرار می‌گیرد. بیشتر تحقیقات گذشته

REFERENCES

1. Anonymous. Acyclovir(zovirax)/Valacyclovir(Valtrex) and pregnancy. available at: www.OTIS pregnancy.org.
2. Katherine MS, Robbin RE, Alice DW, Jose FC, Russell EA, Andrews BE, et al. Pregnancy outcomes following systemic placental Acyclovir exposure: Conclusions from the international Acyclovir pregnancy registry, 1984-1999. Birth Defects Research 2004;70:201-207.
3. Park T. Zovirax (acyclovir) Ointment 5%. Product information. 2001;1- 4.
4. Lin MG, Biggo JR, Dimmitt RA, Andrews WW, Ramsey PS. A cost effectiveness analysis of acyclovir and valacyclovir prophylaxis in late pregnancy to prevent neonatal herpes. Abstract presented at: Infectious Diseases Society for Obstetrics and Gynecology Annual Clinical Meeting. Isle of Palms, S.C. 2005.
5. Stone KM, Reiff-Eldridge R, White AD, Cordero JF, Brown Z, Russell Alexander E, et al. Pregnancy outcomes following systemic placental Acyclovir exposure: Conclusions from the international Acyclovir pregnancy registry, 1984-1999. Birth Defects Research 2004; (PartA)70: 201-207

6. Tying SK, Baker D, Snowden W. Valacyclovir for herpes simplex virus infection: Long-term safety and sustained efficacy after 20 years experience with acyclovir. *J Infect Dis* 2002;186: 40-46.
 7. Watts DH, Brown ZA, Money D, Selke S, Huang ML, Sacks SL, et al. A double-blind, randomized, placebo-controlled trial of acyclovir in late pregnancy for the reduction of herpes simplex virus shedding and cesarean delivery. *Am J Obstet Gynecol* 2003;188:836-43.
 8. Rakhmanina N, Van Den Anker JN, Soldin SJ. Safety and pharmacokinetics of antiretroviral therapy during pregnancy. *Ther Drug Monit.* 2004;26:110-5.
 9. Bawdon RE. The ex vivo human placental transfer of the anti-HIV Nucleoside abacavir and the protease inhibitor amprenavir. *Inf Dis Obster Gynecol* 1998; 6:244-46.
 10. Sheffield JS, Fish DN, Hollier LM, Cadematori S, Nobles BJ, Wendel G., et al. Acyclovir concentrations in human breast milk after valacyclovir administration. *Am J Obstet Gynecol* 2002;186:100-102.
 11. Frenkel LM, Brown ZA, Bryson JY. Pharmacokinetics of acyclovir in the term human pregnancy and neonate. *Am J Obstet Gynecol* 1991;164:569-576.
 12. Moore HL, Szczech GM, Rodwell DE. Preclinical toxicology studies with acyclovir: teratologic, reproductive, and neonatal tests. *Fund Appl Toxicol* 1983;3:560-68.
 13. Stahlman R, Klug S, Lewandowski C, Bochert G, Chahoud I, Rahm U, et al. Prenatal toxicity of Acyclovir in Rats. *Arch toxicol* 1988;6:468-79
 14. Honein MA, Paulozz. LJ, Cragan JD, Correa A. Evaluation of selected characteristics of pregnancy drug registries. *Teratology* 1999;60:356-64.
 15. Andrews EB, Yankaskas BC, Crdero J, Schoeffler K, Hamp S. Acyclovir in pregnancy registry: six years experience. *The Acyclovir in pregnancy Registry Advisory Committee. Obstet Gynecol* 1992;79:7-13.
 16. Jedd MB, Melton LJ, Griffin MR. Trends in infantile hypertrophic ploric stenosis in Olmsted County, Minnesota, 1950-1984. *Paediatr Perinat Epidemiol* 1988;2:148-57.
 17. Wutzler P, Thust R. Genetic risks of antiviral nucleoside analogues: a survey. *Antiviral Research* 2001;49:55-74.
 18. Tureke WE, KrasnyH.C, Miranda P, Goldenthal EI, ElionGB, Hajian G, et al. Preclinical studies with acyclovir: carcinogenicity bioassays and chronic toxicity tests. *Fund Appl Toxicol* 1983;3:579-86.
 19. Darby M. In search of perfect antiviral. *Antivir Chem Chemother* 1995; 6: 54-63.
 20. Komesu MC, Brentegani LG, Azoubel R, Lopes R, Sala MA. Effect of Acyclovir on Rat fetus palate mucosa. *Braz Dent J* 1995;6:17-23.
 21. Chahoud I, Stahlman R, Bochert G, Dillmann I, Neubert D. Gross-structural defects in rats after Acyclovir application on day 10 of gestation. *Arch Toxicol* 1988;62:340-57.
- . محسنی کوچصفهانی ه، پریور ک (مولفین). روشهای فنی بافت شناسی و جنین شناسی و جانورشناسی، انتشارات الحسین (ع)، تهران، ۱۳۷۸.
23. Pacifici GM. Transfer of antivirals across the human placenta. *Early human Develop* 2005;81:647-54.