

## نقش ورزش تریدمیل بر هیپاتوپاتی دیابتی تجربی در موش صحرایی

یوسف دوستار<sup>۱</sup>، مصطفی محمدی<sup>۲</sup>، داریوش مهاجری<sup>۱</sup>، مهرداد هاشمی<sup>۳</sup>

<sup>۱</sup> استادیار، گروه پاتوبیولوژی، دانشکده دامپزشکی، دانشگاه آزاد اسلامی، واحد تبریز

<sup>۲</sup> استاد، گروه فیزیولوژی، دانشکده پزشکی، دانشگاه علوم پزشکی تبریز

<sup>۳</sup> استادیار، گروه ژنتیک مولکولی، دانشکده پزشکی، دانشگاه آزاد اسلامی، واحد پزشکی تهران

### چکیده

**سابقه و هدف:** ورزش‌های منظم با افزایش حساسیت انسولینی بافت و برداشت گلوکز و همچنین کاهش چربی بدن، ابزار بسیار قوی غیردارویی برای پیشگیری و درمان بیماری دیابت ملیتوس هستند. هیپاتوپاتی دیابتی از عوامل عمده نارسائی کبد در بیماران دیابتی می‌باشد. هدف از این مطالعه تعیین نقش ورزش تریدمیل در هیپاتوپاتی دیابتی تجربی می‌باشد.

**روش بررسی:** در این مطالعه تجربی، ۵۶ سر موش صحرایی نر نژاد ویستار با سن ۱۲ هفته و وزن ۳۰۰-۲۵۰ گرم انتخاب و در دو گروه ۲۸ تایی توزیع و سپس با استفاده از داروی استرپتوزوتوسین (۵۰ میلی گرم به ازای هر کیلوگرم وزن بدن) به روش تزریق داخل صفاقی به‌طور تجربی مبتلا به دیابت گردیدند. گروه تیمار در شرایط معمول تغذیه و نگهداری، به‌مدت ۱۲ هفته و هر هفته ۵ روز و هر روز ۱ ساعت تحت ورزش منظم تریدمیل قرار گرفت. گروه شاهد در این مدت بدون هیچگونه فعالیت فیزیکی و ورزشی در همان شرایط معمول تغذیه نگهداری شدند. پس از گذشت ۱۲ هفته از بافت کبد هر دو گروه نمونه‌برداری و پس از پایداری در فرمالین بافری ۱۰ درصد، با استفاده از روش‌های معمول تهیه مقاطع آسیب شناسی برش‌هایی با ضخامت ۶-۵ میکرون و رنگ آمیزی هماتوکسیلین-ئوزین تهیه گردید.

**یافته‌ها:** مطالعات آسیب شناسی بافتی در گروه شاهد نشانگر تغییرات پاتولوژیک نظیر ارتشاح سلول‌های آماسی تک هسته‌ای در پیرامون وریدچه مرکزی و فضای پورتال، پری هیپاتیت لنفوسیتی، خونریزی، آسیب‌های دژنراتیو و نکروز هیالینی اسکروز، آپوپتوز، هیپاتواسکروز و فیروز متراکم در نواحی پیرامون سینوزوئیدی، فضای پورتال و وریدچه مرکزی بود. این تغییرات در گروه تیمار بسیار حداقل و اختلاف بین دو گروه همواره معنی‌دار بود.

**نتیجه‌گیری:** یافته‌های این مطالعه مشخص نمود که ورزش تریدمیل می‌تواند باعث کاهش تغییرات پاتولوژیک و بهبودی نسبی آسیب‌های کبدی در موارد هیپاتوپاتی دیابتی گردد.

**واژگان کلیدی:** دیابت، هیپاتوپاتی دیابتی، ورزش تریدمیل.

### مقدمه

دیابت ملیتوس شایع‌ترین بیماری متابولیکی است که با هیپرگلیسمی ناشی از کمبود مطلق یا نسبی انسولین مشخص

می‌گردد (۱). بیش از ۱۵۰ میلیون نفر در جهان و نزدیک به ۳ میلیون نفر در ایران به آن دچار هستند و انتظار می‌رود که این تعداد در سال ۲۰۱۰ به ۲۲۱ میلیون نفر برسد. طبق پیشگویی سازمان بهداشت جهانی، این رقم در سال ۲۰۲۵ در بالغین به ۳۰۰ میلیون نفر خواهد رسید. این درحالی است که کاهش قند خون این بیماران با روش‌های استاندارد و مصرف داروهای شیمیایی هنوز برای پیشگیری از عوارض آن مانند

آدرس نویسنده مسئول: دانشگاه آزاد اسلامی تبریز، دانشکده دامپزشکی، بخش پاتولوژی، دکتر یوسف

دوستار (email: vetdoustar@yahoo.com)

تاریخ دریافت مقاله: ۱۳۸۷/۴/۵

تاریخ پذیرش مقاله: ۱۳۸۷/۱۱/۳۰

اختلالات کبدی، قلبی-عروقی، بیماری‌های چشمی، نوروپاتی و نارسایی کلیه کافی نیستند و به نظر می‌رسد که برای درمان این بیماری که اکنون به صورت یک اپیدمی نهفته محسوب می‌شود، باید راه‌های دیگری را جستجو نمود. سه نوع ضایعه مهم در هپاتوپاتی دیابتی مد نظر می‌باشد: ۱- ضایعات سلولی ۲- هپاتواسکلروزیس ۳- نکروز هیالینی اسکروزیر (Sclerosing hyaline necrosis) (۲). مهم‌ترین ضایعه کبدی، هپاتواسکلروز می‌باشد که شامل افزایش منتشر ماتریکس همبندی به همراه تکثیر سلول‌های فیبروبلاستی است و اغلب با افزایش ضخامت بافت همبندی فضای اطراف پورت و فضای دیس همراه است. در کل به نظر می‌رسد که دو فرآیند در ایجاد ضایعات کبدی نقش داشته باشند. یک حالت، نقص متابولیکی است که در تمام بیماران اتفاق می‌افتد و احتمالاً مربوط به محصولات نهایی گلیکوزیله پیشرفته است که مسئول ضخیم‌شدگی و افزایش بستر همبندی (فیبروز) می‌باشد و دیگری افزایش استرس اکسیداتیو است که مهم‌ترین عامل مرگ سلولی می‌باشد. سلول‌های کبدی در بیماران مبتلا به دیابت ممکن است به علت تجمع بیش از اندازه گلیکوژن در آنها دچار تغییرات دژنراتیو گردند. گاهی نیز در موارد هیپرگلیسمی شدید، اسمولالیته سلول‌های کبدی بالا رفته و سلول‌ها دچار تغییرات دژنراتیو می‌گردند. مجموعه فوق‌الذکر بیانگر اهمیت بیماری دیابت در بروز ضایعات کبدی است و در هر صورت، یکی از راه‌های درمانی و پیشگیری برای عوارض حاصل از این بیماری فعالیت فیزیکی بدن به شکل منظم در طول روز برای بیماران می‌باشد و به این خاطر است که ورزش به عنوان یک برنامه درمانی عمده در درمان دیابت مطرح است (۱). در این مطالعه، هدف بررسی نقش محافظتی ورزش تریدمیل در هپاتوپاتی دیابتی تجربی در موش‌های صحرائی است تا مشخص گردد که آیا تمرینات تریدمیل منظم می‌توانند در کاهش عوارض کبدی مبتلایان به دیابت موثر واقع گردند.

## مواد و روشها

در این مطالعه تجربی، ورزش به عنوان متغیر مستقل و تغییرات بافتی کبد به عنوان متغیر وابسته مورد ارزیابی قرار گرفتند. تعداد ۵۶ سر موش صحرائی سه ماهه از نژاد ویستار به وزن ۲۵۰-۳۰۰ گرم انتخاب و به‌طور تصادفی در دو گروه ۲۸ تایی توزیع گردیدند. شرایط تغذیه و نگهداری برای هر دو گروه یکسان در نظر گرفته شد.

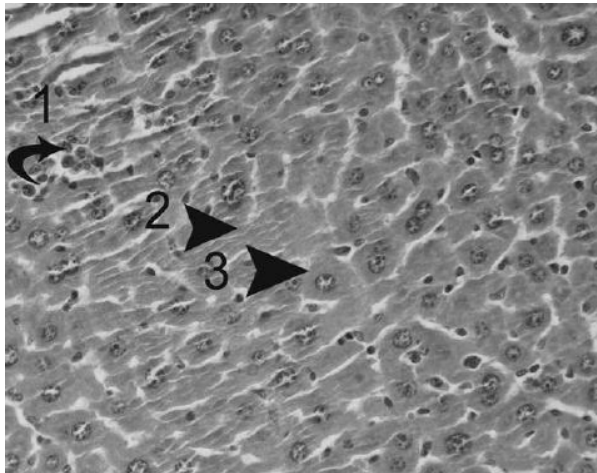
جهد ایجاد دیابت از داروی استرپتوزوتوسین به‌صورت تک‌دوز و به میزان ۵۰ میلی‌گرم به ازای هر کیلوگرم وزن بدن به روش تزریق داخل صفاقی استفاده شد. ۴۸ ساعت بعد از تزریق، جهت اطمینان از ایجاد دیابت در موش‌ها، قطره‌ای خون از ورید دمی اخذ و میزان قند خون توسط دستگاه گلوکومتر (Boehringer Mannheim Indianapolis IN) قرائت گردید. قند خون بالای ۳۰۰ میلی‌گرم در دسی‌لیتر به عنوان شاخص دیابتی شدن در نظر گرفته شد. ورزش مورد نظر با استفاده از دستگاه تریدمیل (ساخت شرکت دانش یاخته، ایران) و سرعت ۲۵ متر در هر دقیقه و با شیب صفر درجه، هفته‌ای ۵ روز و هر روز به مدت یک ساعت و به‌مدت ۱۲ هفته اجرا گردید. در پایان هفته دوازدهم، هر دو گروه توسط ایجاد دررفتگی در مهره‌های گردن (Cervical dislocation) به راحتی کشته شده و نمونه‌های بافتی از قسمت‌های مشابه در سطح دیافراگمی کبد اخذ و پس از پایدارسازی در فرمالین بافری ۱۰ درصد، از آن‌ها مقاطعی با ضخامت ۵-۶ میکرون جهت رنگ‌آمیزی هماتوکسیلین و ائوزین تهیه گردید (۴، ۳، ۱). نتایج به‌دست آمده با استفاده از بسته نرم‌افزاری SPSS ویرایش ۱۳ و آزمون من-وایتنی U (The Mann-Whitney U test) تحلیل شدند و  $p < 0.05$  معنی‌دار تلقی شد.

## یافته‌ها

تغییرات اسکروز بصورت ندولار و منتشر در بخش‌های مختلف بافت کبد موش‌های گروه شاهد، از جمله نواحی پیرامون سینوزوئیدی، اطراف وریدچه مرکزی و فضای پورتال مشاهده گردید. از نظر آسیب‌شناسی بافتی این تغییرات به‌صورت پرولیفراسیون سلول‌های فیبروبلاستی توام با تولید و تراوش کلاژن نوع IV و افزایش ماتریکس بین سلولی به همراه ارتشاح سلول‌های تک‌هسته‌ای بود. گاهی این تغییرات در زیر کپسول گلیسون کبد به شکل ندولار و منتشر مشاهده گردید. تغییرات فوق در گروه تیمار بسیار خفیف و در اغلب موارد قابل چشم‌پوشی بود (شکل‌های ۱-۳).

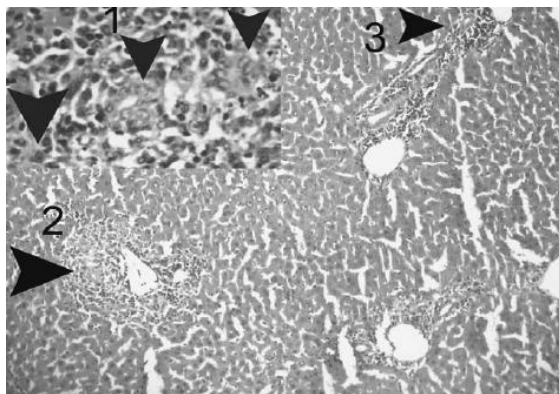
هجوم سلول‌های آماسی تک‌هسته‌ای اعم از ماکروفاژ و لنفوسیت‌ها در پیرامون وریدچه مرکزی به همراه تغییرات ملایم فیبروز به‌صورت تشکیل پل‌های فیبروزی (Fibrous bridging) ما بین فضاهای پورتال و وریدچه مرکزی لوبول‌های کبدی از دیگر یافته‌های ریزبینی در گروه شاهد بود. تغییرات یاد شده در گروه تیمار مشاهده نگردیده و یا در حد بسیار خفیف بود (شکل ۴).

وریدچه مرکزی و پورتال مشاهده می‌گردید (شکل ۶).  
بررسی‌های میکروسکوپی نشان داد که در گروه شاهد  
آسیب‌های سلولی فوق بسیار بارزتر و بیشتر از گروه تیمار بود.  
نکروز هیالینی اسکروز (Sclerosing hyaline necrosis)  
سلول‌های کبدی از دیگر یافته‌های پاتولوژیک در موش‌های  
گروه شاهد بود. این تغییر در گروه تیمار بسیار ناچیز و قابل  
چشم‌پوشی بود (شکل‌های ۳ و ۵).



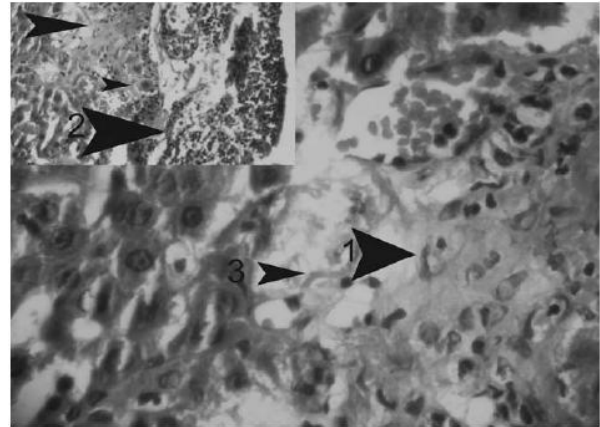شکل ۳- نمای ریزبینی از بافت کبد گروه تیمار.

در برخی از مناطق هنوز سلول‌های آسیب دیده (فلش ۲) با تعداد بسیار کمتر نسبت  
به گروه شاهد به همراه تجمع بسیار ملایم سلول‌های آماسی تک هسته‌ای (فلش ۱)  
قابل مشاهده می‌باشد. حضور مگالوسیت‌ها و هیاتوسیت‌های با دو هسته  
(Binucleated) و همچنین افزایش تعداد سلول‌های کوپفر حاکی از یک روند  
رژنراتیو در بافت کبد می‌باشد (رنگ آمیزی هماتوکسیلین - انوزین،  
بزرگنمایی ۴۰×).



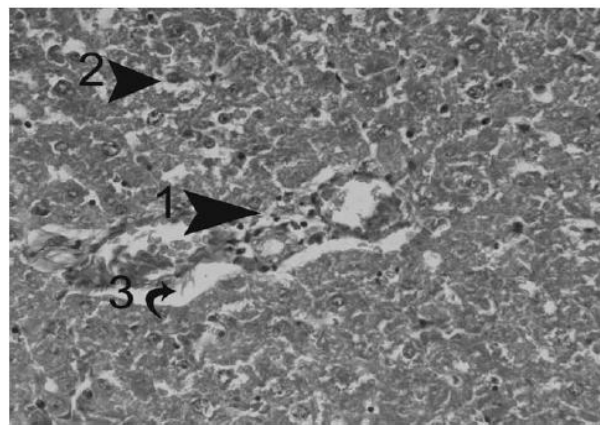
شکل ۴- نمای ریزبینی از ارتشاح سلول‌های تک‌هسته‌ای در فضای  
پورتال (فلش ۲) و تشکیل پل‌های فیبروزه همراه با سلول‌های تک  
هسته‌ای ما بین فضا‌های پورتال و وریدچه مرکزی (فلش ۳) در  
گروه شاهد.

اتساع غیر معمول ونول‌ها در فضای پورتال نیز مشخص می‌باشد. به پرولیفراسیون  
مجاری صفراوی به همراه ارتشاح سلول‌های تک هسته‌ای در گوشه چپ و بالای  
تصویر (فلش ۱) توجه نمایید. (رنگ آمیزی هماتوکسیلین - انوزین،  
بزرگنمایی ۴۰×)



شکل ۱- نمای ریزبینی از هیپاتواسکلروز ندولار در گروه شاهد  
(فلش ۱).

پری هیپاتیت تک هسته‌ای با ارتشاح مشخص سلول‌های لنفوسیتی و ادم زیر  
کپسولی و کانونی از فیبروز تحت کپسولی (فلش ۲) قابل رویت می‌باشد. به  
رشته‌های متعدد کلاژن در پیرامون سینوزوئیدهای کبدی (فلش ۳) و حاشیه  
نشینی سلول‌های آماسی در مقطعی از عروق کبدی توجه نمایید (رنگ آمیزی  
هماتوکسیلین - انوزین، بزرگنمایی ۱۰۰×).

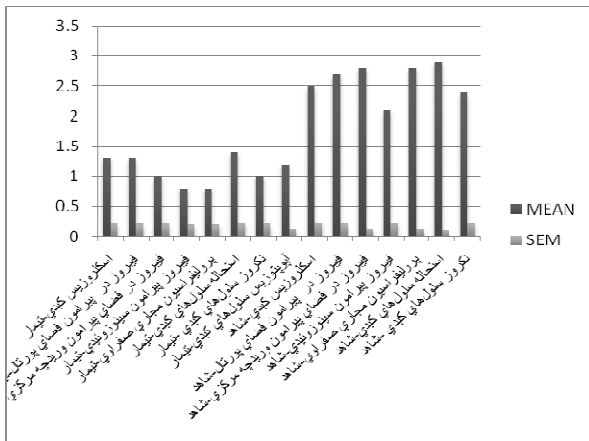


شکل ۲- نمای ریزبینی از ادم و ارتشاح بسیار ملایم سلول‌های  
تک‌هسته‌ای (فلش‌های ۱ و ۳) در فضای پورتال به همراه حضور  
تعدادی سلول دژنراتیو کبدی (فلش ۲) در گروه تیمار.  
در این تصویر نظم رو به مرکز هیاتوسیت‌ها نیز اندکی به هم ریخته است (رنگ  
آمیزی هماتوکسیلین - انوزین، بزرگنمایی ۴۰×).

پری‌هیپاتیت به صورت تجمع سلول‌های آماسی تک هسته‌ای  
(ماکروفاژ و لنفوسیت) به همراه هجوم بافت فیبروزی و  
چسبندگی کپسول کبدی به پارانشیم کبد در ناحیه مزبور از  
دیگر یافته‌های هیستوپاتولوژیک در بافت کبد گروه شاهد بود  
که تغییرات مذکور در گروه تیمار مشاهده نگردید (شکل ۱).

تغییرات دژنراتیو سلولی به صورت تغییر چربی و تورم آبکی  
هیاتوسیت‌ها نمایان بود. اجسام مالوری به صورت توده‌های  
غباری و انوزینوفیلی گاهی در پیرامون هسته و زیر غشاء  
سلول‌های آسیب دیده، مشاهده شدند (شکل ۵). نکروز سلولی  
با مشخصات کاربویپکنوز و کاربولیز به کرات قابل مشاهده  
بود (شکل ۵). آسیب‌های سلولی مذکور اغلب در پیرامون فضای

دژنراسیون، نکروز هیالینی اسکالروزی و آپوپتوز بین گروه‌های تیمار و شاهد معنی‌دار بود (نمودار ۱). داده‌های بدست آمده بصورت میانگین  $\pm$  خطای معیار در جدول ۱ آورده شده است.



**نمودار ۱- میانگین رتبه‌ای تغییرات هیستوپاتولوژیکی در بافت کبد گروه تیمار و شاهد (n=28).**  
داده‌ها بصورت میانگین  $\pm$  خطای معیار نمایش داده شده است.  $p < 0.001$  و  $p < 0.01$  در مقایسه با گروه شاهد.

**جدول ۱- میانگین تغییرات بافتی در کبد موش‌های گروه تیمار و شاهد.**

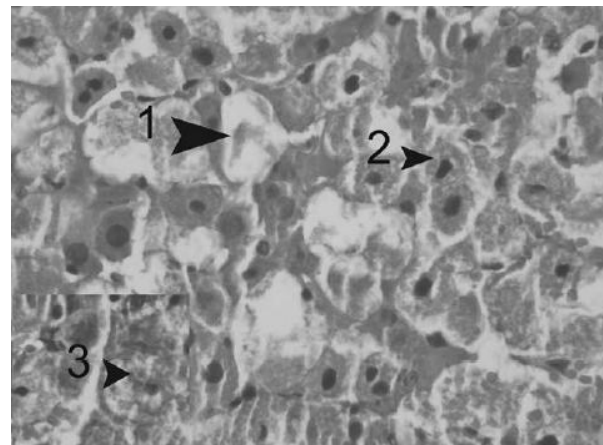
گروه تیمار	گروه شاهد
اسکلروزیس کبدی	1/3 $\pm$ 0/2   2/5 $\pm$ 0/2
فیبروز پیرامون فضای پورتال	1/3 $\pm$ 0/2   2/7 $\pm$ 0/2
فیبروز پیرامون وریدچه مرکزی	1 $\pm$ 0/2   2/8 $\pm$ 0/1
فیبروز پیرامون سینوزوئیدهای کبدی	0/8 $\pm$ 0/2   2/1 $\pm$ 0/2
پرولیفراسیون مجاری صفراوی	0/8 $\pm$ 0/2   2/8 $\pm$ 0/1
دژنراسیون سلول‌های کبدی	1/4 $\pm$ 0/2   2/9 $\pm$ 0/1
نکروز سلول‌های کبدی	1 $\pm$ 0/2   2/4 $\pm$ 0/2
آپوپتوز سلول‌های کبدی	1/2 $\pm$ 0/1   2/5 $\pm$ 0/2

داده‌ها بصورت Mean  $\pm$  SEM بیان شده است.

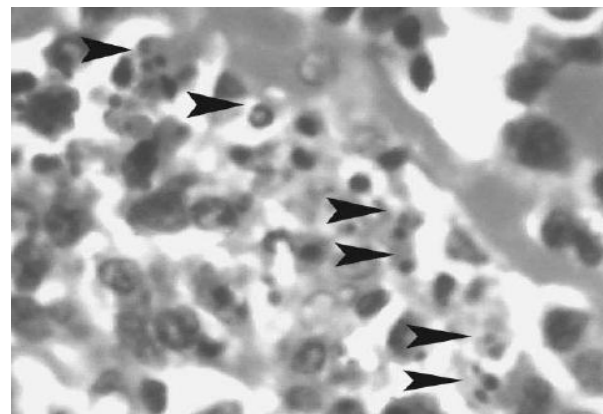
### بحث

هیپاتوپاتی دیابتی به عنوان یک ضایعه بسیار مهم توسط دانشمندان متعددی مورد بررسی قرار گرفته است و سعی در کاهش ضایعات بافت کبد بیماران مبتلا به دیابت از دیرباز آرزوی تمامی محققین سراسر دنیا بوده است. داروهای متعددی در این زمینه مورد استفاده قرار گرفته است که تا به حال نتوانسته‌اند به شکل مناسبی عوارض حاصله از دیابت را در بافت کبد کاهش دهند، تا اینکه اخیراً فعالیت فیزیکی و تمرینات ورزشی منظم در این خصوص مطرح شده است. در

فیبروز متراکم پیرامون سینوزوئیدی (Capillarization)، فضای پورتال و وریدچه مرکزی (Peri venular) در گروه شاهد بسیار چشمگیر بود (شکل‌های ۱ و ۲).



**شکل ۵- نمای ریزبینی از بافت کبد موش گروه شاهد.**  
تغییرات دژنراتیو سلول‌های کبدی به همراه تشکیل اجسام مالوری (فلش ۳) در پیرامون هسته سلول‌های دژنره و نکروز هیپاتوسیت‌ها به صورت اضمحلال کامل سلولی (فلش ۱) مشخص می‌باشد. هسته‌های پیکنوزه (فلش ۲) در سلول‌های نکروتیک به وضوح قابل رویت هستند. به تورم هیپاتوسیت‌ها در اثر واکوئولاسیون شدید سیتوپلاسم به علت تجمع گلیکوژن نیز توجه فرمائید (رنگ آمیزی هماتوکسیلین - انوزین، بزرگنمایی ۱۰۰x).



**شکل ۶- نمای ریزبینی از سلول‌های آپوپتوتیک کبدی در پیرامون فضای پورتال (فلش‌ها) به همراه ارتشاح سلول‌های تک هسته‌ای.**  
(رنگ آمیزی هماتوکسیلین - انوزین، بزرگنمایی ۱۰۰x)

پرولیفراسیون مجاری صفراوی کاذب (فاقد مجرای نرمال) به همراه هجوم سلول‌های تک هسته‌ای و افزایش ماتریکس زمینه بین سلولی در گروه شاهد مشاهده گردید که در گروه تیمار تنها ادم و ارتشاح بسیار ملایم سلول‌های آماسی تک هسته‌ای نمایان بود (شکل‌های ۲ و ۴).

اختلاف تغییرات هیستوپاتولوژیک نظیر هیپاتواسکلروز، فیبروز پیرامون سینوزوئیدی، فیبروز پیرامون وریدچه مرکزی، فیبروز پیرامون فضای پورتال، پرولیفراسیون مجاری صفراوی،

متعاقب فعالیت‌های ورزشی میزان ژن مربوط به IGF-II یا فاکتور رشد شبه انسولینی در بافت کبد افزایش می‌یابد. از آنجایی که این فاکتور نقش حفاظتی در سلول‌های کبدی داشته و در بهبود هیپوگلیسمی و افزایش حساسیت انسولینی بافت‌های کبد و عضلات موثر می‌باشد، بنابراین نقش مثبت ورزش در کاهش عوارض دیابت و هم‌خوانی نتایج این تحقیق با نتایج سایر محققین مورد تأیید قرار می‌گیرد (۱۷-۱۹). بایستی توجه داشت که IGF-II آگونیست انسولین بوده و می‌تواند در موارد کارسینوم کبدی القائی در هیپاتوپاتی دیابتی برای تامین گلوکز مصرفی بسیار بالای سلول‌های سرطانی حائز اهمیت باشد. پس چنین بر می‌آید که این فاکتور همیشه نقش مثبتی نخواهد داشت و بهتر است فعالیت‌های ورزشی در بیماران دیابتی در مراحل اولیه بیماری بصورت مستمر و منظم آغاز شود، اما در صورتی که بیمار در روند تغییرات نئوپلاستیک قرار بگیرد متأسفانه نقش موثری نخواهد داشت (۲۰).

Ehrlich و همکاران وی در سال ۱۸۸۳ برای اولین بار به تجمع گلیکوژن در هسته سلول اشاره کرده و بیان نمودند که علاوه بر بیماری دیابت در موارد بیماری سل، سپتی‌سمی‌ها، هپاتیت و بیماری‌های خودایمن نیز رخداد داشته و تجمع بیش از اندازه آن می‌تواند آسیب‌های جبران ناپذیری را بر بافت کبد وارد نماید (۲۱)، که در نتایج مطالعه حاضر آسیب القاء شده توسط انباشت بیش از اندازه گلیکوژن (شکل ۵) با شکل‌گیری بافت فیروز کاملاً مشهود است (۲۳، ۲۲). فعالیت‌های ورزشی با ایجاد هیپوگلیسمی باعث کاهش دریافت گلوکز توسط سلول‌های کبدی شده و بدین ترتیب وقوع بیماری ذخیره‌ای گلیکوژن در بافت کبد کاهش می‌یابد (۲۴، ۲۵) و از این طریق نقش مثبت ورزش با کاهش عوارض حاصل از دیابت مشخص می‌گردد که نتایج حاصله در مطالعه حاضر نیز مؤید آن می‌باشد.

کاهش میزان هموگلوبین گلیکوزیله (HbA1c) از مواردی است که متعاقب ورزش تریدمیل مشاهده گردید. با رخداد گلیکوزیلاسیون غیر آنزیمی، گلوکز بدون کمک آنزیم‌ها و بطور شیمیائی به گروه‌های آمینی و پروتئین‌ها متصل می‌شود و از این طریق محصولات گلیکوزیلاسیون تولید می‌گردد که این مواد ممکن است بازآرایی شده و محصولات گلیکوزیلاسیون زودرس و پایداری بنام نوع آمادوری (Amadori-Type) ایجاد کنند. درجه گلیکوزیلاسیون آنزیمی بطور مستقیم وابسته به مقدار گلوکز خون است. محصولات گلیکوزیلاسیون تازه بر روی کلاژن و سایر پروتئین‌های با عمر طولانی موجود در

بررسی حاضر به تاثیر بخشی از فعالیت‌های منظم ورزشی نظیر ورزش تریدمیل پرداخته شده است و همانطور که در بخش نتایج نیز به آن اشاره شده است، ورزش تریدمیل تا حدودی توانسته است ضایعات هیپاتوپاتی دیابتی نظیر هپاتواسکلروز را کاهش دهد. چگونگی تاثیر ورزش تریدمیل در کاهش شدت عارضه هیپاتوپاتی، توسط محققین زیادی مورد بررسی قرار گرفته است که نتایج آن در زیر آمده است.

بر اساس مطالعات Hong و همکاران وی در سال ۲۰۰۵ استئاتوز کبدی القاء شده در بیماری دیابت، سلول‌های کبدی را در مسیر آپوپتوز قرار می‌دهد. در توافق با نتایج ایشان، تفسیر تغییرات مرگ سلولی در سلول‌های کبدی موش‌های دیابتی مبتلا به استئاتوهپاتیت در گروه شاهد میسر می‌گردد. مکانیسم‌های دیگری نیز در القاء آپوپتوز دخیل می‌باشند که از آن میان بایستی به نقش استرس‌های اکسیداتیو و تجمع گلیکوژن در کبد موش‌های دیابتی اشاره نمود. عوامل اکسیژن آزاد سمی حاصله از استرس‌های اکسیداتیو و غیر فعال شدن آنزیم کینازی ERK1/2 و فعال شدن آنزیم کینازی دیگری بنام C-JUN/C-JUN/AP-1 می‌توانند بیانگر وقوع آپوپتوز در پی استرس‌های اکسیداتیو باشند. آنچه که مسلم است مابقی مسیر مرگ سلولی از طریق آنزیم کاسپاز ۳ و پلی‌آدنوزین دی‌فسفات ریبوز پلی‌مرز (PARP) خواهد بود (۷-۵، ۳). تجمع بیش از اندازه گلیکوژن چگونه می‌تواند باعث القاء مرگ سلولی از نوع آپوپتوز باشد؟ این سوالی است که Robert و همکاران وی در سال ۲۰۰۲ به آن پاسخ دادند (۸)، که با نتایج مطالعه حاضر مطابقت می‌کند. آنان اظهار نمودند که نقش مهاری آنزیم GSK-3 $\beta$  در راه‌اندازی آپوپتوز از مسیر TNF. $\alpha$  بواسطه تجمع بیش از اندازه گلیکوژن در سلول‌های کبدی از بین می‌رود و با فسفوریلاسیون P65 و بیان ژن NF.kB سلول کبدی دچار آپوپتوز می‌گردد (۱۱-۸). بنابراین سه عامل مهم در القاء آپوپتوز را نباید فراموش کرد: ۱- استئاتوز کبدی، ۲- استرس‌های اکسیداتیو و ۳- تجمع بیش از اندازه گلیکوژن در هیپاتوسیت‌ها. بطور کلی ورزش‌های منظم با تاثیر در موارد بیان شده باعث کاهش عوارض دیابت در بافت کبد می‌گردند و این همان موضوعی است که Ronald و همکاران وی در سال ۲۰۰۵ به آن اشاره نمودند (۱۳، ۱۲). Laaksonen و همکاران وی در سال ۲۰۰۰ بیان نمودند که ورزش با کاهش استئاتوز و کاهش استرس اکسیداتیو از عوامل بسیار مهم در کاهش روند آسیب‌های القائی توسط بیماری دیابت می‌باشد. این موضوع در مطالعه حاضر نیز با مقایسه نتایج در گروه تیمار و شاهد بدیهی می‌باشد (۱۶-۱۴).

بافت‌های بینابینی و دیواره رگ‌های خونی، بجای آنکه تخریب شوند، بیشتر دچار تغییرات شیمیایی آهسته گشته و بازآرایی می‌شوند که در نهایت اشکال غیر قابل برگشت و پیشرفته محصولات نهائی گلیکوزیلاسیون تولید می‌گردد که محصولات نهائی فوق AGE (Advance glycosylation end products) نامیده می‌شوند. تشکیل AGE بر روی پروتئین‌ها، چربی‌ها و اسیدهای نوکلئیک رخ می‌دهد. این مواد روی پروتئین‌هایی از قبیل کلاژن باعث ایجاد ارتباطات متقاطع بین پلی‌پپتیدهای ملکول کلاژن شده و موجب گیر افتادن پلاسما یا پروتئین‌های بینابینی می‌شوند. به‌طور مثال در رگ‌های بزرگ، گیر افتادن لیوپروتئین‌های کم‌چگال باعث می‌شود که خروج آن از دیواره رگ کند و رسوب کلسترول در انتیما افزایش یابد و در نتیجه آتروژنز تسریع گردد. در مویرگ‌ها، پروتئین‌های پلاسما مثل آلبومین به غشاء پایه گلیکوزیله متصل و این امر تا حدی مسئول افزایش ضخامت غشاء پایه می‌شود که مشخصه میکروآنژیوپاتی دیابتی است. پروتئین‌های که با AGE اتصالات متقاطع پیدا کرده‌اند، نسبت به هضم پروتئولیتیک مقاوم هستند. بنابراین اتصالات متقاطع نه تنها باعث کاهش برداشت پروتئین‌ها می‌گردند، بلکه باعث تجمع پروتئین‌ها نیز می‌شوند. ایجاد اتصالات متقاطع بواسطه AGE در کلاژن نوع ۴ موجود در غشاء پایه، همچنین ممکن است واکنش‌های بین کلاژن و سایر اجزاء ماده بینابینی (لامینین، پروتئوگلیکان‌ها) را مختل ساخته و منجر به نقایص ساختمانی و عملکردی در غشاء پایه گردد. AGE به گیرنده‌های موجود بر سطح بسیاری از سلول‌ها نظیر آندوتلیوم، منوسیت‌ها، ماکروفاژها، لنفوسیت‌ها و سلول‌های مزانشیمی متصل می‌شود. این اتصالات باعث مجموعه گوناگونی از فعالیت‌های بیولوژیک شامل مهاجرت منوسیت‌ها، رها سازی سایتوکین‌ها و عوامل رشد از ماکروفاژها، افزایش نفوذ پذیری آندوتلیال‌ها، افزایش خاصیت انعقاد پذیری سطح سلول‌های آندوتلیال و ماکروفاژها و افزایش تکثیر و تولید ماتریکس خارج سلولی توسط فیبروبلاست‌ها و سلول‌های ماهیچه صاف می‌گردد. با توجه به موارد ذکر شده و نتایج این بررسی، کاهش ضایعات عروقی (میکروآنژیوپاتی دیابتی) در این مطالعه می‌تواند در پی کاهش تشکیل AGE متعاقب ورزش تریدمیل باشد (۱).

Stephen و همکاران وی در سال ۲۰۰۶ به نقش و تاثیر بیماری دیابت در ساختار بافت کبد اشاره نمودند. نتایج مطالعات آنها نشان داد که آسیب‌های عروقی نظیر میکروآنژیوپاتی به علت افزایش استرس‌های اکسیداتیو، کاهش میزان لیوپروتئین‌های با چگالی بالا، افزایش گلیکوزیلاسیون

پروتئین‌ها، هیپرگلیسمی و افزایش پراکسیداسیون چربی و تولید 8-iso-PgF<sub>2</sub>α بوده و علاوه بر تغییرات عروقی افزایش ماتریکس همبندی در پیرامون سینوزوئیدها، وریدچه مرکزی و فضای پورتال نیز در بافت کبدی قابل مشاهده است که در پی مطالعات Doustar و همکاران وی در سال ۲۰۰۷، Zinman و همکاران وی در سال ۲۰۰۳، Chiasevra در سال ۲۰۰۰ و Delissio و همکاران در سال ۱۹۹۱ همگی به نقش ورزش‌های منظم در کاهش عوارض بیماری دیابت اشاره نمودند که با نتایج مطالعه حاضر در بیشتر موارد همخوانی داشته و نتایج معنی‌دار این مطالعه را بخوبی توجیح می‌نماید (۲۶، ۲۷). یکی از فاکتورهای رشد بسیار مهم که در هیپاتوپاتی دیابتی TGF-β می‌باشد. هیپرگلیسمی از مهم‌ترین عوامل القاء گر تولید و آزادسازی TGF-β از سلول‌های میوفیبروبلاست تمایز یافته از سلول‌های لیپوسیت کبدی (Ito Cells) می‌باشد. افزایش شدید قند خون باعث تحریک پرولیفراسیون میوفیبروبلاست‌ها شده و بنابراین میزان زیادی کلاژن نوع ۱ و ۴ و TGF-β تولید می‌گردد (۲۸، ۲۹). فعالیت‌های ورزشی می‌توانند با افزایش حساسیت انسولینی و القاء هیپوگلیسمی از پرولیفراسیون سلول‌های میوفیبروبلاست جلوگیری و از این طریق تولید و آزاد سازی TGF-β و کلاژن‌های نوع ۱ و ۴ را مهار نمایند (۱، ۳۰). مسلم است که ورزش با کنترل قند خون باعث مهار تولید و آزاد سازی TGF-β گشته و روند فیبروز بافت کبدی را در بیماران دیابتی کاهش می‌دهد. در بررسی حاضر نیز از نظر بروز فیبروز در بافت کبد، بین گروه شاهد و تیمار اختلاف معنی‌داری وجود داشته است که با یافته‌های مذکور در توافق می‌باشد (۳۱-۳۴).

طبق اظهارات Ikuo و همکاران وی در سال ۲۰۰۲، اجسام مالوری (سیتوکراتین‌های ۸ و ۱۸) به‌دنبال هپاتیت الکلی، هپاتیت غیر الکلی، هپاتیت استئاتوتیک، بیماری‌های نئوپلاستیک، سیروز و یا آسیب‌های مزمن کبدی در پیرامون هسته و زیر غشاء سلولی به صورت اجسام رشته‌ای اتوزینوفیلی تجزیه شده، قابل رویت می‌باشند که در مطالعه حاضر نیز به‌دنبال آسیب مزمن بافت کبدی این اشکال به‌وضوح مشاهده شدند. Fickert و همکاران وی در سال ۲۰۰۲ پی بردند که سیتوکراتین‌های ۸ و ۱۸ به‌واسطه TNF-α و FAS در مسیرهای آغاز آپوپتوز دارای اثرات مهاری بوده ولی در آسیب‌های مزمن کبدی نظیر هیپاتوپاتی دیابتی، به علت پرولیفراسیون مجاری صفراوی کاذب و کلستاز، بیان ژن‌های مولد سیتوکراتین‌های ۸ و ۱۸ به مراتب کمتر شده و روند مرگ آپوپتوتیک سلول‌های کبدی از مسیرهای یاد شده فعال

باشد، لکن کشف دلایل موثرتر پیرامون نقش ورزش تردمیل و اثر آن در هیپاتوپاتی دیابتی مطالعات گسترده‌تری را می‌طلبد.

### تشکر و قدردانی

بدین وسیله از زحمات همکاران حوزه معاونت پژوهشی دانشگاه آزاد اسلامی واحد تبریز تشکر و قدردانی می‌شود.

می‌گردد (۳۷-۳۵). در مطالعه حاضر نیز بروز هم‌زمان اجسام مالوری و وقوع آپوپتوز در بافت کبد موش‌های دیابتی گروه شاهد قابل ملاحظه می‌باشد که از این نظر با نتایج Fickert هم‌خوانی دارد.

در مجموع، ورزش تردمیل با مکانیسم‌های مختلف در بهبود هیپاتوپاتی دیابتی دارای نقش مثبت و موثر می‌باشد. بنابراین نتیجه گرفته می‌شود که ورزش تردمیل می‌تواند یک رهیافت درمانی و پیشگیری کننده از عوارض دیابت در کبد بیماران

### REFERENCES

1. Doustar Y, Salehi I, Mohamadi M, Mohajeri D, Hashemi M. Study of effects of treadmill exercise on diabetic nephropathy in rats. *Medical Science Journal of Islamic University, Tehran medical unit* 2007; Under press.
2. Hano T. Pathohistological study on the liver cirrhosis in diabetes mellitus. *Kobe J Med Sci* 1968;14:87-106.
3. Atalay M, Laaksonen DE. Diabetes, oxidative stress and physical exercise. *Journal of Sports Science and Medicine* 2002; 1:1-14.
4. Chiasevra JM, Ward-Cook KM, McCune SA. Effect of aerobic training on diabetic hepatothopathy in a rat model of type 2 diabetes Mellitus. *Ann Clin Lab Sci* 2000;30:346-53.
5. Foster KJ, Griffith AH, Dewbury K, Price CP, Wright R. Liver disease in patients with diabetes mellitus. *Postgrad Med J* 1980;56:767-72.
6. Hong-Shiee Lai, Wen-His Lin, Pey-Rong Chen. Effects of a High-Fiber Diet on Hepatocyte Apoptosis and Liver Regeneration after Partial Hepatectomy in Rats with Fatty Liver. *Journal of Parenteral and Enteral Nutrition* 2005;29:401-407.
7. Ringh R, Czaja M. Regulation of hepatocyte apoptosis by oxidative stress. *J gastroenterol Hepatol* 2007;22:45-48
8. Schwabe RF, Brenner DA. Role of glycogen synthase kinase-3 in TNF- $\alpha$  induced NF-kB activation and apoptosis in hepatocytes. *Am J Physiol Gastrointest Liver Physiol* 2002;283:204-11.
9. Juan FN, Carmen MF. The role of TNF- $\alpha$  in diabetic hepatothopathy. Pathogenic and therapeutic implications. *Cytokine and Growth factor Reviews* 2006;17:441-50.
10. Liu R, Bal HS, Desta T, Behl Y, Graves DT. Tumor Necrosis Factor- $\alpha$  Mediates Diabetes-Enhanced Apoptosis of Matrix-Producing Cells and Impairs Diabetic Healing. *Am J Pathol* 2006;168:757-64.
11. Cardin R, D'errico A, Fiorentino M, Cecchetto A, Naccarato R, Farinati F. Hepatocyte proliferation and apoptosis in relation to oxidative damage in alcohol-related liver disease. *Alcohol Alcohol* 2002; 37: 43-48.
12. Hildes JA, Sherlock S, Walshe V. Liver and muscle glycogen in normal subjects, in diabetes mellitus and in acute hepatitis. *Clin Sci* 1949;7:289-95.
13. Ronald JS, Glen PK, David HW, Carmen CS. Physical activity/Exercise and type 2 diabetes. *Diabetes Spectrum* 2005;18:88-101.
14. Vacchia C, Negri E, Decarli A, Fanceschi S. Diabetes mellitus and the risk of primary liver cancer. *Int J Cancer* 1997;73:204-207.
15. Laaksonen DE, Atalay M, Niskanen LK, Mustonen J, Sen CK, Lakka TA, et al. Aerobic exercise and the lipid profile in type 1 diabetic men: a randomized controlled trial. *Medicine and Science in Sports and Exercise* 2000; 32:1541-8.
16. Masaomi N, Yuko I, Nobuteru U, Reikoi G. In a type2 diabetic hepatothopathy rat model, the important of obesity by a low calorie diet reduces oxidative/carbonyl stress and prevents diabetic hepatothopathy. *Nephrol Dial Transplant* 2005;20:2661-2669.
17. Ishida S, Noda M, Kuzuya N, Kubo F, Yamada S, Yamanaka T, et al. Big insulin-like growth factor II-producing hepatocellular carcinoma associated with hypoglycemia. *Intern Med* 1995;34:1201-1206.
18. Tetyana L, Vasylyeva G, Robert J, Ferry J. Novel roles of the IGF-TGFBP axis in ethiopathophysiology of diabetic hepatothopathy. *Diabetes research and clinical practice* 2007;76:177-86.
19. Yonei Y, Tanaka M, Ozawa Y, Miyazaki K, Tsudada N, Inada S, et al. Primary hepatocellular carcinoma with severe hypoglycemia: involvement of insulin-like growth factors. *Liver* 1999;12:90-93.

20. Hunter SJ, Daughaday WH, Callender ME, McKnight JA, McIlrath EM, Teale JD, et al. A case of hepatoma associated with hypoglycaemia and overproduction of IGF-II (E21): beneficial effects of treatment with growth hormone and intrahepatic adriamycin. *Clin Endocrinol Oxford* 1994;41:397-401.
21. Manderson WG, McKiddle MT, Manners DJ, Stark JR. Liver glycogen accumulation in unstable diabetes. *Diabetes* 1968;17:13-16.
22. Creutzfeldt W, Frerichs H, Sickinger K. Liver diseases and diabetes mellitus. *Prog Liver Dis* 1970;13:371-407.
23. Ehrlich P. Ber das Vorkommen von Glykogen im diabetischen und normalen Organismus. *Z Klin Med* 1883;6:33-53.
24. Ferrannini E, Lanfranchi A, Rohner-Jeanrenaud F, Manfredini G, VandeWerve G. Influence of long-term diabetes on liver glycogen metabolism in the rat. *Metabolism* 1990;39:1082-88.
25. Keen H, Viberti GC. Genesis and evolution of diabetic hepatothopathy. *J Clin Pathol* 1981;34:1261-66.
26. Harrison SA, Brunt EA, Goodman ZD, Di Bisceglie AM. Diabetic Hepatosclerosis: diabetic Microangiopathy of the liver. *Arch Pathol Lab Med* 2006;130:27-32.
27. Zinman B, Ruderman N, Campaigne BN, Devlin JT, Schneider SH. Physical activity/ Exercise and diabetes mellitus. *Diabetes care* 2003;26:73-77.
28. Bernuau D, Guillot R, Durand-Schneider A, Poussier P, Moreau P, Feldmann G. Liver perisinoidal fibrosis in BB rats with or without overt diabetes. *Am J Pathol* 1985;120:38-45.
29. Bogoch A, Casselman WGB, Kaplan A, Bockus HL. Studies of hepatic function in diabetes mellitus, portal cirrhosis and other liver diseases. *Am J Med* 1955;18:354-84.
30. DeLissio M, Goodyear LJ, Fuller S, Krawitt EL, Devlin JT. Effects of treadmill exercise on fuel metabolism in hepatic cirrhosis. *J Appl Physiol* 1991;70:210-15.
31. Nagore N, Scheuer P. The pathology of diabetic hepatitis. *J Pathol* 1988;156:155-60.
32. Nolte W, Hartman H, Ramador G. Glucose metabolism and liver cirrhosis. *Exp Clin Endocrinol Diabetes* 1995;103:63-74.
33. Peirce NS. Diabetes and exercise. *Br J Sport Med* 1999;33:161-72.
34. Petrides AS, Vogt C, Schulze-Berge D, Matthews D, Strohmeter G. Pathogenesis of glucose intolerance and diabetes mellitus in cirrhosis. *Hepatology* 1994;19:616-27.
35. Feckert P, Michael G, Andrea F. Bile duct-induced Mallory body formation in drug-primed mouse liver. *Am J pathobiol* 2002;161:2019-26.
36. Falchuk K, Fiske SC, Haggit RC, Federman M, Trey C. Pericentral hepatic fibrosis and intracellular hyaline in diabetes mellitus. *Gastroenterology* 1980;78:535-41.
37. Ikuo N, Shige T, Keiichi N. Formation of Mallory body inclusion body and cell death. *Mol Biol Cell* 2002;13:3441-51.