

## مطالعه ضایعات آسیب شناسی کبد و عملکرد جوجه‌های گوشتی تغذیه شده از ذرت آلوده به آفلاتوکسین آمونیاکی شده

علیرضا صفامهر<sup>۱</sup>، عبدالامیر علامه<sup>۲</sup>، محمود شیوازاد<sup>۳</sup>، محمد مرادی شهر بابک<sup>۴</sup> و سید احمد میر هادی<sup>۵</sup>  
۱، استادیار گروه علوم دامی، دانشگاه آزاد اسلامی، واحد مراغه، ۲، دانشیار دانشکده پزشکی دانشگاه تربیت مدرس،  
۳، ۴، استاد و دانشیار گروه علوم دامی دانشکده کشاورزی، دانشگاه تهران، ۵، عضو هیئت علمی موسسه تحقیقات علوم دامی کشور  
تاریخ پذیرش مقاله ۸۳/۸/۶

### خلاصه

آفلاتوکسین‌ها (AF) گروهی از سموم قارچی هستند که به وسیله گونه‌های مختلف قارچی از جنس *Aspergillus* به ویژه توسط دو گونه *A.Parasiticus* و *A.Flavus* تولید می‌شوند و به عنوان آلوده‌کننده‌های طبیعی در طیف وسیعی از مواد غذایی و محصولات کشاورزی وجود دارند. سمیت کبدی، تضعیف سیستم ایمنی، جهش‌زائی و سرطان‌زائی عمده‌ترین اثرات آفلاتوکسین‌ها در گونه‌های مختلف حیوانی می‌باشند. آزمایشی برای ارزیابی فرایند آمونیاکی کردن ذرت آلوده به آفلاتوکسین در جوجه‌های گوشتی (۳۲۰ قطعه سویه راس) با چهار گروه آزمایشی (۱: شاهد (بدون آفلاتوکسین)، ۲: جیره حاوی ذرت سالم آمونیاکی شده در سیستم پیلوت، ۳: جیره حاوی ذرت آلوده به آفلاتوکسین (۱PPm)، ۴: جیره حاوی ذرت آلوده به آفلاتوکسین (۱PPm) آمونیاکی شده در سیستم پیلوت) و چهار تکرار (هر یک شامل ۲۰ قطعه جوجه گوشتی) در یک طرح کاملاً تصادفی انجام گرفت. افزایش وزن و خوراک مصرفی به طور هفتگی ثبت شد. در انتهای هفته سوم و ششم از هر قفس سه قطعه جوجه گوشتی به طور تصادفی کشتار و پس از اندازه‌گیری وزن نسبی کبد و کلیه، نمونه‌های بافتی مناسب از کبد برداشت و در فرمالین ده درصد بافر خنثی پایدار گردید. نتایج نشان داد که تیمار آمونیاکی آفلاتوکسین (جیره ۴) بازدهی استفاده از خوراک و افزایش وزن را بهبود می‌دهد ( $P < 0.05$ ). در جیره آلوده به آفلاتوکسین (جیره ۳) وزن نسبی کبد و کلیه در سنین ۲۱ و ۴۲ روزگی نسبت به گروه شاهد افزایش معنی‌داری داشت ( $P < 0.05$ ). در مطالعه ریزینی تغییر چربی (Fatty change) بسیار شدید در سلولهای کبدی، کانونهای گرد و کوچک تا بزرگ از سلولهای کبدی در حال رزتره شدن، فیروز نواحی باب و هیپرپلازی مجاری صفراوی کوچک در اثر وجود آفلاتوکسین (جیره ۳) مشاهده گردید. ضایعات مشاهده شده در جوجه‌های ۲۱ روزه بسیار شبیه به ضایعات در جوجه‌های ۴۲ روزه بود ولی وسعت و تعداد کانونهای رزتره شدن سلولهای کبدی در جوجه‌های جوان کمتر بود. نتایج نشان داد که آمونیاکی کردن ذرت آلوده به آفلاتوکسین در سطح پیلوت (۲۰۰۰ کیلوگرم) می‌تواند به طور موثری اثرات سمی آفلاتوکسین  $B_1$  را از بین ببرد و تجویز آفلاتوکسین با مقادیر کم ولی طولانی مدت سبب تغییرات شدید در متابولیسم چربی در سلولهای کبد و نیز تکثیر مجاری صفراوی کوچک می‌گردد.

**واژه‌های کلیدی:** آفلاتوکسین، آمونیاکی کردن، جوجه گوشتی، کبد، آسیب شناسی.

## مقدمه

در دسترس نمی‌باشد (هر چند که چندین روش با موفقیت‌های محدودی به کار رفته است) بنابراین استفاده از غذای آلوده به آفلاتوکسین به عنوان یک مشکل قابل توجه به همراه خسارات اقتصادی ناشی از آن، باقی مانده است (۱۳). فرایند سم زدایی با استفاده از آمونیاک به صورت مایع و گاز یکی از روشهایی است که باعث غیر فعال شدن و تخریب سم می‌گردد. از ویژگیهای این روش می‌توان به کاربرد آن در ذخیره کردن دراز مدت دانه‌ها اشاره کرد (۵). هدف از این تحقیق مطالعه ضایعات آسیب شناسی و عملکرد جوجه‌های گوشتی در تغذیه شده از ذرت آلوده به آفلاتوکسین و خنثی شده به روش آمونیاک می‌باشد.

## مواد و روش‌ها

سیصدو بیست قطعه جوجه گوشتی در از سویه راس به طور تصادفی بین ۱۶ قفس تقسیم و از یک روزگی با جیره تجاری مطابق با توصیه جدول تغذیه‌ای NRC (۱۹۹۴) تغذیه شدند (جدول ۱). در این تحقیق چهار نوع جیره غذایی استفاده شد: جیره‌های آزمایشی از همه نظر شبیه هم بود، به استثناء ذرت که به صورت زیر در نظر گرفته شد. الف- جیره شاهد (جیره ۱): حاوی ذرت سالم ایرانی (فاقد آفلاتوکسین). ب- جیره ۲: حاوی ذرت سالم آمونیاکی شده در سیستم خنثی سازی آفلاتوکسین (پایلوت). ج- جیره ۳: حاوی ذرت آلوده به آفلاتوکسین (۱ PPM). د- جیره ۴: حاوی ذرت آلوده به آفلاتوکسین (جیره ۳) آمونیاکی شده در سیستم پایلوت (یک درصد وزنی، W/W). جوجه‌های مورد تحقیق به آب و غذا دسترسی آزاد داشتند. جهت تولید آفلاتوکسین از یک ویال سویه استاندارد NRRL-2999 A.Parasiticus استفاده شد. جهت کشت اولیه قارچ از محیط سابورو دکستروز آگار استفاده شد. به منظور تولید انبوه قارچ از فلاسکهای یک لیتری استفاده گردید به این ترتیب که در هر فلاسک مقدار ۱۵۰ گرم برنج به همراه ۱۵۰ میلی لیتر آب اتوکلاو شده و سپس شرایط کاملاً استریل سوسپانسیون قارچ که حاوی  $10^6 \times 6/5$  ارگانیسم قارچی در هر میلی لیتر بود به داخل فلاسکهای محتوی برنج اتوکلاو شده اضافه گردید (۱۵). بعد از ۵ روز رشد در دمای ۲۸ درجه

آفلاتوکسین به علت شیوع گسترده آن بر روی برخی دانه‌های غذایی، به خصوص ذرت که ۵۰ تا ۶۰ درصد بسیاری از جیره‌های طیور را تشکیل می‌دهد، بزرگترین نگرانی را در ارتباط با مایکوتوکسینها بوجود آورده است (۲۲). نشانه‌های بالینی مسمومیت با آفلاتوکسین شامل جراحات کالبدگشایی، ضایعات آسیب‌شناسی بافتی و همچنین اثرات ایجاد شده بر روی شاخص‌های تولیدی گله‌های طیور در موارد وقوع تجربی و طبیعی آفلاتوکسیکوز در جوجه‌های گوشتی در سراسر دنیا گزارش شده است. مهمترین نشانه‌های مسمومیت با آفلاتوکسین بی‌اشتهایی، تاخیر در رشد، کاهش وزن بدن و کاهش مصرف خوراک می‌باشند (۴). آفلاتوکسین‌ها متابولیت‌های قارچی هستند که توسط سویه‌های قارچ آسپرژیلوس (*A. Parasiticus* و *A. Flavus*) تولید می‌شوند. این سموم قارچی که ممکن است در مواد خوراکی قبل از برداشت، بین مرحله برداشت و خشک کردن و در انبار و یا بعد از فرآیند در کارخانجات در شرایط مطلوب درجه حرارت و رطوبت تولید شوند، موجب تضعیف سیستم ایمنی، مسمومیت کبدی، موتاسیون، سرطانزایی، ناقص‌الخلقه زایی و خونریزی می‌شوند (۳). آفلاتوکسین  $B_1$  از نظر بیولوژیکی فعالترین مشتق آفلاتوکسین از بین انواع آفلاتوکسین‌های شناخته شده ( $B_1, B_2, G_1, G_2$ ) است که موجب مهار سنتز DNA، RNA و کاهش سنتز پروتئین و حساسیت نسبت به استرس‌های میکروبی و محیطی می‌شود (۲۲).

کبد از اصلی‌ترین ارگانهای هدف آفلاتوکسین است و در آزمایشات هیستوپاتولوژیک تغییرات چربی در هیپاتوسیت‌ها، فیروز بافت نواحی ورید باب، تکثیر بیش از حد سلولهای مجرای صفراوی در برخی از گونه‌های حیوانی قابل مشاهده است (۱۷). حذف آفلاتوکسین‌ها از مواد خوراکی آلوده به عنوان یک مشکل اساسی در تغذیه دام و طیور بوده و روشهای حذف آلودگی بر مبنای تجزیه، تخریب، غیر فعال کردن یا حذف آفلاتوکسین‌ها از طریق روشهای بیولوژیکی، شیمیائی و یا فیزیکی متمرکز شده است (۵، ۱۴). امروزه روشهای موثر و کم هزینه جهت غیر سمی کردن مواد خوراکی آلوده به آفلاتوکسین

جدول ۱- ترکیب جیره آزمایش در دوره آغازین و دوره رشد (۰-۲۱ و ۲۱-۴۲ روزگی)

اجزاء جیره	دوره آغازین (%)	دوره رشد (%)
ذرت	۵۹/۸۵	۶۵
کنجاله سویا	۳۱/۷	۲۹/۵۳
پودر ماهی	۳	-
روغن سویا	۱/۸۱	۱/۸۸
پودر صدف	۱/۴۱	۱/۵۸
دی کلسیم فسفات	۱/۱۶	۱/۰۹
مکمل ویتامین	۰/۲۵	۰/۰۲۵
مکمل معدنی	۰/۲۵	۰/۰۲۵
دی - ال - متیونین	۰/۱۴	۰/۰۷
آمپرولیوم	۰/۰۵	۰/۰۵
نمک	۰/۳۸	۰/۳۱
مقادیر محاسبه شده ترکیبات و انرژی جیره		
انرژی قابل سوخت و ساز ظاهری (AME <sub>n</sub> ، کیلوکالری در کیلوگرم)	۲۹۵۰	۳۰۰۰
پروتئین خام (%)	۲۱/۲۲	۱۸/۷۵
لیزین (%)	۱/۱۶	۰/۹۶
متیونین (%)	۰/۵	۰/۳۶
متیونین + سیستئین (%)	۰/۸۳	۰/۶۷
کلسیم (%)	۰/۹۲	۰/۸۴
فسفر قابل دسترس (%)	۰/۴۱	۰/۳۲

۱- هر نیم کیلوگرم مکمل ویتامین حاوی: ۹۰۰۰۰۰ واحد بین‌المللی ویتامین A، ۲۰۰۰۰۰ واحد بین‌المللی ویتامین D<sub>3</sub>، ۱۸۰۰ واحد بین‌المللی ویتامین E، ۰/۴ گرم ویتامین K<sub>3</sub>، ۰/۱۸ گرم ویتامین B<sub>1</sub>، ۰/۸۲۵ گرم ویتامین B<sub>2</sub>، ۱ گرم ویتامین B<sub>3</sub>، ۳ گرم ویتامین B<sub>5</sub>، ۰/۳ گرم ویتامین B<sub>6</sub>، ۰/۱۲۵ گرم ویتامین B<sub>9</sub>، ۰/۱۵ گرم ویتامین B<sub>12</sub>، ۰/۵ گرم ویتامین H<sub>2</sub> و ۵۰ گرم کولین کلراید می‌باشد.

۲- هر نیم کیلوگرم مکمل معدنی حاوی: ۱۶ گرم منگنز (۰/۶۰)، ۲۵ گرم آهن، ۱۱ گرم روی، ۴ گرم مس، ۰/۱۶ گرم ید، ۲ گرم سلنیوم و ۵۰ گرم کولین کلراید می‌باشد.

نگهداری در دمای معمولی انبار ذرت‌ها خشک شده و میزان آفلاتوکسین پودر برنج و ذرت توسط روش HPLC و TLC اندازه گیری شد (۲۱، ۲۴). ذرت آلوده حاوی چهار آفلاتوکسین طبیعی AFB<sub>1</sub>، AFB<sub>2</sub>، AFG<sub>1</sub>، AFG<sub>2</sub>، به ترتیب به نسبت‌های ۸۰/۷، ۹/۴، ۹/۷ و ۰/۲ درصد بود. از پودر برنج آلوده به آفلاتوکسین جهت تامین آفلاتوکسین مورد نظر در ذرت استفاده شد. به منظور آمونیاکی کردن ذرت آلوده به آفلاتوکسین درصد ماده خشک آنها به متوسط ۱۸٪ رسانده شد، ذرت آلوده به آفلاتوکسین در تانک خنثی سازی (سیستم پایلوت) به ظرفیت ۲۰۰ کیلوگرم ریخته شد و عملیات آمونیاکی کردن و خنثی سازی با ریختن مقدار ۱٪ آمونیاک (بر اساس ماده خشک ذرت) در مخزن تانک خنثی سازی انجام گرفت. پس از ۴۸ ساعت عملیات آمونیاکی کردن و خنثی سازی ذرت‌های موجود در تانک خشک شدند (۲). در انتهای هفته سوم و هفته ششم از هر قفس ۳ قطعه جوجه گوشتی نزدیک میانگین وزن قفس کشتار شده و وزن نسبی کبد، کلیه (گرم به ازای ۱۰۰ گرم وزن بدن) ثبت شد. نمونه‌های بافت کبد در محلول فرمالین ۱۰ درصد بافرخنثی پایدار گردیدند و سپس قطعاتی از بافتهای پایدار شده انتخاب و پس از برش دادن و گذراندن مراحل آماده سازی بافتی و تهیه بلوک‌های پارافین مقاطعی به قطر ۵ میکرون تهیه شده و با روش هماتوکسیلین و ائوزین جهت آزمایشات هیستوپاتولوژیکی رنگ آمیزی شدند. خوراک مصرفی و افزایش وزن به طور هفتگی ثبت شدند. طرح آزمایش مورد استفاده در این مطالعه کاملاً تصادفی و به هر تیمار ۴ تکرار (هر تکرار ۲۰ قطعه جوجه گوشتی نر) اختصاص داده شد. تجزیه و تحلیل داده‌ها توسط نرم افزار آماری SAS و به روش آنالیز مدل‌های خطی و مقایسه میانگین به روش دانکن انجام گرفت (۲۰).

## نتایج و بحث

اثرات تغذیه جیره‌های غذایی برافزایش وزن، مصرف خوراک و ضریب تبدیل غذایی در ۳ و ۶ هفتگی به شرح جدول ۳ به همراه اثر آمونیاکی کردن بر میزان آفلاتوکسین آنها در جدول ۲

سانتی‌گراد برای تامین ذرت آلوده هر ۴۰ کیلوگرم ذرت (فاقد آفلاتوکسین) با محتویات دو فلاسک مخلوط شد و بعد از ۷ روز

تا سطح ۹۹٪ کاهش می‌دهد. وازان و همکاران (۱۹۹۸) جوجه‌های گوشتی را با جیره‌های محتوی آفلاتوکسین B<sub>1</sub> (۰، ۰/۲۵، ۰/۵، ۱ میلی‌گرم در هر کیلوگرم) به مدت چهار هفته تغذیه کردند. کاهش افزایش وزن، مصرف خوراک و بازدهی خوراک در گروه‌های تغذیه شده از جیره حاوی آفلاتوکسین B<sub>1</sub> را وابسته به مقدار مصرف آفلاتوکسین بود. برک و همکاران (۵) گزارش کردند که آمونیاک مایع به طور موثری سمیت حاد آفلاتوکسین را در ذرتی که به طور طبیعی آلوده بوده حذف می‌کند و هیچ اثر سوئی به هنگام مصرف در اردکها (۴ روز)، جوجه‌های گوشتی (۳ هفته) و ماهی قزل آلا (۴ ماه) ندارد.

جدول ۲- میزان کل آفلاتوکسین‌ها (ppb) در ذرت و در جیره‌های غذایی مورد استفاده

جیره (تیمار)	میزان آفلاتوکسین در ذرت	آمونیاکی کردن (W/W)	غلظت نهایی آفلاتوکسین پس از آمونیاکی کردن ذرت و مخلوط کردن با بقیه اجزای جیره
۱	صفر	-	صفر
۲	صفر	٪۱	صفر
۳	۱۰۰۰	-	۶۵۰ (AFB <sub>1</sub> ٪۸۰/۷)
۴	۱۰۰۰	٪۱	۳

۱: میزان چهار آفلاتوکسین AFB<sub>1</sub>، AFG<sub>1</sub>، AFG<sub>2</sub>، AFB<sub>2</sub>، به ترتیب به نسبت‌های ۸۰/۷، ۹/۴، ۹/۷ و ۰/۲ درصد بود.

با توجه به اینکه در تحقیق حاضر مصرف جیره آلوده به آفلاتوکسین (حاوی ذرت آلوده در سطح ۱ Ppm) موجب کاهش معنی‌دار مصرف خوراک در مقایسه با جوجه‌های تغذیه شده با جیره غذایی فاقد آفلاتوکسین شده است و آمونیاکی کردن ذرت آلوده به آفلاتوکسین موجب کاهش آفلاتوکسین (جدول ۲) و بهبود در مصرف خوراک شده است (جدول ۳)، می‌توان گفت که علت پایین آمدن میزان مصرف خوراک ناشی از کاهش اشتها در جوجه‌های مبتلا به آفلاتوکسیکوز (جیره ۳) می‌باشد و این کاهش در نتیجه نقص و اختلال در متابولیسم کبد به علت آسیب دیدگی بافت کبد به وسیله آفلاتوکسین روی می‌دهد. این موضوع با نتایج آزمایشات هیستوپاتولوژی بدست آمده از این تحقیق مطابقت دارد. در تحقیق حاضر تغذیه

نشان داده شده است. براساس این نتایج افزایش وزن بدن در جوجه‌های گروه تغذیه شده با جیره شاهد (فاقد آفلاتوکسین) با گروه تغذیه شده با جیره حاوی ذرت آلوده به آفلاتوکسین آمونیاکی شده (جیره ۴) تفاوت معنی‌داری نداشت ( $P < 0/05$ ) ولی وزن بدن در اثر مصرف جیره آلوده به آفلاتوکسین (جیره ۳) به طور معنی‌داری کاهش یافته است ( $P < 0/05$ ). براساس نتایج بدست آمده، مصرف خوراک در جوجه‌های گوشتی تغذیه شده با جیره ۳ (۱ Ppm آفلاتوکسین) کمتر از گروه‌های دیگر است ( $P < 0/05$ ). در حالی که بین جیره‌های ۴ و ۲ (ذرت سالم و آلوده تیمار شده با آمونیاک) و جیره شاهد تفاوت معنی‌داری مشاهده نشد ( $P > 0/05$ ). این تحقیق نشان داد که ضریب تبدیل غذایی (خوراک مصرفی به افزایش وزن) در گروه تغذیه شده با ذرت آلوده به آفلاتوکسین (جیره ۳) به طور معنی‌داری نسبت به بقیه گروه‌ها افزایش یافته است. در حالی که بین بقیه گروه‌های آزمایش با شاهد تفاوت معنی‌داری ملاحظه نشد. پائین آمدن مصرف خوراک و سرعت رشد به علت کاهش فعالیت برخی از آنزیم‌های مهم در هضم کربوهیدرات‌ها، لیپیدها، پروتئین‌ها و اسیدهای نوکلئیک و اختلال و نقص در جذب برخی از مواد مغذی است و در نتیجه با بروز کمبود این مواد و کاهش مصرف خوراک ارتباط دارد. علت کاهش سنتز پروتئین تحت تاثیر آفلاتوکسین ممکن است به دلیل اختلال در رونوشت برداری از mRNA و انتقال اسیدهای آمینه باشد که بدین ترتیب از سنتز پروتئین و DNA جلوگیری به عمل می‌نماید (۲۳). از آنجائیکه آفلاتوکسین B<sub>1</sub> آنزیم RNA پلی مرز را در داخل بدن مهار می‌کند، متعاقب آن سنتز پروتئین دچار نقص می‌گردد، در نتیجه بدن با کاهش سنتز آلبومین و گلوبولین و در نهایت ایمونوگلوبولین‌ها مواجه خواهد بود (۷). کاهش معنی‌دار وزن بدن و سرعت رشد در مقایسه با گروه شاهد می‌تواند با آمونیاکی کردن ذرت آلوده به آفلاتوکسین جبران شود لذا آمونیاکی کردن ذرت آلوده به آفلاتوکسین موجب کاهش آفلاتوکسین (جدول ۲) و بهبود افزایش وزن شده است. گالوانو و همکاران (۲۰۰۱) بیان کردند آمونیاک مایع یا گاز به طور موثری میزان آفلاتوکسین را

و نیز تغییر میزان چربی ذخیره می‌باشد (عکس ۲).  
 خنثی سازی ذرت آلوده به آفلاتوکسین در سیستم پایلوت موجب بهبود اوزان نسبی کبد و کلیه گردید و این بیانگر حذف اثرات سمی آفلاتوکسین در جوجه‌های تغذیه شده از جیره حاوی ذرت آلوده به آفلاتوکسین آمونیاکی شده می‌باشد (جدول ۲ و ۴). نتایج به دست آمده در این بررسی بیانگر آن می‌باشند که وجود آفلاتوکسین در جیره غذایی جوجه‌های گوشتی (تیمار ۳) موجب افزایش وزن نسبی کلیه در مقایسه با جوجه‌های تغذیه شده به وسیله جیره غذایی فاقد آفلاتوکسین (گروه شاهد) گردیده است ( $P < 0.05$ ). آمونیاکی کردن ذرت موجب کاهش و خنثی‌سازی آفلاتوکسین (جدول ۲) و تغذیه جیره‌های حاوی ذرت سالم آمونیاکی و ذرت آلوده به آفلاتوکسین آمونیاکی شده (آفلاتوکسین کاهش یافته) اثر بر وزن نسبی کلیه نداشته است به طوری که تفاوت معنی‌داری با گروه شاهد ندارند ( $P > 0.05$ ). بررسی آسیب‌شناسی در این تیمار نیز ضایعه‌ای نشان نداد (شکل ۱). آفلاتوکسین مسمومیت کبد و کلیه ایجاد کرده و وظایف آنها و ظاهر عمومی آنها را تغییر می‌دهد (۲۵). نتایج این تحقیق با یافته‌های هاروی و همکاران (۱۹۹۳) فرناندز و همکاران (۱۹۹۴) مطابقت دارد.

جیره‌های حاوی ذرت آمونیاکی شده و ذرت آلوده به آفلاتوکسین آمونیاکی شده موجب بهبود در مصرف خوراک شده است که بیانگر حذف آفلاتوکسین از ذرت آلوده می‌باشد (جدول ۲).

کبد اندام هدف اثرات سمی آفلاتوکسین بوده و در مقادیر پایین آفلاتوکسین وزن نسبی آن نسبت به اندامهای دیگر سریعتر تحت تاثیر قرار می‌گیرد (۱۲). آفلاتوکسین مسمومیت کبد و کلیه ایجاد کرده و وظایف و ظاهر عمومی آنها را تغییر می‌دهد (۲۵). در این تحقیق وزن نسبی کبد و کلیه تحت تاثیر آفلاتوکسین افزایش معنی‌داری ( $P < 0.05$ ) داشت (جدول ۴). مرکلی و همکاران (۱۹۸۷) افزایش وزن نسبی کبد در طی آفلاتوکسیکوز را به تجمع لیپیدهای خنثی، عمدتاً تری‌گلیسیریدها در کبد نسبت داده است. در این تحقیق سندرم کبد چرب در مرغ‌های تخم‌گذار مشاهده شد (۱۶). کبد اندام هدف اصلی در خلال بروز آفلاتوکسیکوز در طیور می‌باشد. در معرض بودن با مقادیر کم ولی طولانی مدت آفلاتوکسین سبب کاهش میزان رشد و افزایش اندازه کبد می‌گردد. بدون اینکه علائم درگیری کبدی به طور آشکارا بروز نماید. بزرگ شدن کبد مربوط به هیپرتروفی شبکه آندوپلاسمیک صاف در هیپاتوسیت‌ها

جدول ۳- تاثیر استفاده از جیره‌های غذایی مختلف بر افزایش وزن و میزان مصرف غذا و ضریب تبدیل غذایی در سن ۲۱ و ۴۲ روزگی ( $\pm$  خطای استاندارد از میانگین)

ضریب تبدیل غذایی		( )		( )	
/ ±/ a	/ ±/ a	± / a	/ ±/ a	/ ±/ a	/ ±/ a
±/ a	/ ±/ a	/ ±/ a	/ ±/ a	± / a	/ ±/ a
/ ±/ b	±/ b	± / b	/ ±/ b	± / b	/ ±/ b
±/ a	/ ±/ a	/ ±/ a	/ ±/ a	/ ±/ a	/ ±/ a

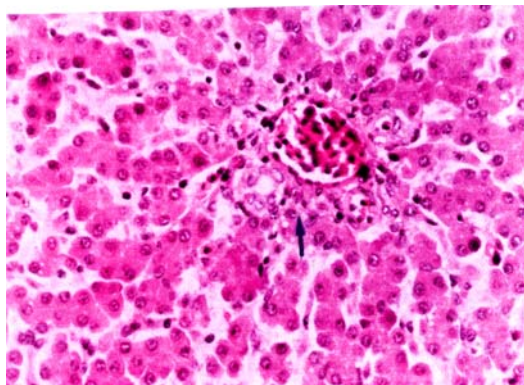
اعدادی که با حروف غیر مشترک نشان داده شده‌اند دارای اختلاف آماری معنی‌دار می‌باشد ( $P < 0.05$ )

جدول ۴- اثر جیره آلوده با آفلاتوکسین آمونیاکی شده بر وزن نسبی کبد و کلیه جوجه‌های گوشتی

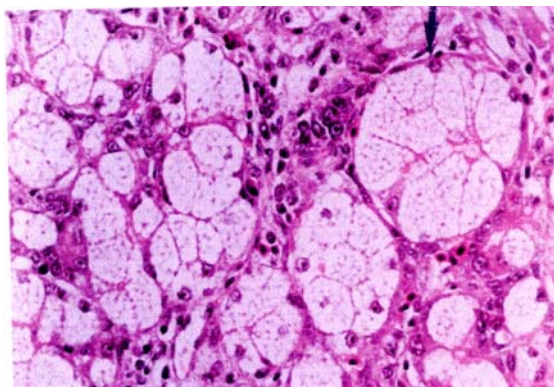
کبد (گرم در ۱۰۰ گرم وزن بدن)		کلیه (گرم در ۱۰۰ گرم وزن بدن)		جیره (تیمار)
۲۱ روزگی	۴۲ روزگی	۲۱ روزگی	۴۲ روزگی	
۵/۹ ± ۶۱ <sup>a</sup>	۳/۲ ± ۲۲ <sup>b</sup>	۱/۵ ± ۲۷۱ <sup>a</sup>	۰/۸ ± ۰۲ <sup>a</sup>	۱
۵/۵ ± ۶۷ <sup>a</sup>	۳/۴۵ ± ۲۳ <sup>b</sup>	۱/۶۷ ± ۲۷۵ <sup>a</sup>	۰/۹۴ ± ۰۲۹ <sup>a</sup>	۲
۸/۶ ± ۷ <sup>b</sup>	۵/۹۷ ± ۲۶ <sup>a</sup>	۲/۸ ± ۲۷۲ <sup>b</sup>	۱/۲۴ ± ۰۳۵ <sup>b</sup>	۳
۵/۹ ± ۷۲ <sup>a</sup>	۳/۲۸ ± ۲۶ <sup>b</sup>	۱/۸ ± ۲۴۸ <sup>a</sup>	۰/۸۳ ± ۲۸ <sup>a</sup>	۴

اعدادی که با حروف غیر مشترک نشان داده شده‌اند دارای اختلاف آماری معنی‌دار می‌باشد ( $P < 0.05$ ).

تجمع رنگ‌های صفراوی به رنگ قهوه‌ای مایل به سبز تیره و کثیف در کانالیکول‌های صفراوی<sup>۱</sup> دیده می‌شود. به هر حال در این جوجه‌ها گسترش کانونهای گسترده نکروز و خونریزی مشاهده شد. در کید جوجه‌ها پس از ۲۱ روز تغذیه با جیره آلوده ضایعات مشاهده شده بسیار شبیه به ضایعات ایجاد شده در جوجه‌ها پس از ۴۲ روز مصرف جیره آلوده به آفلاتوکسین بود ولی وسعت و تعداد کانونهای رزتره شدن سلولهای کبدی در جوجه‌های جوان (که ۲۱ روز با جیره آلوده تغذیه شدند) کمتر بود.



شکل ۱- کبد سالم. سلولهای کبدی سالم با هسته‌های درشت مرکزی و سیتوپلاسم یکنواخت و ناحیه باب طبیعی با یک مجرای صفراوی، یک ورید پر خون و سه آرتریول مشاهده میشود (رنگ آمیزی H&E X 400).



شکل ۲- آفلاتوکسیکوزیس تجربی در جوجه گوشتی. تغییر چربی بسیار شدید در سلولهای کبدی. سیتوپلاسم سلولهای کبدی از واکوئل‌های چربی انباشته شده و هسته این سلولها همراه با سایر ارگانل‌ها به حاشیه سلول رانده شده است (رنگ آمیزی H&E X 400).

در تحقیق حاضر سلولهای کبدی در اثر تغذیه جیره حاوی آفلاتوکسین دچار تغییر چربی<sup>۱</sup> بسیار شدیدی بود به طوری که در اغلب سلولها، واکوئل‌های درشت چربی که تمام سیتوپلاسم سلول را فرا گرفته (هسته و ضمام سلولها را به کنار رانده) جلب توجه می‌کند (شکل ۲) به نظر می‌رسید که تغییر چربی در اطراف نواحی ورید مرکزی گسترده‌تر و شدیدتر می‌باشد. کانونهای نکروز وجود نداشت.

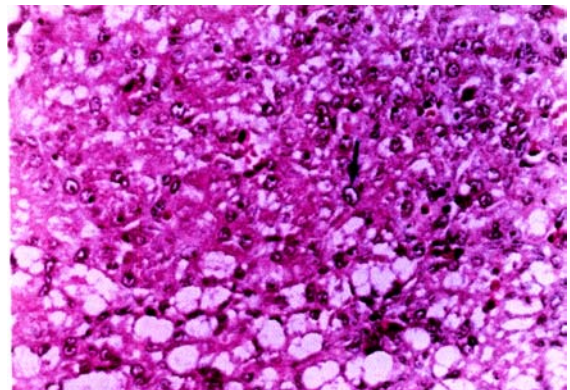
آثار رزتره شدن در بافت کبد به صورت ایجاد کانونهای گرد و کوچک تا بزرگ از سلولهای کبدی در حال رزتره شدن ملاحظه گردید. این کانونها بوسیله بافت همبند ظریفی احاطه شده و از سلولهای با هسته‌های درشت و سیتوپلاسم اندک و فاقد واکوئل‌های چربی تشکیل شده بودند. در حالی که سلولهای کبدی اطراف کانونهای مذکور تغییر چربی شدیدی را نشان می‌دادند. در این نواحی، سلولهای رزتره شده دارای هسته‌های درشت و فعال با تفاوت در اندازه آنها، هستک درشت و کروماتین فراوان و سیتوپلاسم اندک مشاهده می‌شوند علاوه بر این، برخی از سلولهای کبدی دارای هسته‌های درشت (مگالوسیتوز) و کروماتین فراوان بودند (شکل ۳) که احتمالاً می‌تواند نشانه توقف این سلولها در مرحله تقسیم سلولی باشد.

فیروز نواحی باب به صورت افزایش بافت همبند در این نواحی همراه با پرولیفراسیون مجاری صفراوی کوچک مشاهده گردید. هیپرپلازی مجاری صفراوی کوچک نسبتاً شدید بود و در نواحی باب تعداد زیادی از مجاری مذکور با سلولهای نابالغ و جوان که هسته‌های درشت و سیتوپلاسم کمی داشتند جلب توجه می‌کرد (شکل ۴) هر یک از مجاری تازه تشکیل دارای مجاری مرکزی (لومن) باریک بود و از ۲ الی ۴ سلول در دیواره خود تشکیل یافته بود. سلولهای مفروش کننده (اپیتلیال) مجاری صفراوی تازه تشکیل شده و فاقد نظم و ترتیب کامل هستند. علاوه بر یافته‌های مذکور، در نواحی باب نفوذ سلولهای آماسی مشاهده گردید که غالباً از نوع لنفوسیت‌ها و ماکروفاژ بودند هر چند در برخی از آنها کانونهایی از حضور سلولهای گرانولوسیت نیز دیده می‌شد. هم چنین احتباس صفرا به صورت

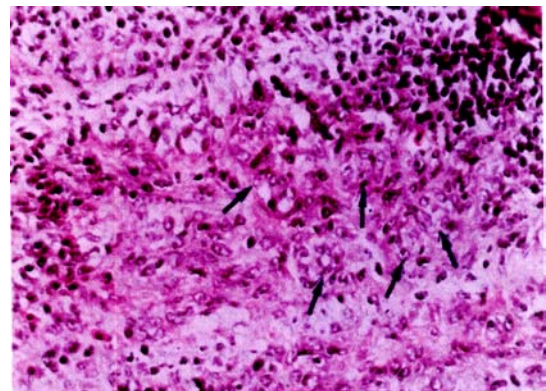
#### 1. Fatty change

#### 2. Bile Canaliculi.

ایجاد نکرد به عبارت دیگر در اثر تیمار آمونیاکی بهبود در وزن نسبی کبد حاصل شده است (جدول ۳). افزایش وزن نسبی کبد را می‌توان به افزایش تجمع و ذخیره چربی در کبد به دلیل اختلال در متابولیسم چربی نسبت داد. مشاهدات ماکروسکوپی و میکروسکوپی نیز این نتیجه را تأیید می‌کنند. آمونیاکی کردن ذرت آلوده به آفلاتوکسین موجب کاهش و خنثی سازی آفلاتوکسین شده (جدول ۲) و آثار آفلاتوکسیکوزیس در بافت کبدی مشاهده نشد. در مطالعه حاضر، یافته‌های آسیب‌شناسی بدست آمده با مطالعات سایر محققین همخوانی دارد. ریدل و همکاران (۲۰۰۱) نکروز گسترده سلول‌های کبدی را از نشانه‌های آفلاتوکسیکوزیس حاد و مجاری صفراوی مزید یافته، تشکیل نواحی نوزایش، فیروز و حضور جمعیت متراکمی از سلولهای لنفوسیت و هتروفیل را از نشانه‌های آفلاتوکسیکوزیس مزمن در پرندگان ذکر کرده‌اند. همچنین ایشان به بروز هپاتوم‌های کپسول‌دار و کلانژیوم در مسمومیت‌های طولانی مدت با آفلاتوکسین اشاره کرده‌اند که در بررسی حاضر آثاری از بروز این تومورها ملاحظه نشد. مگکون و همکاران (۲۰۰۱)، لیپیدوزیس و نکروز سلولهای کبدی، هیپرپلازی صفراوی، فیروز و اشکال غیرهمسان سلولهای کبدی<sup>۱</sup> را از علائم میکروسکوپی آفلاتوکسیکوز مزمن در سگها برشمرده است. رندل و ریس (۱۹۹۶)، منظره توری مانند سیتوپلاسم سلولهای کبدی ناشی از تغییر چربی شدید و نیز تکثیر مجاری صفراوی پری پورتال را از تغییرات مهم آفلاتوکسیکوزیس طیور برشمرده‌اند. جونز و همکاران (۱۹۹۷)، تکثیر مجاری صفراوی کوچک در اطراف لوپول‌های کبدی را مهم‌ترین و ثابت‌ترین نشانه مسمومیت مزمن در بین تمام گونه‌های حیوانات می‌دانند. همچنین تغییرات هپاتوسیت‌ها نظیر تغییر چربی، تورم و نکروز در مسمومیت مزمن با آفلاتوکسین بروز می‌کند هر چند وسعت و شدت آن به اندازه مسمومیت حاد نیست و پر از پیشرفت ضایعات، ایجاد بافت همبندی فیبروواسکلر که باعث فیروز پری پورتال یا سیروز در کبد گشته و همراه با رزتره شدن ندولر هپاتوسیت‌ها با تفاوت در اندازه هسته و تشکیل هپاتوسیت‌های مگالوسیتیک<sup>۲</sup> مشاهده می‌گردد. به نظر کالنگ و همکاران



شکل ۳- آفلاتوکسیکوزیس تجربی در جوجه گوشتی. تغییر چربی در سلولهای کبدی همراه با آثار دژتره شدن سلولهای کبدی مشاهده می‌گردد. نوک فلش (پیکان) به یک هسته بزرگ سلول کبدی (مگالوسیتوز) اشاره می‌کند (رنگ آمیزی H&E X ۴۰۰).



شکل ۴- آفلاتوکسیکوزیس تجربی در جوجه گوشتی. فیروپلازی (تکثیر بافت همبندی) همراه با هیپرپلازی مجاری صفراوی در جوجه‌ها مبتلا به آفلاتوکسیکوز، مجاری صفراوی تازه تشکیل به صورت مجاری با لومن باریک و سلول‌های پوششی (اپیتلیال) زیاد و جوان که دارای هسته‌های درشت و پررنگ می‌باشند، دیده می‌شود (رنگ‌آمیزی H&E X ۴۰۰)

شدت فیروز نواحی باب و هیپرپلازی مجاری صفراوی و نفوذ سلولهای آماسی کمتر از ۴۲ روزگی بود و تغییر چربی نیز به صورت کانونی بود و از شدت و وسعت کمتری برخوردار بود. بررسی آسیب‌شناسی نشان داد آمونیاکی کردن ذرت تغییری در کبد ایجاد نمی‌کند. به عنوان یک عامل هپاتوتوکسین حضور آفلاتوکسین در جیره غذایی بر روی پارامترهای ظاهری و میکروسکوپی کبد تأثیر دارد. آمونیاکی کردن ذرت (سالم و یا آلوده به آفلاتوکسین) هیچ اثر قابل توجهی در وزن نسبی کبد

1. Cellular Atypia.  
2. Megalocytic hepatocyte.

شده است. ضایعات مشابه توسط سایر محققین نیز مشاهده شده است.

### سپاسگزاری

از مسئول بخش طیور موسسه تحقیقات علوم دامی کشور و حوزه معاونت پژوهشی واحد مراغه که در انجام این تحقیق نهایت همکاری را مبذول داشتند سپاسگزاری می‌شود.

(۱۹۹۷) مسمومیت با آفلاتوکسین را در پرندگان می‌توان به اشکال حاد<sup>۱</sup> و تحت حاد<sup>۲</sup> تقسیم کرد که در حالت اخیر هیپرپلازی ندولر پارانشیم کبد، هیپرپلازی مجاری صفراوی، تغییر چربی شدید، فیروز نواحی باب همراه با نفوذ سلولهای التهابی از نوع هتروفیل و سلولهای تک هسته‌ای مهم شمرده

1. Acute.
2. Subacute.

### REFERENCES

### منابع مورد استفاده

۱. پرهیزکار ابیانه، ع. ۱۳۷۴. بررسی مقایسه ای اثر آفلاتوکسین بر مهار سنتز DNA در کبد جوجه گوشتی و مرغ گوشتی. پایان نامه کارشناسی ارشد علوم دامی. دانشکده کشاورزی دانشگاه تربیت مدرس.
۲. علامه، ع. ا. ۱۳۸۰. طراحی و ساخت یک سیستم مطمئن برای سم زدائی و باز یافت دانه های آلوده به آفلاتوکسین. گزارش نهائی پروژه برنامه ملی تحقیقات کشور، شورای پژوهشهای علمی کشور (کمیسیون کشاورزی و منابع طبیعی).
3. Baily, R.B., L.F. Kubena., RB. Harvey., S.A. Buckley, & G.E. Rottinghouse. 1998. Efficacy of various inorganic sorbents to reduce the toxicity of aflatoxin and T-2 toxin in broiler chickens. *Poult. Sci.* 77: 1623-1630.
4. Bakshi, CS., A. Sikdar., T.S. Johri, & M. Malik. 1998. Effect of graded dietary levels of aflatoxin on cell mediated immune response in broilers. *Indian Journal of Comparative Microbiology, Immunology and Infectious Diseases.* 19(1) 40- 42.
5. Brekke, O.L., R.O. Sinnhuber, A.J. Pepliski, J.H. Wales, G.B. Putnam, D.J. Lee & A. Ciegler. 1977. Aflatoxin in corn: Ammonia Inactivation and Bioassay with Rainbow Trout. *Applied and Environmental Microbiology.* Vol.34, No(1):34-37.
6. Calnek, B.W. 1997. *Diseases of poultry.* 9th. ed., Wolf publishing, london, UK, pp:893-897.
7. Devegowda, G., B.I.R. Arvind., K. Rajendra., M.G. Morron., A. Baburathna, & E. udarshan. 1994. A biological approach to counteract aflatoxicosis in broiler chickens and ducklings by the use of *Saccharomyces Cerviciea* Culture Added to Feed. In: *Biotechnology in feed Industry Proceeding of Alletech's 10th Annual Symposium.* (T.P. Lyons and K.A. Jacyues eds). Nottingham University Press. Loughborough. Leies. UK. PP.235-245.
8. Fernandez, A., M.T. Verde., M. Gascon., J. Ramos., J. Gomez., D.F. Luco, & G. Chavez. 1994. Variations of clinical, biochemical parameters of laying hens and broiler chickens fed aflatoxin-contaminated feed. *Avian Pathology.* 23(1) 37-47.
9. Galvano, F., A. Piva, A. Ritteni, & G. Galvano. 2001. Dietary strategies to counteract the effects of mycotoxins: A review. *J. food protection,* 64:120-131.
10. Harvey, R. B., L.F. Kubena, M.H. Elissalde, & T.D. Phillips. 1993. Efficacy of zeolitic-ore compounds on the Toxicity of aflatoxin to growing broiler chickens. *Avian Diseases.* 37:67-73.
11. Jones, F.T., W.H. Hagler & P.B. Hamilton. 1982. Association of low levels of aflatoxin feed productivity losses commercial broiler in commercial broiler operations. *Poult. Sci.* 61 :861-868.
12. Jones, T.C., Hunt, & N.W. King. 1997. *Veterinary Pathology,* 6th. ed., Williams & Wilkins, Baltimore, USA, pp:539-541.
13. Ledoux, D.R., G.E. Rottinghaus., A.J. Bermudez & M. Alonso-Debolt. 1999. Efficacy of hydrated sodium calcium aluminosilicate to ameliorate the toxic effect of aflatoxin in broiler chicks. *Poult. Sci.* 78:204-210.



14. Leeson, S., G.J. Diaz, & J.D. Summers. 1995. Poultry Metabolic Disorders and Mycotoxins. University Books. Guelph, Ontario. Canada.
15. McGavin, M.O., W. W. Cartton, & J.F. Zachary. 2001. Thomsons Special Veterinary Pathology.3th. ed.,Mosby,St.Louis,USA,pp:110.
16. Merkley, J.W. , R. J. Maxwell, J.G. Phillips, & W.E.Huff. 1987. Hepatic fatty profiles in aflatoxin-exposed broilers chickens. Poultry science , 66:59-67.
17. Obido, O. 1986. Aflatoxin inhibition of rat liver mitochondrial cytochrome oxidase activity. Biochem.Med and Metabol. Biol,35:302-307.
18. Randall, C.J. & R. L. Reece , 1996. Color atlas of avian histopathology , Mosby-wolfe,London,UK,pp:83.
19. Reddy, K. P., B.S. Krishna, & K.R. Krishniah. 1996. Some observations on the incidence of mycotoxicosis in broiler chicken. Poultry Advisor. 29(2) 39-41.
20. SAS INSTITUTE INC. 1985. SAS user's Guide: statistics, 1982 Edition , SAS Institute, INC., Cary, NC.
21. Shotwell, O. L.,Hesseltine.,C.V.,Stubblefield,R.D, & W.G. Sorenson. 1966. Production of aflatoxin on rice.Applied Microbiology,14:425-429 .
22. Stanley, V.G., R. Ojo., S. Woldesenbet & D.H. hutchinson. 1993. The use of *Sacchoromyces cerevisiae* to supress the effects of aflatoxicosis in broiler chicks. Poult. Sci., 72(10) 1867-1872.
23. Thaxton, J.P., H.T. Tung & P.B. Hamilton. 1974. Immunosuppression In thrombocytes during aflatoxicosis. Poult. Sci.. 58:562-566.
24. Trucksess, M.W., L. Stoloff., K. Young., R.D. Wyatt & B.L Miller. 1983. Aflatoxicol and aflatoxins B<sub>1</sub> and M<sub>1</sub> in eggs and tissues of laying hens consuming aflatoxin-contaminated feed. Poult. Sci., 62:2176-2182.
25. Tung, H.T., W.E. Donaldson & P. B. Hamilton. 1972. Altered lipid transport during aflatoxicosis. Toxicol. Appl. Pharmacol. 22:97-104.
26. Vasan, P., R. Ravi & MR. Purushothaman. 1998. Effect of feeding graded levels of aflatoxin (AFB<sub>1</sub>) on performance of broiler chicks.Indian. journal.of.Animal.Science.33:2,214-216.