جهت تهیه فایل WORD این مقاله به سایت DaneshResan.com مراجعه نمایید و عنوان مقاله را جستجو کنید
بیش از ۲ میلیون مقاله فارسی در این سایت موجود میباشد

مجله علوم کشاورزی و منابع طبیعی
جلد پانزدهم، شماره ششم، ۱۳۸۷
www.jasnr.info
www.sid.ir
www.magiran.com/jasnr

مطالعه تأثیر تزریق ویتامین‌های A ، C ، A+C و AD_3E بر روند ترمیم زخم و برخی از پاسخ‌های خونی در کپور معمولی، *Cyprinus carpio*

*زهره حسن‌آبادی‌زاده[۱]، عبدالمجید حاجی‌مرادلو[۲]، رسول قربانی[۳]، حسینعلی خوش‌باوررستمی[۴] و نرگس سلیمانی[۵]

[۱]دانش‌آموخته کارشناسی‌ارشد گروه شیلات، دانشگاه علوم کشاورزی و منابع طبیعی گرگان، [۲]دانشیار گروه شیلات، دانشگاه علوم کشاورزی و منابع طبیعی گرگان، [۳]استادیار گروه شیلات، دانشگاه علوم کشاورزی و منابع طبیعی گرگان، [۴]رئیس مرکز تحقیقات ذخایر آبزیان داخلی ایران- گرگان، [۵]دانش‌آموخته کارشناسی‌ارشد گروه شیلات، دانشگاه علوم کشاورزی و منابع طبیعی گرگان، عضو باشگاه پژوهشگران جوان دانشگاه آزاد اسلامی واحد آزادشهر

تاریخ دریافت: ۸۶/۲/۱۹ ؛ تاریخ پذیرش: ۸۷/۳/۲۰

چکیده

این پژوهش به‌منظور بررسی برخی پاسخ‌های خونی و روند ترمیم زخم ایجاد شده، به‌صورت خطی در ناحیه ساقه دمی ماهی کپور معمولی انجام شد. برای بهبود روند ترمیم زخم‌های پوستی، به ماهیان تحت شرایط آزمایشگاهی در دمای ۱۸-۱۷ درجه سانتی‌گراد ویتامین‌های C، A، A+C و AD_3E براساس وزن بدن ماهیان تزریق شد. ماهیان (به وزن ۲۰±۱۲۰ گرم) به ۱۰ گروه تقسیم شدند. تیمارها شامل ویتامین A با دوزهای ۱۰۰۰۰، ۲۰۰۰۰، ۵۰۰۰۰ واحد بین‌المللی در هر کیلوگرم، ویتامین C با دوزهای ۲۰۰، ۵۰۰، ۱۰۰۰ میلی‌گرم در هر کیلوگرم، ترکیبی از ویتامین‌های C+A (ویتامین A با دوز ۲۰۰۰۰ واحد بین‌المللی در هر کیلوگرم و ویتامین C با دوز ۵۰۰ میلی‌گرم در هر کیلوگرم)، ویتامین ترکیبی AD_3E (۵۰۰۰۰ واحد بین‌المللی ویتامین A، ۱۰۰۰۰ واحد بین‌المللی ویتامین D_3 و ۲۰ میلی‌گرم ویتامین E در هر کیلوگرم)، اکسی تتراسایکلین به‌میزان ۱۰۰ میلی‌گرم در هر کیلوگرم و یک گروه بدون هیچ تزریقی به‌عنوان گروه شاهد بودند. هم‌چنین تزریق اکسی تتراسایکلین به‌میزان ۱۰۰ میلی‌گرم در هر کیلوگرم در همه تیمارها برای جلوگیری از عفونت‌های باکتریایی صورت گرفت. از هر تیمار از بافت زخمی و خون ماهیان در زمان‌های ۰، ۵، ۱۰، ۱۵، ۲۰ و ۳۰ روز پس از ایجاد زخم به‌صورت جداگانه نمونه‌گیری صورت گرفت. طی دوره ۳۰ روز ترمیم زخم، به‌غیر از درصد تفکیکی گلبول‌های سفید تغییرات معنی‌داری بین درصد هماتوکریت، تعداد گلبول‌های قرمز و سفید دیده نشد. همچنین بین تیمارها تفاوت معنی‌داری در مقایسه روند ترمیم بافت وجود نداشت. بررسی‌های بافت‌شناسی نشان داد که محل زخم در همه تیمارها در ۳۰ روز به‌میزان برابر ترمیم یافته بود. بنابراین تزریق ویتامین‌های مورد آزمایش در کپور معمولی تحت شرایط این مطالعه تأثیر معنی‌داری در بهبود روند ترمیم زخم نداشت.

واژه‌های کلیدی: پارامترهای خونی، ترمیم زخم، کپور، ویتامین‌های A، C و AD_3E

*- مسئول مکاتبه: hasanabadi_z@yahoo.com

جهت تهیه فایل WORD این مقاله به سایت DaneshResan.com مراجعه نمایید و عنوان مقاله را جستجو کنید
بیش از ۲ میلیون مقاله فارسی در این سایت موجود میباشد

مقدمه

پوست ماهی و سایر آبزیان سازگاری ویژه‌ای یافته که قابلیت تماس با مواد شیمیایی، فیزیکی و زیستی محیط زندگی خود را پیدا کرده است (فونته‌نوت و نیفر، ۲۰۰٤). پوست وظایف متعددی در آبزیان دارد که به‌عنوان مثال می‌توان از عملکرد آن به‌عنوان یک سد فیزیکی بین اندام‌های داخلی و محیط، تنظیم اسمزی آب و مایعات بدن و همچنین در ایجاد ایمنی نام برد (وهلی و همکاران، ۲۰۰۳). زخم‌های پوستی در ماهیان امری شایع بوده و عوامل زیادی مانند: عفونت‌های باکتریایی، ویروسی، ضایعات ناشی از انگل‌ها، آفتاب سوختگی، جراحات ناشی از ادوات صید و پرندگان شکاری، مسمومیت‌های شیمیایی، کمبود تیامین و اسید چرب، کمبود ویتامین‌های C و A موجب ایجاد آنها می‌گردند (فرگوسن، ۱۹۸۹).

درک عکس‌العمل ماهی در مقابل صدمات و آسیب‌هایی که سلامت پوست ماهی را مختل می‌سازد اهمیت بسیاری دارد (شریف‌پور، ۲۰۰٤). اکثر تحقیقات در چند دهه اخیر، در زمینه روند ترمیم زخم در ماهیان بوده است (ایگر و آبراهام، ۱۹۹۰؛ شریف‌پور، ۲۰۰٤). تغذیه (جانسی و همکاران، ۱۹۸۵؛ ارازو- پاگادور، ۲۰۰۱؛ وهلی و همکاران، ۲۰۰۳) و درجه حرارت (اندرسون و رابرتس، ۱۹۷۵) بر روند ترمیم زخم در ماهی نقش موثری دارند. به‌دلیل اهمیت بسیاری که برخی ویتامین‌ها در بهبود روند ترمیم زخم دارند در این مطالعه از ویتامین‌هایی که تأثیر بیشتری در این زمینه دارند (ویتامین‌های C و A) استفاده گردید. در پیشینه مطالعاتی که در زمینه ترمیم زخم ماهی صورت گرفته ویتامین‌ها به‌صورت خوراکی تجویز شده‌اند که در این مطالعه برای درمان زخم‌ها به‌دلیل فقدان امکانات تولید غذا با دوز ویتامین مناسب و همچنین اثر سریع‌تر تزریق نسبت به تغذیه (کوستا و همکاران، ۲۰۰۲)، به‌جای تغذیه خوراکی از تزریق ویتامین‌ها استفاده شد.

محیط زندگی و سطح پوست ماهی دارای ارگانیسم‌های زیادی با قابلیت بیماری‌زایی می‌باشند و بیماری‌های پوستی بخش قابل ملاحظه‌ای از بیماری‌ها و مرگ و میر را در بین آبزیان دارند (فونته‌نوت و نیفر، ۲۰۰٤). بنابراین بهبود سریع‌تر زخم‌های پوستی در ماهیان و در نتیجه کاهش عفونت‌های ثانویه و مرگ و میر با استفاده از ویتامین‌هایی که نقش موثرتری در ترمیم زخم دارند از اهداف این مطالعه می‌باشد.

مواد و روش‌ها

تعداد ۱۵۰عدد ماهی کپور به ظاهر سالم با وزن ۲۰±۱۲۰ گرم از استخرهای پرورش ماهیان گرم‌آبی واقع در رستم‌کلا تهیه و به پژوهشکده اکولوژی دریای خزر ساری منتقل و به‌مدت ۱ هفته جهت سازگارشدن با محیط جدید در و نیرو نگهداری شد. این ماهیان در دوره آزمایش تغذیه نشدند و در طول اجرای آزمایش دمای آب به‌صورت روزانه با دماسنج جیوه‌ای اندازه‌گیری شد که در طول دوره آزمایش بین ۱۸-۱۷ درجه سانتی‌گراد بود.

ماهیان به‌طور تصادفی به ۱۰ گروه تقسیم شدند که هر گروه (تیمار) شامل ۱۵ عدد ماهی بود. ابتدا با استفاده از پودر گل میخک (۱۰۰ پی‌پی‌ام) ماهیان بیهوش و سپس با استفاده از اسکالپل استریل برشی خطی به‌طول ۱۰ و عمق تقریبی ۳ میلی‌متر در ناحیه ساقه دمی در سمت چپ بدن آنها ایجاد شد به‌طوری‌که زخم ایجاد شده لایه پوستی و ابتدای لایه عضلانی را در برگرفت. سپس هر گروه از ماهیان به‌صورت جداگانه با یکی از تیمارهای زیر به‌وسیله سرنگ انسولین تزریق شدند. تیمارها شامل: ویتامین A با دوزهای ۱۰۰۰۰، ۲۰۰۰۰، ۵۰۰۰۰ واحد بین‌المللی در کیلوگرم، ویتامین C با دوزهای ۲۰۰، ۵۰۰، ۱۰۰۰ میلی‌گرم در کیلوگرم، ترکیبی از ویتامین‌های C+A (ویتامین A با دوز ۲۰۰۰۰ واحد بین‌المللی در هر کیلوگرم و ویتامین C با دوز ۵۰۰ میلی‌گرم در هر کیلوگرم)، ویتامین ترکیبی AD_3E (۵۰۰۰۰ واحد بین‌المللی ویتامین A، ۱۰۰۰۰ واحد بین‌المللی ویتامین D_3 و ۲۰ میلی‌گرم ویتامین E در هر کیلوگرم)، اکسی تتراسایکلین به‌میزان ۱۰۰ میلی‌گرم در هر کیلوگرم و یک گروه بدون هیچ تزریقی به‌عنوان گروه شاهد بودند. همچنین تزریق اکسی تتراسایکلین به‌میزان ۱۰۰میلی‌گرم در هر کیلوگرم در همه تیمارها برای جلوگیری از عفونت‌های باکتریایی صورت گرفت.

جهت تهیه فایل WORD این مقاله به سایت DaneshResan.com مراجعه نمایید و عنوان مقاله را جستجو کنید
بیش از ۲ میلیون مقاله فارسی در این سایت موجود میباشد

در این پژوهش که ۱ ماه به‌طول انجامید از هر تیمار ۳ ماهی در زمان‌های ۰، ۵، ۱۰، ۱۵ ،۲۰و ۳۰ روز پس از ایجاد زخم نمونه گرفته شد. برای نمونه‌برداری و تعیین پارامترهای خونی (تعداد گلبول‌های سفید و قرمز، درصد تفکیکی گلبول‌های سفید و هماتوکریت) و بافت‌شناسی، ابتدا ماهیان با استفاده از گل میخک بیهوش شدند و سپس با سرنگ از ناحیه ساقه دمی آنها خون‌گیری صورت گرفت. به‌ازای هر ۱ میلی‌لیتر خون ۰/۰۱ میلی‌لیتر هپارین که هر میلی‌لیتر آن حاوی ۵۰۰۰U بود، برای جلوگیری از لخته شدن خون به آنها اضافه شد (اسوبودوا و همکاران، ۱۹۹۱). از ناحیه زخم ایجاد شده نیز قطعه‌های بافتی با ابعاد ۲×۲ سانتی‌متر برداشته و در فرمالین ۱۰ درصد قرار داده شد. حجم فرمالین حداقل ۱۰ برابر حجم هر نمونه بود و پس از ۲٤ ساعت محلول فرمالین هر نمونه تعویض گردید. نمونه‌ها به‌مدت حداقل ٤۸ ساعت در داخل محلول فرمالین ۱۰ درصد قرار گرفتند (شورت و مایر، ۲۰۰۱).

پس از طی مراحل آماده‌سازی و تهیه بلوک‌های پارافینی از بافت‌های مورد نظر، برش‌هایی به‌ضخامت ۵ میکرون به‌وسیله میکروتوم تهیه گردید. برش‌های حاصل پس از قرار گرفتن برروی لام و گذر کردن از مراحل معمول با روش هماتوکسیلین و ائوزین رنگ‌آمیزی شدند. روند التیام زخم با بررسی‌های میکروسکوپیک مورد ارزیابی و مطالعه قرار گرفت (جدول ۱).

جهت تعیین میزان گلبول‌های سفید و قرمز در یک میلی‌متر مکعب خون از لام هماسیتومتر استفاده شد. هماتوکریت از طریق سانتریفوژ لوله‌های موئین خون به‌مدت ۱۰ دقیقه با دور ۳۰۰۰ صورت گرفت. برای تمایز گلبول‌های سفید نیز گسترش خونی تهیه شد و پس از رنگ‌آمیزی با رنگ گیمسا در زیر میکروسکوپ در هر لام ۱۰۰ عدد گلبول سفید که شامل لنفوسیت، منوسیت، نوتروفیل، ائوزینوفیل و بازوفیل می‌باشد شمارش و سپس فراوانی آنها به درصد بیان شد.

آنالیز آماری: ابتدا نرمال بودن داده‌ها بررسی شد. داده‌های حاصل از ارزیابی مقاطع بافتی با استفاده از تست Kruskal-Walis و تعداد گلبول‌های سفید، تعداد گلبول‌های قرمز و هماتوکریت با استفاده از آنالیز واریانس و جهت مقایسه میانگین‌ها از آزمون Tukey در سطح α =۰/۰۵ استفاده شد.

جدول ۱- جدول ارزیابی مقاطع بافتی.

بافت	شکل ظاهری بافت	شاخص ۱	شاخص ۲	شاخص ۳
اپیدرم	ساختار (شاخص۳ برای ساختار نرمال)			
	ضخامت (شاخص۳ برای حداکثر ضخامت)			
	سلول‌های گرد (شاخص ۳ برای تعداد نرمال)			
	سلول‌های موکوسی (شاخص ۳ برای تعداد و توزیع نرمال)			
	لوکوسیت (شاخص ۳ برای میزان بالای لوکوسیت)			
	مهاجرت اپیدرم (شاخص ۳ برای پوشانده شدن کامل زخم به‌وسیله اپیدرم)			
درم	ساختار (شاخص۳ برای ساختار نرمال به‌عنوان مثال فیبرهای موازی)			
	لوکوسیت (شاخص ۳ برای میزان بالای لوکوسیت)			
	سلول‌های رنگدانه‌ای (شاخص ۳ برای نرمال، لایه نازکی زیر غشاء پایه)			
	تشکیل مجدد رگ (شاخص ۳ برای شبکه رگی نرمال)			
عضله	ساختار (شاخص۳ برای اندازه و ترتیب نرمال رشته‌های عضلانی)			
	خون‌ریزی (شاخص۳ برای حداکثر خون‌ریزی)			
	تخریب عضله (شاخص ۳ برای تخریب کامل رشته‌های عضلانی)			
	(شاخص۳ برای حداکثر میزان فیبر)			

نتایج و بحث

آماس، اولین مرحله بعد از ایجاد زخم است. با گذشت زمان پاسخ آماسی و حضور گلبول‌های سفید و ماکروفاژها در محل زخم کمتر می‌شود. در این مطالعه در روز پنجم میزان گلبول‌های سفید در محل زخم در همه تیمارها بالا بود (شاخص ۳). در روز دهم میزان گلبول‌های سفید در تیمار شاهد و تیمار حاوی اکسی تتراسایکلین کاهش یافته بود (شاخص ۲/۵) و در روز پانزدهم پس از ایجاد زخم در شاهد میزان آن از همه تیمارها کمتر بود (شاخص ۱/۵) و در ویتامین A با دوز ۱۰۰۰۰ واحد بین‌المللی در هر کیلوگرم از همه بیشتر دیده شد (شاخص ۳). اما بین تیمارها تفاوت معنی‌داری در میزان گلبول‌های سفید در محل زخم طی روند ترمیم زخم مشاهده نشد ($p>$ ۰/۰۵).

وگنر و دان استیونس (۱۹۹۹) در مطالعه‌ای روی ترمیم زخم در قزل‌آلای رنگین‌کمان بیان نمودند که ۳ هفته بعد از ایجاد زخم در دمای ۱۰ درجه سانتی‌گراد، هیچ توده خونی در محل زخم دیده نشد. لنفوسیت‌ها بعد از هفته اول در محل زخم افزایش و سپس کاهش یافت اما الگویی در میزان نوتروفیل‌ها در طی دوره آزمایش مشاهده نشد. وهلی و همکاران (۲۰۰۳) بیان نمودند که میزان گلبول‌های سفید در محل زخم در ماهی قزل‌آلای رنگین‌کمان در دمای ۱۵ درجه سانتی‌گراد تا هفت روز پس از ایجاد زخم افزایش و سپس کاهش یافت، اما دربین تیمارهای مختلف تفاوت معنی‌داری در میزان این گلبول‌ها مشاهده نکردند.

ترمیم اپیدرم: پوشانده شدن سریع محل زخم به‌وسیله اپیدرم در هموستازی موجوداتی که در محیط اسمزی متفاوت قرار دارند مهم می‌باشد (فونته‌نوت و نیفر، ۲۰۰٤). مطالعه حاضر نشان داد که در کپور معمولی مهاجرت اپیدرم و پوشانده شدن محل زخم به‌سرعت روی داده است به‌طوری‌که در اولین نمونه‌گیری در ۵ روز پس از ایجاد زخم، محل زخم توسط سلول‌های اپیدرم به‌طور کامل پوشیده شده بود. مهاجرت سریع اپیدرم در این تحقیق با نتایج تحقیقات ایگر و آبراهام (۱۹۹۰) و شریف‌پور (۲۰۰٤) روی ماهی کپور آینه‌ای، *Cyprinus carpio*، جانسی و همکاران (۱۹۸۵) روی ماهی تیلاپیا، *Oreochromis niloticus* و ارازو-پاگادور (۲۰۰۱) روی گربه ماهی آفریقایی، *Clarias gariepinus* مطابقت دارد.

اپیدرمی که محل زخم را پوشانده است با گذشت زمان ساختار طبیعی خود را پیدا می‌کند. در این مطالعه در روز پنجم و دهم اپیدرم در همه تیمارها ساختار نرمالی نداشت. در روز پنجم اپیدرم در تیمارهای ویتامین C با دوز ۲۰۰ میلی‌گرم در کیلوگرم و ویتامین AD_3E ادماتوز بیشتری نشان داد و ضخامت آنها بیشتر بود (به‌ترتیب شاخص ۱/۵ و ۲). اپیدرم در ۱۰ روز پس از ایجاد زخم (شکل ۱)، در ویتامین C با دوز۲۰۰ میلی‌گرم در کیلوگرم، ویتامین AD_3E و ویتامین‌های C+A ادماتوز کمتری نسبت به بقیه تیمارها داشت (شاخص ۲). در روز پانزدهم نیز اپیدرم در همه تیمارها ادماتوز زیادتری داشت (شاخص ۳) ولی در شاهد، ویتامین C+A و ویتامین A با دوز ۵۰۰۰۰ واحد بین‌المللی در هر کیلوگرم میزان آن کاهش پیدا کرده و ضخامت اپیدرم کمتر شده بود (شاخص ۲) و در ۳۰ روز پس از ایجاد زخم فضای داخل سلولی در اپیدرم کم شده بود و ادماتوز کمتری مشاهده شد اما هنوز اپیدرم در محل زخم ضخامت بیشتری داشت. به‌طور کلی در طی روند ترمیم زخم در ساختار اپیدرم و مهاجرت آن به محل زخم بین تیمارهای مختلف تفاوت معنی‌داری مشاهده نگردید ($p>$ ۰/۰۵).

جانسی و همکاران (۱۹۸۵) بیان نمودند که مهاجرت اپیدرم و پوشانده شدن محل زخم در ماهی تیلاپیا به‌میزان ویتامین C بستگی نداشت و در همان ساعات اولیه در همه تیمارها روی داد. وهلی و همکاران (۲۰۰۳) نیز در ساختار اپیدرم در طی روند ترمیم زخم بین تیمارهایی که ویتامین C با مقادیر متفاوت دریافت کرده بودند، تفاوت معنی‌داری مشاهده نکردند. ارازو- پا گادور (۲۰۰۱) بیان نمود که اپیدرم در همه تیمارها در ١٤ روز پس از ایجاد

زخم در گربه‌ماهی آفریقایی ساختار طبیعی داشت و دارای تعداد زیادی سلول‌های موکوسی و گرزی شکل بود که این امر به ویتامین C دریافتی بستگی نداشت.

فونته‌نوت و نیفر (۲۰۰٤) بیان می‌کنند که تکثیر، سازمان‌دهی و تمایز سلول‌های در حال ترمیم اپیدرم ۹ تا ٤۸ ساعت بعد از تشکیل مجدد اپیدرم کامل می‌شود و تکثیر با لایه سلولی اپیتلیال تمایز نیافته که طی تشکیل مجدد اپیدرم در محل زخم تشکیل شده آغاز می‌گردد. در این مطالعه با ادامه روند ترمیم زخم سلول‌های موکوسی و گرزی شکل در اپیدرم تازه تشکیل شده ظاهر شدند و تعداد و توزیع سلول‌ها در اپیدرم به‌شکل نسبتاً طبیعی در آمد. در ۵ روز پس از ایجاد زخم، این سلول‌ها در همه تیمارها تعداد و توزیع طبیعی ندارند و این سلول‌ها دیده نشدند (شاخص ۰). در روز دهم این سلول‌ها در تیمار شاهد نسبت به بقیه از توزیع طبیعی‌تری برخوردار بودند (شاخص ۲) و در ۱۵ روز پس از ایجاد زخم (شکل ۲) به‌غیر از تیمارهای حاوی ویتامین A با دوز ۲۰۰۰۰ واحد بین‌المللی در هر کیلوگرم و ویتامین AD_3E بقیه تیمارها توزیع طبیعی‌تری از این سلول‌ها داشتند (شاخص ۲). در ۳۰ روز پس از ایجاد زخم این سلول‌ها دارای تعداد و توزیع طبیعی‌تری بودند (شاخص ۳). به‌طور کلی در ۵ و ۱۵ و ۳۰ روز پس از ایجاد زخم در تعداد و توزیع نرمال این سلول‌ها بین تیمارهای مختلف تفاوت معنی‌داری مشاهده نشد ($p > ۰/۰۵$). تنها در روز دهم آزمایش بین تیمارها تفاوت معنی‌داری دیده شد ($p<۰/۰۵$). در طی دوره آزمایش در همه تیمارها میزان سلول‌های گرزی شکل در اپیدرم تازه تشکیل شده خیلی کم بود.

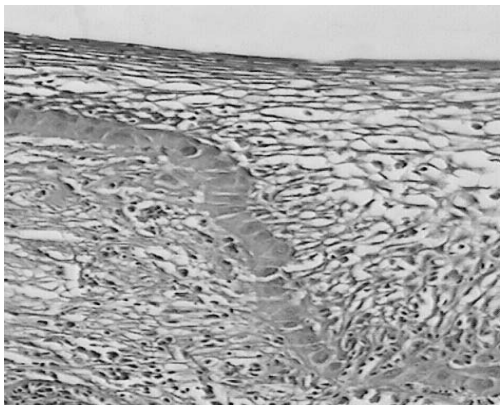

شکل ۱- ادماتوز شدید در اپیدرم و نبود سلول‌های موکوسی و گرزی شکل ۱۰ روز پس از ایجاد زخم. (۲۰۰× H&E)

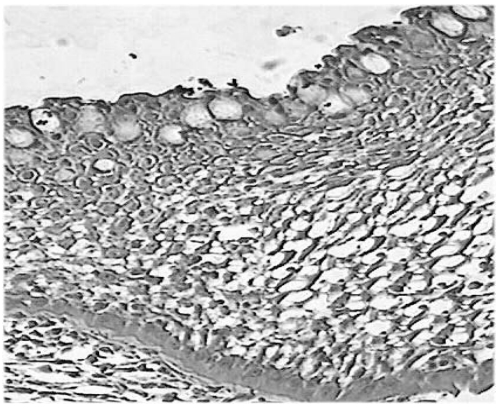

شکل ۲- ظهور سلول‌های موکوسی و گرزی شکل در اپیدرم ۱۵ روز پس از ایجاد زخم. (۲۰۰× H&E)

شریف‌پور (۲۰۰٤) نیز در مطالعات خود برروی کپور آینه‌ای بیان نمود که سلول‌های گرزی شکل ٦۰ روز پس از ایجاد زخم به حد طبیعی خود رسیدند، که ممکن است به‌دلیل نقش کمتر آنها در مکانیسم دفاعی و حفاظتی نسبت به سلول‌های موکوسی باشد. وهلی و همکاران (۲۰۰۳) در طی روند ترمیم زخم در ماهی قزل‌آلای رنگین‌کمان تفاوت معنی‌داری بین سلول‌های گرزی شکل در تیمارهایی که ویتامین C با مقادیر مختلف دریافت نموده بودند، مشاهده کردند.

ترمیم درم: در این مطالعه در طی مراحل ترمیم زخم رنگدانه‌های ملانین در زیر اپیدرمیس به‌طور پراکنده دیده شد و از ۱۵ روز پس از ایجاد زخم پراکندگی طبیعی‌تری پیدا کردند. همچنین با گذشت زمان، درم تقریباً ساختار طبیعی خود را پیدا کرد که ابتدا تعداد فیبروبلاست‌ها افزایش یافت که میزان زیادی تروفوکلاژن ترشح می‌کنند و در نهایت رشته‌های کلاژن و بافت همبند کلاژنی جای رشته‌های فیبرین را در محل زخم گرفت ولی تا پایان دوره این آزمایش هنوز درم ساختار طبیعی خود را پیدا نکرده بود (شاخص ۲) (شکل ۳). در تیمار شاهد ساختار درم نسبت به بقیه تیمارها بیشتر ترمیم یافته بود و رشته‌های کلاژن منظم‌تری در آن دیده می‌شد ولی در زمان‌های نمونه‌برداری تفاوت معنی‌داری بین تیمارها مشاهده نگردید ($p>۰/۰۵$).

در مطالعه‌ای که شریف‌پور (۲۰۰٤) روی کپور آینه‌ای انجام داد. مشاهده نمود که حتی در ٦۰ روز پس از ایجاد زخم، درم در منطقه صدمه دیده شکل کاملاً طبیعی خود را بازنیافته بود. ترمیم کامل و بازیافتن ساختمان طبیعی درم ممکن است بیش از یک‌سال طول بکشد که این امر به درجه حرارت محیط بستگی دارد. وهلی و همکاران (۲۰۰۳) مشاهده نمودند که ساختار درم در ماهیانی که ویتامین C بیشتری دریافت کرده بودند بهبود بیشتری یافته بود اما تا پایان دوره نمونه‌برداری، درم ساختار طبیعی نداشت.

ظهور نسبتاً سریع مویرگ‌های خونی در منطقه زخم در ماهی نقش مهمی در سرعت بخشیدن به انجام مراحل بهبود زخم دارد. در این مطالعه ایجاد عروق خونی از ۱۰ روز پس از ایجاد زخم دیده شد و میزان آن افزایش یافت که همراه با بهبود زخم، مویرگ‌ها به‌تدریج کاهش پیدا کردند و به حد نرمال خود رسیدند. در میزان تشکیل عروق در ۱۰ و ۱۵ روز پس از ایجاد زخم تفاوت معنی‌داری مشاهده شد ($p<۰/۰۵$) (شکل ٤). در مطالعه وهلی و همکاران (۲۰۰۳) روی ترمیم زخم در قزل‌آلای رنگین‌کمان، میزان تشکیل رگ در محل زخم در دمای ۱۵ درجه سانتی‌گراد طی دوره آزمایش تا ۱۰ روز پس از ایجاد زخم افزایش و سپس میزان آن کاهش یافت. همچنین بین تیمارها تفاوت معنی‌داری در ایجاد عروق خونی مشاهده نمودند.

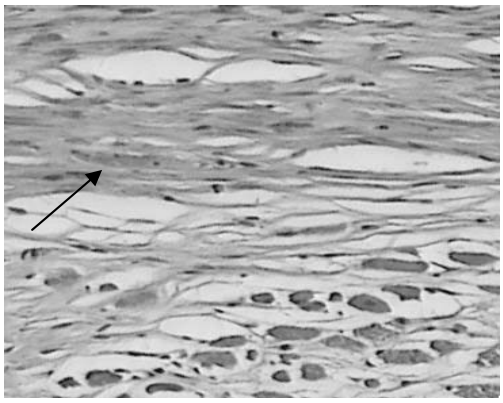

شکل ۳- ترمیم درم بعد از ۳۰ روز و حضور رشته‌های کلاژنی (پیکان) درمحل زخم (۲۰۰× H&E).

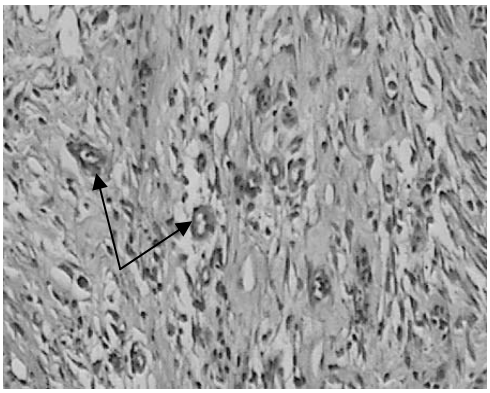

شکل ٤- تشکیل عروق خونی (پیکان) در محل زخم ۱۵ روز پس از ایجاد زخم در تیمار شاهد (۲۰۰× H&E).

روند تشکیل عروق در نمونه‌های مورد بررسی در تمامی تیمارها به‌شکل قابل قبولی بعد از ۱۰ روز پس از ایجاد زخم دیده شد حتی در نمونه‌های شاهد تعداد عروق خونی تشکیل شده بیش از سایر تیمارها دیده شد (شاخص ۲). این امر می‌تواند ناشی از استرس‌های مکرر وارده به تیمارهای ماهیانی باشد که ویتامین‌های مختلف و آنتی‌بیوتیک دریافت کردند. در تیمار شاهد با توجه به عدم دریافت ویتامین و آنتی‌بیوتیک تزریقی، وجود روند مطلوب تشکیل عروق می‌تواند در راستای ذخایر قابل قبول ویتامینی در این ماهیان تلقی گردد. به‌هرحال بررسی دقیق این مطالعه مستلزم مطالعه بیشتر و دقیق‌تری می‌باشد.

ترمیم عضله: در این مطالعه حتی در ۳۰ روز پس از ایجاد زخم، عضله ساختار طبیعی خود را به‌دست نیاورده (شاخص ۲) و محل زخم با بافت همبند پر شده بود هم‌چنین فیبرهای کوچک عضلانی که صدمه کمتری دیده بودند ترمیم شده بودند. در شاخص‌های اندازه‌گیری شده در بررسی روند ترمیم عضله، تفاوت معنی‌داری بین تیمارها دیده نشد ($p>$ ۰/۰۵). به‌نظر می‌رسد که ترمیم زخم‌های وارده بر الیاف ماهیچه‌های مخطط در صورتی‌که قسمتی از هسته و سیتوپلاسم سلول باقی مانده باشد انجام شده و ارتباط قسمت‌های قطع شده و ضایعه دیده از طریق سلول‌های مجاور بافت همبند اطرافی هدایت می‌شود. در زخم‌های وسیع‌تر، ترمیم فاصله به‌وجود آمده به‌وسیله بافت همبند انجام می‌گیرد (گلباز حق و سهراب، ۱۹۸۰).

شریف‌پور (۲۰۰٤) مشاهده نمود که ۲ روز بعد از ایجاد زخم تشکیل جوانه‌های جدید عضلانی و ترمیم و بازسازی رشته‌های عضلانی آسیب دیده شروع شد و در مدت ١٦ روز ترمیم عضلانی منطقه زخم در ماهی کپور آینه‌ای کامل شد. میزان ترمیم عضلانی و درجه حرارت محیط کاملاً به یکدیگر ارتباط دارند. در مطالعه وهلی و همکاران (۲۰۰۳) روی روند ترمیم عضله در ماهی قزل‌آلای رنگین‌کمان، در ساختار عضله، میزان خون‌ریزی و رشته‌های فیبرین در تیمارهایی که جیره‌های غذایی حاوی مقادیر مختلف ویتامین C دریافت کرده بودند، تفاوت معنی‌داری مشاهده نمودند.

فاکتورهای خونی: در این مطالعه با گذشت روند ترمیم زخم میزان لنفوسیت افزایش و میزان نوتروفیل و منوسیت کاهش یافت، که به‌نظر می‌رسد دلیل کم بودن لنفوسیت در روزهای اول نمونه‌گیری، استرس و خون‌ریزی شدید به‌دلیل تزریقات مکرر باشد و هم‌چنین افزایش در میزان منوسیت‌ها و گرانولوسیت‌ها بعد از جراحت به‌دلیل فعالیت فاگوسیتوزی باشد. لوو و نیمی (۱۹۸۳) استفاده از شمارش تفکیکی گلبول‌های سفید خون را در تخمین پاسخ آماسی موثر می‌دانند. اما مائول و شرک (۱۹۹۰) استفاده از شمارش گلبول‌های سفید خون برای تخمین پاسخ آماسی در بافت آزاد ماهیان پیشنهاد نمی‌کنند زیرا تغییرات سریعی که در تعداد گلبول‌های سفید در بافت ماهی روی می‌دهد بر میزان گلبول‌های سفید خون تأثیر ندارد. کمبل (۱۹۸۸) بیان نمود که تعداد لنفوسیت‌های موجود در خون در اثر بیماری و عوامل فیزیولوژیک تغییر

می‌کند. ماهیانی که دارای بیماری‌های عفونی هستند یا در معرض استرس قرار می‌گیرند ممکن است میزان لنفوسیت کمتری داشته باشند که نتایج این مطالعه را تایید می‌کند. وگنر و دان استیونس (۱۹۹۹) با بررسی درصد تفکیکی گلبول‌های سفید طی روند ترمیم زخم، افزایش معنی‌داری در میزان منوسیت و گرانولوسیت بعد از ایجاد زخم در خون ماهی مشاهده نکردند.

در این مطالعه طی دوره نمونه‌گیری و همچنین بین تیمارهای مختلف اختلاف قابل ملاحظه‌ای در میزان گلبول‌های سفید و قرمز و درصد هماتوکریت دیده نشد ($p > ۰/۰۵$). نتایج حاصله با مطالعات وگنر و دان استیونس (۱۹۹۹) مطابقت دارد که طی روند ترمیم زخم در قزل‌آلای رنگین‌کمان اختلاف قابل ملاحظه‌ای بین میزان گلبول‌های سفید و قرمز مشاهده نکردند.

سپاسگزاری

بدین‌وسیله از مسئولین و همکاران پژوهشکده اکولوژی دریای خزر ساری و همچنین آقایان دکتر سعیدی و مهندس مولایی مسئول محترم آزمایشگاه محیط زیست جهت همکاری در اجرای این تحقیق سپاسگزاری می‌نمائیم.

منابع

1.Anderson, C.D., and Roberts, R.J. 1975. A comparison of the effects of temperature on wound healing in a tropical and a temperate teleost. J.Fish Biol. 7:173-182.
2.Campbell, T.W. 1988.Tropical fish medicine. Fish cytology and hematology. Vet. Clin. North Am. [small anim. Pract.] 18:2. 347-364.
3.Cuesta, A., Ortuno, J., Rodriguez, A., Esteban, M.A., and Meseguer, J. 2002.Changes in some innate defence parameters of seabream (*Sparus aurata L.*) induced by retinol acetate.fish and shellfish immunology, 13:279-291.
4.Erazo-Pagador, G. 2001.Rapid wound healing in African catfish, Clarias gariepinus, fed diets supplemented with ascorbic acid.The Israeli Journal of Aquaculture-Bamidgeh. 53:2, 69-79.
5.Ferguson, H.W. 1989.Systemic Pathology of fish. Iowastate university press/Ames.263 P
6.Fontenot, D.K., and Neiffer, D.L. 2004.Wound management in teleost fish: biology of the healing process, evaluation, and treatment. The Veterinary Clinic North America. Exotic Animal Practice, 7: 57-86.
7.Golbaz Hagh, F., and Sohrab, M. 1980. Veterinary Histology. Tehran University Publications. 497p. (Translated in Persian).
8.Iger, Y., and Abraham, M. 1990.The process of skin healing in experimentally wounded carp.J.Fish Biol. 36:421-437.
9.Jauncey, K., Soliman, A., and Roberts, R.J. 1985. Ascorbic acid requirements in relation to wound healing in cultured tilapia *Oreochromis niloticus* (Trewavas).Aquaculture and fisheries management, 16:139-149.
10.Lowe-jinde, L., And Niimi, A.J. 1983. Influence of sampling on the interpretation of heamatological measurements of rainbow trout, Salmo gairdneri.Canadian Journal of Zoology, 61:396-402.
11.Maule, A.G., and Schreck, C.B. 1990. Changes in numbers of leukocytes in immune organs of juvenile coho salmon after acute stress or cortisol treatment. Journal of Aquatic Animal Health, 2:298-304.
12.Sharifpour, I. 2004. Experimental study on Histology of circumstance of wound healing process in common carp (Cyprinus carpio L.). Iranian Scientific Fisheries Journal, 2: 91-116.
13.Short, S., and Meyers, T.R. 2001. Histology for finfish. NWFHS Laboratory Procedures Manual-Version 1.0.
14.Svobodova, Z., Pravda, D., Palackova, J. 1991.Unified methods of heamatological examination of fish. Research institute of fish culture and hydrobiology, Vodnany, Edition methods, 31p.
15.Wagner, G.N., and Don Stevens, E. 1999. Wound Healing in Rainbow Trout following Surgical Site Preparation with a povidone–Iodine Antiseptic.Journal of Aquatic Animal Health, 11:373-82.
16.Wahli, T., Verlhac, V., Girling, P., Gabaudan, J., Aebischer, C. 2003. Influence of dietary vitamin C on wound healing process in rainbow trout (*Oncorhynchus mykiss*). Aquaculture, 225:371-386.

J. Agric. Sci. Natur. Resour., Vol. 15(6), 2009
www.jasnr.info
www.sid.ir
www.magiran.com/jasnr

The effects of vitamins injection (A, C, A+C and AD_3E) on wound healing process and some hematological response in common carp, *Cyprinus carpio*

***Z. Hasanabadi Zadeh[1], A. Hajimoradloo[2], R. Ghorbani[3], H. Khoshbavar Rostami[4] and N. Soleimani[5]**

[1]Former M.Sc., student Dept. of Fisheries, Gorgan University of Agricultural Sciences and Natural Resources, [2]Associate Prof., Dept. of Fisheries, Gorgan University of Agricultural Sciences and Natural Resources, [3]Assistant Prof., Dept. of Fisheries, Gorgan University of Agricultural Sciences and Natural Resources, [4]Assistant Prof., of Inland Aquatic Animal Stock Research Center of Gorgan, Iran, [5]Former M.Sc., student Dept. of Fisheries, Gorgan University of Agricultural Sciences and Natural Resources

Abstract

This study investigated some hematological response and healing of experimentally wounded carp with injection of vitamins A, C, A+C and AD_3E under laboratory conditions at temperature of 17-18ºC, in order to improve the healing process in skin lesions. Ten treatment groups of fish (body weight 120±20g) were injected with 10000, 20000, 50000 IU vitamin A/KgBw, 200, 500, 1000 mg vitamin C/KgBw, 20000 IU vitamin A and 500 mg vitamin C/KgBw, 1ml vitamin AD_3E (contains: 5000 IU vitamin A, 10000 IU vitamin D_3, 20mg vitamin E)/KgBw, 50mg oxytetracycline/KgBw and one group without any injection as control. We also used 50mg oxytetracycline injection/ kg bw on all treatments. Wounded tissues and blood were sampled in 0, 5, 10, 15, 20, and 30 days after making the incision. During the 30-day period of wound healing, except in differential leukocyte counts, there were no statistically significant changes in hematocrit, total erythrocyte and leukocyte counts. There were also no histological differences among all treatments. Histological analysis revealed all treatment incision site healed 30-day at the same rate. Therefore, injection of vitamins did not improve wound healing in common carp under the conditions of this study.

Keywords: blood; carp; Vitamin C, A and AD3E; wound healing

*- Corresponding Author; Email: hasanabadi_z@yahoo.com