

## بررسی نتایج لیگاتور شریان فمورال در بیماران مبتلا به آنوریسم کاذب عفونی شریان

فمورال در بیمارستان حضرت رسول اکرم (ص) طی سال‌های ۱۳۷۰ تا ۱۳۸۵

### چکیده

زمینه وهدف: آنوریسم کاذب عفونی شریان فمورال به دلیل شیوع در معتلان به مواد تزریقی و چالش‌های زیادی که در درمان آن وجود دارد مورد توجه هستند. این مطالعه به بررسی روش لیگاتور شریان فمورال در این بیماران می‌پردازد.

روش کار: در این مطالعه، پرونده ۲۱ بیمار جراحی شده طی سال‌های ۱۳۸۵-۱۳۷۰ در بیمارستان حضرت رسول اکرم بررسی شد. بررسی به روش گذشته نگر بوده و براساس پرونده‌های بیمارستانی و داده‌های موجود آن‌ها توسط نرم افزار SPSS V.12 و با استفاده از نتایج آزمون آماری مربع کای مورد تجزیه و تحلیل قرار گرفت.

یافته‌ها: مجموعاً ۲۱ بیمار که ۲۰ مورد مرد و ۱ مورد زن با میانگین سنی  $49 \pm 27/7$  سال بود. همه بیماران سابقه سوء مصرف مواد داشتند. میانگین مدت بستری  $4/9 \pm 9/8$  روز و میانگین فاصله زمانی پس از جراحی تا شروع حرکت  $2/89 \pm 1/2$  روز بود. آمپوتاسیون تنها در دو مورد انجام شد و مورتالیتی پس از جراحی وجود نداشت.

نتیجه‌گیری: انجام لیگاتور روش مناسبی برای این بیماران است. به دلیل کم خطر بودن لیگاتور، احتمال پیگیری کمتر توسط بیماران معتاد و خطر بروز مجدد آنوریسم در آن‌ها استفاده از این روش توصیه می‌شود.

کلید واژه‌ها: ۱- آنوریسم کاذب فمورال ۲- معتلان تزریقی ۳- لیگاتور

\*دکتر مرتضی خوانین‌زاده I

دکتر علیرضا ملایم II

دکتر سوسن فرشی III

تاریخ دریافت: ۸۸/۱۱/۲۸ ، تاریخ پذیرش: ۸۹/۶/۱۴

### مقدمه

پسودوآنوریسم عفونی ممکن است باعث عفونت سیستمیک، خونریزی شدید تهدید کننده حیات، از دست دادن عضو و یا حتی مرگ بیمار همراه شود.<sup>(۵)</sup>

درمان این نوع آنوریسم به دلیل عوارض بعد از عمل و تفاوت نتایج، چالش‌های فراوانی در انتخاب روش جراحی به وجود آورده است<sup>(۷،۶،۲)</sup> درمان ممکن است با اکسیزیون آنوریسم و دبریدمان نسوج عفونی همراه با لیگاتور (بستن ساده) عروق با یا بدون نوسازی عروق صورت گیرد. البته نوسازی عروق را می‌توان به صورت اولیه و از طریق غیر آناٹومیک و یا آناٹومیک انجام داده و یا به صورت تاخیری بر اساس ایجاد علائم ایسکمی در اندام انجام گیرد.<sup>(۹،۸،۵)</sup>

تزریق وریدی مواد مخدر یکی از معضلات بهداشتی و اجتماعی جوامع محسوب می‌شود. آنوریسم کاذب عفونی شریان فمورال (Infected Femoral Pseudoaneurysm) غالباً در مصرف کنندگان مواد تزریقی رخ می‌دهد<sup>(۱)</sup> که علت شیوع بالای آن در ناحیه فمورال، سهولت دسترسی به این شریان برای تزریق مواد می‌باشد.<sup>(۲)</sup> عواملی چون خونگیری و تزریق‌های مکرر، تزریق گونه‌های مختلف و غیر قابل حل شدن مواد، تزریق به صورت غیر استریل و استفاده از سرنگ مشترک در ایجاد آن تأثیرگذار می‌باشند.<sup>(۳،۴)</sup>

در صورتی که این بیماران بدون درمان رها شوند

این مقاله خلاصه‌ای است از پایان‌نامه دکتر علیرضا ملایم جهت دریافت درجه دکترای تخصصی جراحی عمومی به راهنمایی دکتر مرتضی خوانین‌زاده و مشاوره دکتر علیرضا کلانتر معتمد، سال ۱۳۸۷.

I) استادیار و متخصص جراحی عمومی، بیمارستان شهید هاشمی‌نژاد، خیابان ولیعصر، میدان ونک، دانشگاه علوم پزشکی و خدمات بهداشتی-درمانی ایران، تهران، ایران (\*مؤلف مسئول)

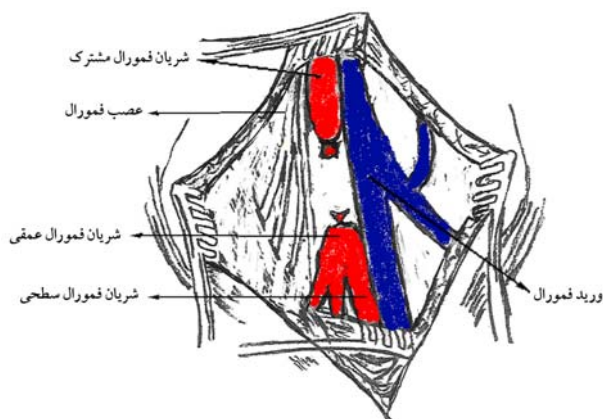
II) متخصص جراحی عمومی

III) متخصص پزشکی اجتماعی

نرم افزار SPSS V.12 مورد تحلیل آماری قرار گرفت و برون داده‌های توصیفی و نیز نتایج آزمون آماری مربع کای به دست آمد.

### روش جراحی

کنترل شریانی از طریق رتروپرتونال با استفاده از آنسزیون مایل در ناحیه سوپرااینگوینال انجام می‌شود که پس از جداسازی عروق، کلامپ عروقی بر روی قسمت دیستال شریان ایلیاک خارجی قرار داده می‌شود. پس از اکسپلور و درناژ محل شریان فمورال و اکسیزیون آنوریسم کاذب و دبریدمان مواد عفونی و نکروزه، لیگاتور به دو روش (Double ligation) DL، بستن ابتدا و انتهای شریان فمورال مشترک با حفظ ارتباط شریان فمورال سطحی و عمقی در ۱۲ بیمار (شکل شماره ۱) و یا انجام آناستوموز بین شریان فمورال سطحی و عمقی در ۱ بیمار (شکل شماره ۲) و در صورت عدم امکان این کار (به علت نداشتن طول مناسب و یا شکننده بودن شریان‌های فمورال عمقی و سطحی برای انجام آناستوموز و یا التهاب، سفتی و عفونت شدید ناحیه برای انجام آناستوموز بین شریان‌های فمورال عمقی و سطحی) بستن هر سه شاخه شریان فمورال (Triple ligation) در ۸ بیمار انجام شد (شکل شماره ۳).



شکل شماره ۱- لیگاتور ابتدا و انتهای شریان فمورال مشترک با حفظ ارتباط شریان فمورال سطحی و عمقی

با توجه به اینکه بیمار معمولاً از وریدهای طبیعی جهت تزریق استفاده کرده و تمام وریدهای طبیعی ترومبوزه شده است، بناچار باید از گرافت عروقی برای بازسازی استفاده شود که به علت شیوع بالای عفونت گرافت در بازسازی عروقی و نیز تمایل به استفاده مجدد این ناحیه برای تزریق‌های آینده<sup>(۱۰)</sup> بعضی از جراحان عمل جراحی لیگاتور ساده شریان را ترجیح می‌دهند. البته با لیگاتور ساده خطر ایسکمی و متعاقب آن خطر لنگش و یا آمپوتاسیون افزایش می‌یابد.

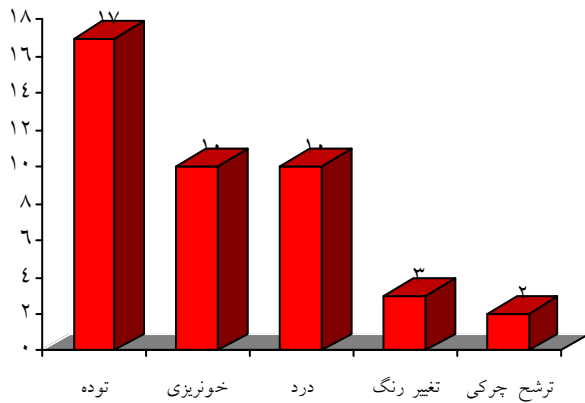
در این مطالعه رویکرد لیگاتور ساده عروق بدون بازسازی اولیه در بیماران عمل شده در بیمارستان حضرت رسول اکرم(ص) بررسی و ارزیابی شد.

### روش کار

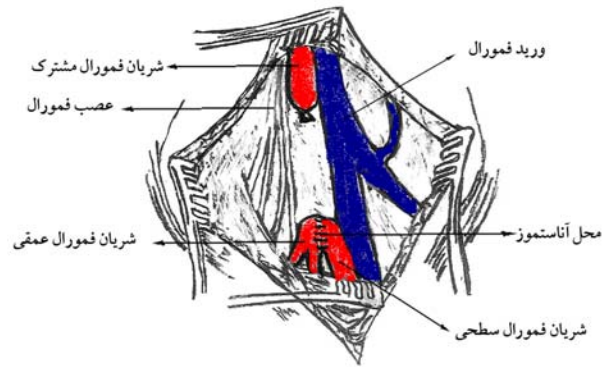
در این مطالعه توصیفی - گذشته نگر که از نوع مطالعه بررسی بیماران (Case series) بود، جمع بیماران مبتلا به آنوریسم کاذب از ابتدای سال ۱۳۷۰ تا سال ۱۳۸۵ بیست و پنج نفر بود. ۴ مورد از آن‌ها که (۲ مورد قبل از عمل جراحی، ۱ مورد به علت آنوریسم ناشی از ترومای حاصل از تصادف رانندگی و ۱ مورد آنوریسم به علت اصابت گلوله) فوت کرده بودند، از مطالعه خارج شدند. ۲۱ بیمار مبتلا به آنوریسم کاذب عفونی شریان فمورال در معتادین تزریقی بودند که با استفاده از پرونده بیماران و مصاحبه تلفنی، اطلاعات لازم جمع آوری گردید. تشخیص آنوریسم در این بیماران تلفیقی از علائم بالینی و بررسی‌های رادیولوژیک بود. تشخیص قطعی در صورت وجود علائم بالینی آنوریسم (توده ضربان دار، تورم، اریتم و خونریزی) صورت می‌گرفت و در بسیاری از موارد سونوگرافی به تنهایی به عنوان روش کمکی برای تشخیص کفایت می‌کرد و از CT-scan همراه با ماده حاجب یا آنژیوگرافی در موارد مشکوک استفاده می‌شد.

اطلاعات مربوط به روش جراحی، عوارض و پیگیری پس از آن نیز جمع آوری شد و در نهایت همه داده‌ها توسط

( $9/8 \pm 9/4$ ) متفاوت بود.

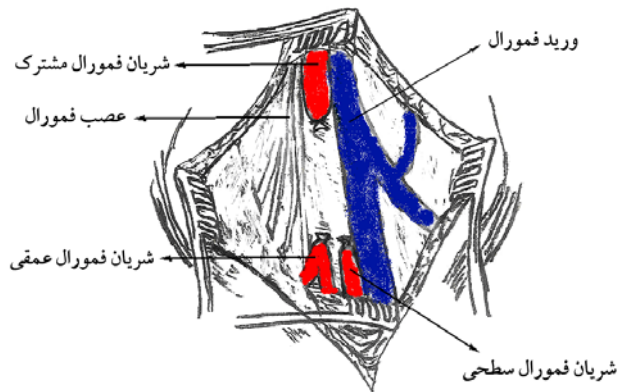


نمودار شماره ۱- علائم بیماران مبتلا به پسودوآنوریسم فمورال



شکل شماره ۲- لیگاتور ابتدای شریان فمورال مشترک و ایجاد ارتباط بین شریان فمورال سطحی و عمقی

آمپوتاسیون تنها در ۲ مورد (۹/۵٪) انجام شد که هر دو تحت عمل جراحی (TL) قرار گرفته بودند و لنگش در ۵ مورد (۲۳/۸٪) از بیماران رخ داد (جدول شماره ۱) که ۲ مورد آنها مربوط به بیماران DL و ۳ مورد مربوط به گروه TL بود. خونریزی بعد از عمل نیز ۳ مورد بود که ۲ مورد مربوط به DL و یک مورد مربوط به TL بود. در مجموع، همه عوارض جراحی در روش TL بالاتر از روش DL بود (جدول شماره ۲).



شکل شماره ۳- لیگاتور شریان فمورال مشترک و شاخه‌های عمقی و سطحی آن

جدول شماره ۱- عوارض جراحی بیماران مبتلا به پسودوآنوریسم فمورال

عارضه	فراوانی	درصد فراوانی
لنگش	۵	۲۳/۸٪
خونریزی	۳	۱۴/۳٪
عفونت	۱	۴/۸۳٪
آمپوتاسیون	۲	۹/۵٪

## یافته‌ها

در این مطالعه، مجموعاً ۲۱ بیمار مبتلا به آنوریسم کاذب فمورال طی سال‌های ۱۳۷۰ تا ۱۳۸۵ مورد بررسی قرار گرفتند. از مجموع ۲۱ بیمار، ۲۰ مورد مرد و یک مورد زن بودند و محدوده سنی آنها ۱۶-۵۵ سال و شایع‌ترین گروه ۴۰-۳۱ سال بود. شایع‌ترین علائم هنگام مراجعه بیماران توده ضریبان دار ۸۰/۹٪ و درد موضعی ۴۷/۶٪ و خونریزی ۴۷/۶٪ و سپس التهاب و ترشح چرکی بودند (نمودار شماره ۱). مدت بستری از ۴ تا ۳۸ روز

جدول شماره ۲- عوارض جراحی بیماران مبتلا به پسودوآنوریسم فمورال بر حسب نوع عمل

عارضه	Triple ligation	Double ligation
لنگش	۳ (۳۷/۵٪)	۲ (۱۶/۶٪)
خونریزی	۱ (۱۲/۵٪)	۲ (۱۶/۶٪)
عفونت	۱ (۱۲/۵٪)	۰/۰
آمپوتاسیون	۲ (۲۵٪)	۰/۰
جمع	۷ (۸۷/۵٪)	۴ (۳۳/۳٪)

جدول شماره ۳ - مقایسه نتایج مطالعات بررسی جراحی

آنوریسم کاذب فمورال		تعداد بیماران	نوع عمل	عارضه لنگش	آمپوتا سیون
دکتر افشارفرد و همکاران <sup>(۲۱)</sup>	۳۲	ترمیم <sup>(۸)</sup> لیگاتور <sup>(۲۴)</sup>	۰	۰	۰
			٪۱۲/۵	٪۱۲/۵	٪۱۲/۵
دکتر یگانیه و همکاران <sup>(۲۲)</sup>	۴۱	ریواسکولاریزاسیون <sup>(۹)</sup> لیگاتور <sup>(۳۲)</sup>	۰	۱۸/۷۵	ذکر نشده
			٪	٪	٪
Naqi و همکاران <sup>(۱۱)</sup>	۱۷	لیگاتور <sup>(۱۶)</sup> ریواسکولاریزاسیون <sup>(۱)</sup>	۰	٪۲۳	٪۲۳
			۰	۰	۰
دکتر سلیمی و همکاران <sup>(۱۹)</sup>	۵۷	لیگاتور <sup>(۵۴)</sup> ترمیم <sup>(۳)</sup>	۰	٪۱۷/۵	۰
			۰	۰	۰
Maltezos و همکاران <sup>(۲۰)</sup>	۱۰	لیگاتور <sup>(۳)</sup> ترمیم <sup>(۱)</sup> ریواسکولاریزاسیون <sup>(۶)</sup>	۰	٪۶۶	۰
			۰	۰	۰
Hu ZJ و همکاران <sup>(۱۸)</sup>	۵۴	لیگاتور <sup>(۵۴)</sup>	٪۰/۸	٪۲۵	(۱ بیمار)
Ting AC <sup>(۹)</sup>	۳۳	لیگاتور TL <sup>(۲۴)</sup> لیگاتور DL <sup>(۶)</sup> لیگاتور SFA <sup>(۳)</sup> لیگاتور DL <sup>(۱۳)</sup> لیگاتور IL <sup>(۸)</sup>	۰	۱۲/۱۲	۰
			۰	٪	۰
مطالعه حاضر	۲۱	لیگاتور DL <sup>(۱۳)</sup> لیگاتور IL <sup>(۸)</sup>	۰	٪۱۶/۶	۰
			٪۲۵	٪۳۷/۵	٪۲۵

مطلوب بسیار موثر است. در این مطالعه ۹۰٪ از بیماران طی یک هفته و حدود ۷۵٪ از بیماران طی ۴ روز پس از جراحی حرکت را شروع کرده بودند.

می‌توان نتیجه‌گیری کرد که به دلیل از بین رفتن وریدهای سطحی به علت تزریق وریدی توسط خود بیمار، عدم دسترسی به مواد و تکنولوژی‌های جدید در همه جا، وجود عفونت، نکروز و التهاب وسیع که احتمال موفقیت روش‌های درمانی مثل گرافت را به شدت کم می‌کند و همچنین اورژانسی بودن جراحی برای بیماران و احتمال

۹۰٪ از بیماران طی یک هفته و حدود ۷۵٪ از بیماران طی ۴ روز (۳/۸۹±۱/۲) پس از جراحی حرکت را شروع کرده بودند.

بحث و نتیجه‌گیری

شایع‌ترین علت آنوریسم‌های عفونیشریان فمورال، سوءمصرف مواد به صورت تزریقی است. (۱۱ و ۲) خطرناک بودن آنوریسم کاذب عفونی شریان فمورال به علت پارگی و خونریزی شدید، اورژانسی بودن موارد، گسترش التهاب و عفونت شدید، درگیری نسوج اطراف و عوارض روش‌های مختلف جراحی درمان را مشکل و غیر قابل پیش بینی و به کارگیری روش‌های درمانی مناسب را لازم می‌نماید. به همین دلایل چالش‌های زیادی در روش‌های جراحی به وجود آمده است.

روش‌های جراحی مختلفی برای درمان آنوریسم فمورال وجود دارد که از جمله آن‌ها لیگاتور بدون بازسازی عروق، بازسازی عروق به صورت اولیه یا تاخیری (با استفاده از گرافت مصنوعی یا وریدهای سطحی) و تزریق ترومبین با دید سونوگرافی می‌باشد. (۱۲) در مطالعات دیگر احتمال عفونت و ترومبوز به دلیل عفونی بودن محیط (۱۰ و ۱۳) و احتمال آمپوتاسیون به دنبال لیگاتور ساده ذکر شده است (۱۴ و ۱۵)؛ اگرچه برخی با لیگاسیون ساده نتایج خوبی را به دست آورده‌اند (۱۰-۱۸ و ۱۶) (جدول شماره ۳).

در این مطالعه آمپوتاسیون تنها در دو مورد دیده شد و میانگین طول مدت بستری نسبت به مطالعات مشابه بسیار کمتر بوده است (۹/۸+۹/۴ روز). هر چه تعداد شاخه‌های کمتری از شریان فمورال در حین جراحی بسته شود، احتمال عوارض کمتر است. شروع تحرک زود هنگام پس از جراحی در به دست آوردن نتایج

البته آنژیوگرافی حین عمل جهت بررسی وضعیت Back-flow در شریان‌های فمورال سطحی و عمقی<sup>(۱۸)</sup> و یا انجام داپلکس سونوگرافی Pedal artery پس از لیگاتور<sup>(۲)</sup> می‌توانند از عوامل پیشگویی کننده برای نتیجه عمل باشند.

محدودیت اصلی این مطالعه ناقص بودن اطلاعات پرونده بستری بیماران بود. پیشنهاد می‌شود مطالعات آتی به صورت آینده نگر انجام شود و اطلاعات مورد نیاز از ابتدا به صورت کامل گردآوری شوند.

بروز مجدد آنوریسم (به خصوص ناشی از تزریق توسط خود بیمار)، درمان بیماران به خودی خود مخاطره آمیز تلقی می‌شود؛ ولی به دلیل ایجاد عروق جانبی موازی در نتیجه ایسکمی مزمن (به خصوص در بیماران که قبل از عمل نبض فمورال کاهش یافته یا از بین رفته است) لیگاتور شریان بهتر تحمل می‌شود و لیگاتور ساده به تنهایی و بدون باز سازی عروق و در صورت امکان با حفظ ارتباط شریان فمورال عمقی و سطحی و با بررسی علائم ایسکمی حین عمل و پس از آن می‌تواند راهکار مناسبی جهت این بیماران باشد.<sup>(۲۰-۱۶)</sup>

## فهرست منابع

- 1- McIlroy M, Reddy D, Markowitz N. Infected false aneurysms of the femoral artery in Intravenous drug addicts. *Rev Inf Dis*; 1989. 11: 578-85.
- 2- Arora S, Weber M, Fox C. Common femoral artery ligation and local debridement: a safe treatment for infected femoral artery pseudoaneurysms. *J Vasc Surg*; 2001. 33: 990-93.
- 3- Department of Health. Statistics from the regional misusedatabases for six months ending March 2001. *Statistical Bulletin*; 2002/07; 2002.
- 4- Wamer RM, Srinivasan JR. Protean manifestation of intravenous drug use. *Surgeon*; 2004. 2: 137 – 40.
- 5- Salehian MT, Shahidi N, Mohseni M, Ghodoosi I, Marashi SA, Fazel I. Treatment of infected pseudoaneurysm in drug abusers: ligation or reconstruction? *Arch Iranian Med*; 2006. 9(1): 49-52.
- 6- Padberg F, Hobson R, Lee B. Femoral pseudoaneurysm from drugs of abuse: Ligation or reconstruction? *J Vasc Surg*; 1992. 15: 642-48.
- 7- Gan JP, Leiberman DP, Pollock JG. Outcome after ligation of infected false femoral aneurysms in intravenous drug abusers. *Eur J Vasc Endovasc Surg*; 2000. 19: 158-61.
- 8- Rabbani A, Moini M, Rasouli MR. Obturator bypass as an alternative technique for revascularization in patients with infected femoral pseudoaneurysms. *Arch Iranian Med*; 2008. 11(1): 50-53.
- 9- Ting AC, Cheng SW. Femoral pseudoaneurysms in drug addicts. *World J Surg*; 1997. 21(8): 783-87.
- 10- Reddy DJ, Shepard AD, Evans JR. Management of infected aortoiliac aneurysms. *Arch Surg*; 1991. 126: 873-79.
- 11- Naqi SA, Khan HM. Femoral pseudoaneurysm in drugs addicts-excision without revascularization is a viable option. *Eur J Vasc Endovasc Surg*; 2006. 31(6): 585-87.
- 12- Corrier MA, Guzman RJ. True and false aneurysms of the femoral artery. *Semin Vasc Surg*; 2005. 18(4): 216-23.
- 13- Feldman AJ, Berguer R. Management of an infected aneurysm of the groin secondary to drug abuse. *Surg Gynecol Obstet*; 1983. 157: 519-23.
- 14- Bakey MC, Simeone FA. Battle injuries of the arteries in World War II. *Ann Surg*; 1946. 534-79. [Abstract]
- 15- Moini M, Rasouli MR, Rayatzadeh H, Sheikholeslami G. Management of femoral artery pseudo-aneurysms in Iran: a single centre report of 50 cases. *Acta Chir Belg*; 2008. 108(2): 226-30.
- 16- Stone PA, Aburahma AF, Flaherty SK, Bates MC. Femoral pseudoaneurysms. *Vasc Endovascular Surg*; 2006. 40(2): 109-17.
- 17- Mousavi SR, Saberi A, Tadayon N, Zeynalzadeh M, Kavyani A. Femoral artery ligation as treatment for

infected pseudo-aneurysms, secondary to drug injection. *Acta Chir Belg*; 2010. 110(2): 200-02.

18- Hu ZJ, Wang SM, Li XX, Li SQ, Huang XL. Tolerable hemodynamic changes after femoral artery ligation for the treatment of infected femoral artery pseudoaneurysm. *Ann Vasc Surg*; 2010. 24(2): 212-18.

19- Salimi J, Shojaeefar A, Khashayar P. Management of infected femoral pseudoaneurysms in intravenous drug abusers: A review of 57 cases. *ARCMED*; 2008. 39: e120-24.

20- Maltezos C, Kopadis G, Tzortzis EA, Papas T. Management of femoral artery pseudoaneurysms secondary to drug abuse. *EJVES*; 2004. 7(2): 26-29.

21- Afsharfard A, Mozzafar M, Mirvahabi SF, Fadaei Naeini A. The results of femoral artery ligation in patients with infected pseudoaneurysm. *J Surg Iran*; 2004. 11(30): 52-57.

22- Yegane RA, Salehi NA, Ghasminegad A, Bahrami F. Surgical approach to vascular complications of intravenous drug abuse. *EJVES*; 2006. 32(4): 397-401.

## *Results of Femoral Artery Ligation in Intravenous Drug Abusers with Infected Femoral Artery Pseudoaneurysms in Hazrat-e-Rasool Akram Hospital, 1991 - 2006*

\*M. Khavaninzadeh, MD<sup>I</sup>      A. Molayem, MD<sup>II</sup>  
S. Farshi, MD, MPH<sup>III</sup>

### *Abstract*

**Background:** Infected femoral artery pseudoaneurysm is one of the important domains in vascular surgery and femoral pseudoaneurysms has been under focus in particular because of its increasing rate in Intravenous Drug Abusers (IVDAs) and occurrence following common vascular procedures. In this article we assessed the results of femoral artery ligation in patients with femoral pseudoaneurysms.

**Methods:** In this retrospective case series, we studied 21 patients with femoral pseudoaneurysms whom underwent femoral ligation without revascularization in Hazrat-e-Rasool Akram hospital, Tehran from Jan 1991 to Dec 2006. We used patient's medical records for data collection. The analyses were performed using SPSS V.12. and Chi-square test.

**Results:** From the total of 21 patients 20 were male (95%) and 1 patient was female (5%). Mean age was  $37.74 \pm 9.4$  years. All patients were IV drug abuser. Mean hospital stay was  $9.8 \pm 9.4$  days. Mean of interval between surgery to mobility was  $3.89 \pm 1.2$  days. Claudication was the most prevalent complication of surgery (31.2%). Amputation was done only in 2 patients and there was not any mortality.

**Conclusion:** Femoral artery ligation is relatively safe and feasible method for treatment of IV drug abusers; as they have the tendency to develop collateral arteries, are at risk for recurrence of pseudoaneurysms (due to IV abuse) and difficult to follow-up.

**Keywords:** 1) Femoral pseudoaneurysm      2) Intravenous drug abusers  
3) Ligation

---

*This article is a summary of the thesis by A. Molayem, MD For the degree of speciality in General Surgery under supervision of M. Khavanin Zadeh, MD and consultation with A.R. Kalantar Motamed, MD (2008).*

*I) Assistant Professor of General Surgery, Vali-Asr Str, Vanak Sq, Shahid Hashemi Nejad Hospital, Iran University of Medical Sciences and Health Services, Tehran, Iran (\*Corresponding Author)*

*II) General Surgeon*

*III) Social Medicine Specialist*