

بررسی تأثیر تجویز اتانول و نیکوتین بر کیسه منی موش صحرایی بالغ

محسن بصیری^{۱*}، مسعود عزت‌آبادی‌پور^۲، وحید حمایت‌خواه جهرمی^۳، نغمه شهیدی زندی^۴، آرش سرو آزاد^۴، سیدنورالدین نعمت‌اللهی ماهانی^۲

- ۱- مرکز تحقیقات علوم اعصاب، دانشگاه علوم پزشکی و خدمات بهداشتی-درمانی کرمان، کرمان، ایران
- ۲- گروه آناتومی، دانشگاه علوم پزشکی و خدمات بهداشتی-درمانی کرمان، کرمان، ایران
- ۳- بخش زیست‌شناسی، دانشگاه آزاد واحد جهرم، ایران
- ۴- گروه علوم تشریح، دانشگاه علوم پزشکی و خدمات بهداشتی-درمانی تهران، تهران، ایران

چکیده

زمینه و هدف: بررسی اثرات سو الکل و سیگار در دستگاه تناسلی به طور عمده روی بافت بیضه و پروستات معطوف بوده است. در حالیکه مطالعات کاملی روی تأثیر تجویز الکل، نیکوتین و مصرف همزمان آنها روی کیسه منی تولید کننده ۷۰٪ از ترشحات مایع منی انجام نشده است. مقاله حاضر تأثیر تجویز این مواد و مصرف همزمان آنها بر ساختار سلولی کیسه منی را بررسی کرده است.

روش بررسی: ۵۰ موش صحرایی نر بالغ Wistar با سن ۹ هفته به ۵ گروه تقسیم شدند: دست نخورده (بدون هیچ دریافت)، شاهد (سرم فیزیولوژیک ۰/۰۹٪)، اتانل ۲۰٪ (۲gr/kg)، نیکوتین ۰/۱mg/kg، اتانل- نیکوتین که اتانل و نیکوتین را با دوزهای ذکر شده، همزمان دریافت کردند. الکل از طریق گاوژ و نیکوتین به طریق زیر جلدی، به مدت ۵۰ روز تجویز شد. خونگیری قبل از پرفیوژن انجام و کیسه منی برداشته و مقاطع برش داده شده با هماتوکسیلین- ائوزین جهت بررسی مورفولوژیک و مورفومتری رنگ‌آمیزی شد. برای بررسی تفاوت‌های آماری بین گروه‌ها، پس از اطمینان از نرمال بودن یافته‌ها از آزمون آماری One way ANOVA و تست تعقیبی Tucky استفاده شد. حد معنی‌داری آزمونها $p < 0/05$ در نظر گرفته شد.

نتایج: کاهش معنی‌داری در طول سلول‌های اپیتلیوم ترشچی، در گروه اتانلی نسبت به شاهد مشاهده شد ($p < 0/0001$). مطالعه کیفی آسین‌های ترشچی حاکی از کاهش چشمگیر ترشحات در فضای آسینی‌های ترشچی در گروه اتانولی در مقایسه به گروه شاهد بود در دو گروه نیکوتینی و اتانل - نیکوتین کاهش طول سلولی از حیث آماری معنی‌دار نبود. ضمناً تفاوت معنی‌داری در سطح هورمون تستوسترون بین گروه‌ها مشاهده نشد. نتیجه‌گیری: تجویز مزمن اتانل بیشترین تأثیر را بر ساختار سلولی- بافتی کیسه منی دارد. کاهش تأثیر تجویز همزمان الکل و نیکوتین بر کیسه منی را می‌توان احتمالاً به کاهش جذب الکل به دنبال تجویز نیکوتین نسبت داد.

* مسئول مکاتبه: محسن بصیری، مرکز تحقیقات علوم اعصاب دانشگاه علوم پزشکی و خدمات بهداشتی-درمانی کرمان، کرمان، ایران
رایا نامه:
m_basiri@kmu.ac.ir

دریافت: ۱۳۸۹/۶/۳۱

پذیرش: ۱۳۸۹/۱۰/۲۱

کلید واژگان: الکل، باروری، تستوسترون، دستگاه تناسلی، سیگار، کیسه منی، نیکوتین.

نحوه استناد به این مقاله: بصیری محسن، عزت‌آبادی‌پور مسعود، حمایت‌خواه جهرمی وحید، شهیدی زندی نغمه، سرو آزاد آرش، نعمت‌اللهی ماهانی سیدنورالدین. بررسی تأثیر تجویز اتانول و نیکوتین بر کیسه منی موش صحرایی بالغ. فصلنامه باروری و ناباروری: سال ۱۲ (۱۳۹۰)، شماره ۲، صفحات: ۱۱۵-۱۰۹.

زمینه و هدف

بروز نارسائی‌های سیستم تولید مثلی است (۱،۲). بر طبق ارزیابی سازمان بهداشت جهانی (WHO) مصرف همزمان الکل و نیکوتین موجب ۱۲٪ مرگ و میر در سال ۲۰۰۰ در

مصرف نوشیدنی‌های الکلی و سیگار یکی از مشکلات جدی است که سلامت جامعه بشری را به مخاطره می‌اندازد. نتایج تحقیقات علوم پایه و بالینی نشان‌دهنده نقش این مواد در

اثرات ضد میکربی داشته باشند و این نشان‌دهنده فراوانی نسبتاً پایین عفونت‌های وزیکول سمینال در انسان است. نارسائی کیسه منی منجر به کاهش قدرت باروری در مردان گردیده که بیانگر نقش مهم این غده در فرایندهای تناسلی می‌باشد. ترشحات کیسه منی در بلوغ اسپرم و حرکت آنها نقش دارد (۱۷،۱۸).

نظر به اینکه مطالعه‌ای در مورد تاثیر مصرف الکل/ نیکوتین و مصرف همزمان این دو روی اندازه سلول‌های اپیتلیالی آسینی‌های ترشچی غده کیسه منی انجام نشده است لذا این مطالعه در جهت یافتن پاسخی به این سئوالات طراحی شد.

روش بررسی

در این مطالعه از موش‌های بزرگ آزمایشگاهی Rat بالغ نژاد Wistar با وزن تقریبی $250-200$ g و سن ۹ هفته پس از اخذ مجوز از کمیته اخلاق مرکز تحقیقات علوم اعصاب کرمان وابسته به دانشگاه علوم پزشکی کرمان و با رعایت آیین‌نامه‌های مربوطه انجام شد.

حیوانات در شرایط استاندارد حیوانخانه دانشکده پزشکی افضلی پور کرمان با دسترسی کافی به آب و غذا در دمای 21 ± 2 °C با ۱۲ ساعت روشنایی و ۱۲ ساعت تاریکی نگهداری و به طور تصادفی به ۵ گروه هر گروه شامل ۵ سر موش تقسیم شدند:

۱- گروه دست نخورده: حیوانات در این گروه غذای معمولی جوندگان را دریافت کردند و آب آشامیدنی آنها از آب لوله‌کشی شهر تامین شد.

۲- گروه شاهد: حیوانات در این گروه نرمال سالی (حلال مواد) $9g/Lit$ را روزانه از طریق سوند دهانی- معدی و تزریق زیر جلدی دریافت کردند.

۳- گروه اتانولی: حیوانات در این گروه اتانول (Merck, Germany) ۲۰٪ را با دوز $2g/kg$ روزانه از طریق سوند دهانی- معدی دریافت کردند.

۴- گروه نیکوتینی: حیوانات در این گروه نیکوتین (Sigma Aldrich, Mo, USA) را با دوز $0.1mg/kg$ روزانه به صورت تزریق زیر جلدی دریافت کردند.

سراسر جهان بوده است. مصرف زیاد الکل و سیگار علت متداول ناهنجاری‌های اجتماعی، بیماری و مرگ و میر در دنیا به خصوص جوامع غربی است (۳).

بالا رفتن مصرف مواد مخدر از جمله سیگار در طی چند دهه گذشته نه تنها آثار مخربی بر دستگاه‌های حیاتی همچون قلب و مغز بجا می‌گذارد بلکه با تاثیرات منفی بر دستگاه تناسلی و غدد ضمیمه آن می‌تواند توان باروری را نیز به طور چشمگیری کاهش دهد (۴). آتروفی بیضه (۵)، کاهش تعداد اسپرم، اختلال در قابلیت حرکت اسپرم، مورفولوژی ناقص اسپرم و افزایش تعداد اسپرم ناهنجار از جمله عوارض مصرف مزمن نوشیدنی‌های الکلی است (۶).

سیگار روی غدد سیستم تناسلی نر مثل پروستات و کیسه منی نیز تأثیر می‌گذارد (۷). همچنین تغییرات فراساختاری مانند پاره شدن غشای میتوکندری، تغییر در سیستم‌های کمپلکس گلژی و تغییرات مورفولوژیک هسته در آسینی‌های غدد ضمیمه دستگاه تولید مثلی از جمله پروستات گزارش شده است (۸). مصرف همزمان الکل و نیکوتین باعث کاهش معنی‌داری در سطح سرمی هورمون تستوسترون در موش‌های آزمایشگاهی شده (۹) و اثرات مخربی روی غده پروستات دارد و منجر به اختلال در بیان گیرنده‌های آندروژنی و استروژنی در استروما و بخش ترشچی این غده می‌شوند (۱۰،۱۱). سبب شناسی اثرات سمی الکل و نیکوتین روی غدد ضمیمه دستگاه تولید مثلی به خصوص کیسه منی به طور دقیق مشخص نشده است. مرور مطالعات قبلی دو دیدگاه در این زمینه را نشان می‌دهد: نظر اول، نشانگر تأثیر مستقیم این مواد روی ساختار سلولی (۱۲) و نظر دوم، نشانگر تأثیر بر محور هورمونی هیپوتالاموس-هیپوفیزی-گنادی است (۱۳،۱۴). به عنوان مثال نیکوتین اثر مهاری بر آنزیم ۳-آلفا هیدروکسی دهیدروژناز دارد. این آنزیم نقش کلیدی در متابولیسم تستوسترون و دی هیدروتستوسترون دارد (۱۵). نکته قابل توجه دیگر، تأثیر گیرنده‌های آندروژنی بر تنظیم پروتئین ترشچی به وسیله غدد ضمیمه دستگاه جنسی است (۱۶).

پروستاگلاندینها که توسط سلول‌های اپیتلیال ترشچی کیسه منی ترشح می‌شوند، می‌توانند در مجرای تناسلی نر

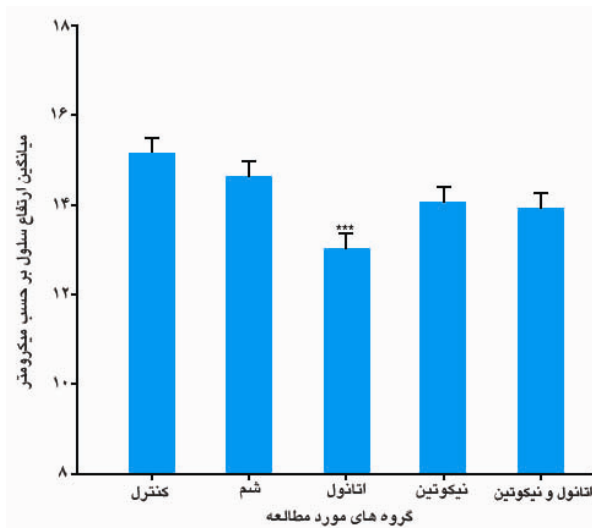
نتایج

نتایج این بررسی تفاوت معنی‌داری بین اندازه سلولها (بر حسب میکرومتر) در گروه دست نخورده و گروه شاهد به ترتیب با میانگین و خطای معیار ($10/17 \pm 0/164$) و ($10/02 \pm 0/183$) را نشان نداد.

مقایسه میانگین اندازه سلولی بین گروه شاهد و گروه‌های تیمار شده نشان داد به طور معنی‌داری تفاوت بین گروه شاهد و اتانلی وجود دارد ($p < 0/0001$) و با وجود کاهش اندازه سلولها در دو گروه نیکوتینی و اتانل- نیکوتینی این تفاوتها از لحاظ آماری معنی‌دار نبودند.

میانگین اندازه سلولی در گروه اتانلی با هر چهار گروه مورد آزمایش تفاوت معنی‌داری را نشان داد ($p < 0/0001$) (نمودار ۱) که بیانگر تأثیر اتانل در کاهش سلول‌های اپیتلیالی و آتروفی سلولی می‌باشد. نیکوتین تأثیر کمتری نسبت به الکل نشان داد. از این رو تأثیر تزریق همزمان این دو ماده بر آتروفی سلولی کمتر از تزریق اتانل به تنهایی بود.

نتایج اندازه‌گیری هورمون تستوسترون در ۵ گروه مورد مطالعه بر حسب نانوگرم در میلی لیتر به ترتیب گروه دست

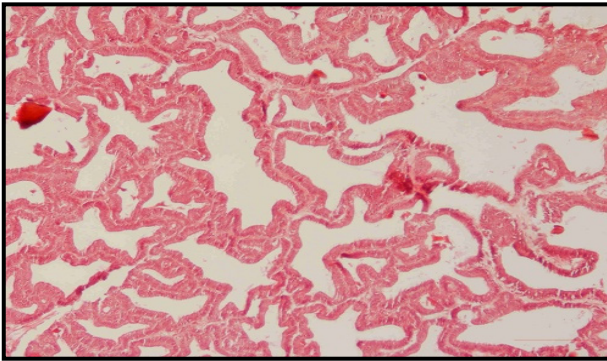


نمودار ۱. میانگین اندازه سلول‌های اپیتلیومی آسینی‌های ترش‌خ‌ی غده کیسه منی موش صحرائی بالغ بر حسب میکرومتر در ۵ گروه مورد آزمایش ($p < 0/0001$) (آنتنها نشان‌دهنده خطای معیار میانگینها می‌باشند)

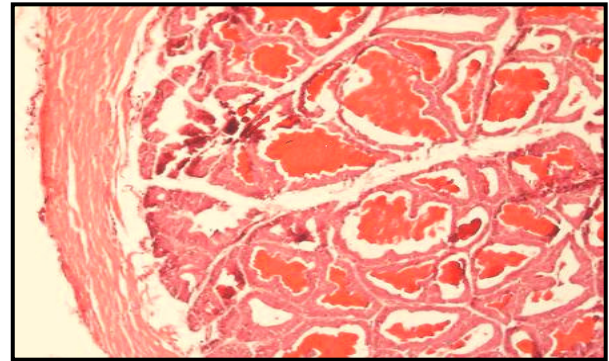
ه-گروه اتانولی-نیکوتینی: حیوانات در این گروه اتانول را با دوز $2g/kg$ از طریق سوند دهانی- معدی و نیکوتین را با دوز $0/1mg/kg$ به صورت تزریق زیر جلدی (SC) روزانه دریافت کردند. طول دوره تجویز به دلیل مطالعه اثر مزمن مواد ۵۰ روز بود (۱۹). خونگیری از حیوانات ۲۰ ساعت پس از آخرین نوبت تجویز دارو به منظور تعیین سطح تستوسترون انجام شد. سطح تستوسترون حیوانات با استفاده از کیت مخصوص موش (Testosterone Parameter Assay Kit, R&D) به روش الیزا انجام و بر حسب نانوگرم در میلی لیتر محاسبه گردید. پس از خونگیری، موشها با کلرال هیدرات بیهوش و بوسیله محلول ۴٪ پارافرمالدئید به روش ترانس کاردیال پرفیوز شدند. سپس کیسه منی جدا و به ظرف حاوی محلول ۴٪ پارافرمالدئید منتقل شد. نمونه‌ها در فیکساتیو نگهداری و سپس به روش پارافینی قالب‌گیری گردید. توسط میکروتوم برش‌های سریال با ضخامت 5μ تهیه شد. ۵ مقطع از هر گروه جهت مطالعه ساختمان عمومی سلولها به روش هماتوکسیلین و ائوزین (H&E) رنگ‌آمیزی شد. به کمک میکروسکوپ نوری (Nikon Japan) مجهز به نرم افزار کامپیوتری اندازه‌گیری سلولی ارتفاع سلول‌های اپیتلیومی اندازه‌گیری گردید. با استفاده از این نرم افزار امکان اندازه‌گیری فاصله بین راس تا قاعده سلول میسر است. به این منظور، نقطه‌ای در بخش رأسی سلول و به همین روش در مقابل نقطه رأسی نقطه‌ای در قاعده سلول تعیین می‌گردد. نرم افزار فاصله بین دو نقطه مذکور را بر حسب میکرومتر در مجاور خط کشیده شده درج می‌کند. اندازه گیری در بزرگنمایی ۱۰۰۰ میکروسکوپ انجام شد و در هر لام تعداد ۱۰۰ سلول به صورت تصادفی اندازه شد.

محاسبات آماری: یافته‌های این مطالعه به صورت میانگین و انحراف معیار از میانگین گزارش شده است. برای بررسی تفاوت‌های آماری بین گروه‌ها، پس از اطمینان از نرمال بودن یافته‌ها از آزمون آماری One way ANOVA و تست تعقیبی Tucky استفاده شد. حد معنی‌داری آزمونها $p < 0/05$ در نظر گرفته شد.

1- Subcutaneous



شکل ۲. گروه اتانولی: فقدان مایع منی در بیشتر فضاهای آسینی‌های ترش‌هی مشاهده می‌شود (بزرگنمایی $\times 200$).



شکل ۱. گروه شاهد: مایع منی در بیشتر فضاهای آسینی‌های ترش‌هی مشاهده می‌شود (بزرگنمایی $\times 200$).

بیشتر آسینی‌های ترش‌هی گروه اتانولی در مقایسه با گروه شاهد (شکل ۱ و ۲) صرفاً یک مشاهده کیفی می‌باشد و برای اثبات آن مطالعات کمی دقیق‌تر راهگشا خواهد بود.

Gomes و همکاران نیز کاهش اندازه اپیتلیوم و حجم سلول‌های کیسه منی موش سوری را به دنبال مصرف اتانول گزارش نمودند (۸). گرچه هدف این مطالعه بررسی مکانیسم اثر الکل یا نیکوتین نبود، اما با توجه به عدم وجود تفاوت معنی‌داری بین سطح سرمی تستوسترون در گروه‌های مورد مطالعه، احتمالاً تاثیر سوء الکل مستقیماً بر ساختار سلولی بوده است تا بر محور هیپوتالاموسی-هیپوفیزی. Van Theil و Lester نیز نشان دادند که اتانول می‌تواند مستقیماً اثرات سمی بر ساختار بافتی بیضه بجا بگذارد (۲۱). Zhu و همکاران گزارش کردند که تجویز اتانول ۳۶٪ به مدت ۹ هفته باعث شکست DNA در سلول‌های بیضه و افزایش آپوپتوز اسپرماتوسیتها و اسپرماتوگونیها می‌گردد (۲۲).

تاثیر نیکوتین بر کیسه منی: اگرچه ارتفاع سلول‌های اپیتلیوم ترش‌هی در گروه نیکوتین کاهش یافته بود؛ اما از لحاظ آماری تفاوت معنی‌داری با گروه شاهد نشان نداد. در مطالعه حاضر دوز انتخابی نیکوتین کم بود (0.1mg/kg) تا بتوان غلظت مشابه افراد سیگاری جامعه ایجاد گردد و همین امر می‌تواند دلیلی بر تاثیر کم آن بر ساختمان بافتی کیسه منی باشد.

تاثیرات منفی سیگار بر پارامترهای مایع منی، با توجه به تعداد سیگارهای مصرفی روزانه و سال‌های سیگار کشیدن

نخورده $12/7+7/8$ گروه شاهد $6/23+2/86$ ، گروه نیکوتین، $10/93+11/65$ ، گروه اتانول، $13/86+8/14$ و گروه اتانول - نیکوتینی $16/6+13/84$ به دست آمد. تفاوت‌های مذکور از حیث آماری معنی‌دار نبودند. ضمناً مطالعه کیفی لامها کاهش محتویات آسینیها و کاهش میزان اسیدوفیلی مایع منی موجود در فضاهای آسینی ترش‌هی وزیکول سمینال را در نمونه‌های گروه اتانولی در مقایسه با گروه شاهد نشان می‌داد (شکل ۱ و ۲).

بحث

این مطالعه به منظور بررسی تأثیر تجویز اتانول، نیکوتین و مصرف همزمان این دو ماده بر کیسه منی موش‌های بزرگ آزمایشگاهی بالغ طراحی گردید. در این مطالعه تغییرات ارتفاع سلول‌های اپیتلیومی آسینی‌های ترش‌هی و میزان مایع منی در آسینی‌های ترش‌هی در پنج گروه مختلف بررسی شد.

تاثیر اتانول بر کیسه منی: تجویز اتانول ۲۰٪ به میزان 2g/kg باعث کاهش اندازه سلول‌های اپیتلیومی آسینی‌های ترش‌هی غده کیسه منی موش‌های بزرگ بالغ در مقایسه با گروه شاهد شد که می‌تواند بیانگر آتروفی سلولی باشد. مطالعات Maria و همکاران نشان داد که اتانول باعث کاهش وزن غده کیسه منی و تحلیل اپیتلیوم آن می‌شود و در نتیجه از کارآیی سلول‌های اپیتلیالی ترش‌هی کیسه منی که دارای خصوصیات سلول‌های تولیدکننده پروتئین و انواع پروتئین‌های مختلفی را ترشح می‌کنند کاسته شود (۲۰) کاهش میزان مایع منی در

بالغی که به طور افراطی الکل می‌نوشند، نیکوتین موجود در سیگار باعث کاهش غلظت الکل خون شده و این افراد باید الکل بیشتری بنوشند تا به علائم قابل انتظار خود برسند. این کار منجر به سطوح بالاتر محصولات متابلیکی الکل، مثل استالدئید می‌گردد که آثار زیان‌آوری روی سیستم‌های فیزیولوژیکی مختلف از جمله کبد برجای می‌گذارد (۳۰).

با توجه به موارد ذکر شده و نیز اثرات منفی نیکوتین موجود در سیگار، استفاده همزمان الکل و نیکوتین، علی‌رغم این که باعث پایین آوردن غلظت الکل خون می‌شود، اثرات آسیب‌رسان بیشتری نسبت به استفاده از هر یک از این مواد به تنهایی دارد (۳۱). مطالعه Dahawan و Sharm نیز نشان داد اتانول اثرات سوء بیشتری نسبت به نیکوتین دارد و باعث کاهش معنی‌دار تعداد اسپرمها و تمایلات جنسی موشها می‌شود. شایان ذکر است که دوز نیکوتین مورد استفاده در آزمایش مذکور، $2g/kg$ می‌باشد که ۲۰ برابر بیشتر از دوز مورد استفاده در آزمایش حاضر است (۳۲).

نتیجه‌گیری

با توجه به نتایج این تحقیق می‌توان اذعان نمود که الکل بیشترین اثر سو را بر ساختار سلولی و همچنین میزان ترشح سلول‌های اپیتلیوم آسینی‌های کیسه منی را دارد (شکل ۱ و ۲). در حالیکه نیکوتین بر ساختمان سلولی و ترشحات این بخش تأثیر معنی‌داری را نشان نداد. اگرچه احتمالاً تزریق زیرجلدی نیکوتین ممکن است از جذب الکل از مسیر دستگاه گوارشی بکاهد اما چنین پدیده‌ای نمی‌تواند در نهایت مفید باشد. چرا که در جوامع انسانی، معتادان به سیگار و الکل، مجبور به مصرف بیشتری الکل خواهند بود تا سطح الکل در خونشان به حد رضایت آنها افزایش یابد (۳۳). بدیهی است این شرایط می‌تواند عوارض پاتولوژیک بارزی بر دستگاه تناسلی داشته باشد.

لذا به منظور جلوگیری از اینگونه صدمات، باید از مصرف هرگونه مشروبات الکلی و سیگار خودداری گردد و اطلاعات لازم از عوارض وخیم مصرف آنها در اختیار تمام افراد جامعه قرار گیرد.

بستگی دارد. عموماً سیگاریها دارای حجم پایین تر منی، تعداد اسپرم کمتر و تحرک کمتر با قدرت زیست و دوام پایین‌تر، در مقایسه با افراد غیر سیگاری هستند. به علاوه، افراد سیگاری دارای درصد بیشتری از اسپرم‌های با شکل غیرطبیعی هستند (۲۳). مصرف سیگار به مدت ۴۵ روز باعث آپوپتوز در سلول‌های زایای بیضه و اختلال در اسپرماتوژنز می‌شود (۲۴).

تأثیر تزریق همزمان اتانول و نیکوتین: مطالعات محدودی به طور ویژه برهمکنش بین الکل و نیکوتین را مورد آزمایش قرار داده‌اند. با این وجود، نتایج گزارش‌های بالینی نشان داده است که مصرف سیگار و الکل به طور همزمان، غلظت الکل خون را به طور قابل توجهی پایین می‌آورد. در صورتیکه الکل از طریق سوند دهانی - معدی (گاواژ) تجویز شود، نیکوتین می‌تواند باعث کاهش غلظت الکل خون شود. ولی در تزریق داخل صفاقی الکل چنین کاهش مشاهده نشده است. این یافته‌ها از این فرضیه که کاهش غلظت الکل خون به واسطه نیکوتین به عملکرد معده مربوط است، حمایت می‌کند و احتمالاً از طریق عمل نیکوتین روی گیرنده‌های استیل کولین در معده انجام می‌شود (۲۵، ۲۶). در آزمایش حاضر نیز تجویز نیکوتین به همراه الکل باعث کاهش تأثیر الکل گردید. به طوریکه تغییرات اپیتلیوم کیسه منی در حیواناتی که به تنهایی الکل مصرف کرده بودند واضح‌تر از گروهی بود که همزمان الکل و نیکوتین مصرف کرده بودند. مکانیسم توانایی نیکوتین در کاهش غلظت الکل خون به طور کامل شناخته نشده است. این طور فرض شده که به علت توانایی نیکوتین در کاهش میزان تخلیه معده (۲۷)، الکل به مدت طولانی‌تری در معده می‌ماند و بنابراین بیشتر در معرض الکل دهیدروژناز معده قرار می‌گیرد. از آن جایی که بیشترین مقدار الکل، از طریق روده کوچک به داخل خون جذب می‌شود، این متابلیت حاصل از عملکرد الکل دهیدروژناز معده، منجر به کاهش مقدار الکی که به داخل خون جذب می‌شود گشته و غلظت الکل خون را کاهش می‌دهد (۲۸، ۲۹). کاهش غلظت الکل خون به دنبال مصرف سیگار در انسان ممکن است نتایج بالینی مهمی در بر داشته باشد. مثلاً با استفاده هم زمان از الکل و نیکوتین در افراد

تشکر و قدردانی

نویسندگان مقاله مراتب تشکر خود را از جناب آقای دکتر وحید شیبانی ریاست محترم مرکز تحقیقات علوم اعصاب دانشگاه علوم پزشکی کرمان جهت فراهم نمودن

تسهیلات لازم و سرکار خانم شیرین فدایی که در تهیه لام‌های پاتولوژی همکاری داشتند اعلام می‌دارند. این تحقیق با حمایت مالی مرکز تحقیقات علوم اعصاب کرمان انجام شده است.

References

- Bannister P, Losowsky MS. Ethanol and hypogonadism. *Alcohol Alcohol*. 1987;22(3):213-7.
- Florek E, Marszalek A. An experimental study of the influences of tobacco smoke on fertility and reproduction. *Hum Exp Toxicol*. 1999;18(4):272-8.
- Edwards R. The problem of tobacco smoking. *BMJ*. 2004;328(7433):217-9.
- Kulikauskas V, Blaustein D, Ablin RJ. Cigarette smoking and its possible effects on sperm. *Fertil Steril*. 1985;44(4):526-8.
- Reddy S, Londonkar R, Ravindra, Reddy S, Patil SB. Testicular changes due to graded doses of nicotine in albino mice. *Indian J Physiol Pharmacol*. 1998;42(2):276-80.
- Villalta J, Balleca JL, Nicolás JM, Martínez de Osaba MJ, Antúnez E, et al. Testicular function in asymptomatic chronic alcoholics: relation to ethanol intake. *Alcohol Clin Exp Res*. 1997;21(1):128-33.
- Pakrashi A, Chatterjee S. Effect of tobacco consumption on the function of male accessory sex glands. *Int J Androl*. 1995;18(5):232-6.
- Gomes IC, Cagnon VH, Carvalho CA, De Luca IM. Stereology and ultrastructure of the seminal vesicle of C57/BL/6J mice following chronic alcohol ingestion. *Tissue Cell*. 2002;34(3):177-86.
- Fávaro WJ, Cagnon VH. Immunolocalization of androgen and oestrogen receptors in the ventral lobe of rat (*Rattus norvegicus*) prostate after long-term treatment with ethanol and nicotine. *Int J Androl*. 2008;31(6):609-18.
- Bianco JJ, Handelsman DJ, Pedersen JS, Risbridger GP. Direct response of the murine prostate gland and seminal vesicles to estradiol. *Endocrinology*. 2002;143(12):4922-33.
- Marker PC, Donjacour AA, Dahiya R, Cunha GR. Hormonal, cellular, and molecular control of prostatic development. *Dev Biol*. 2003;253(2):165-74.
- Martinez FE, Garcia PJ, Padovani CR, Cagnon VH, Martinez M. A morphometric ultrastructural study of the seminal vesicle of rats submitted to experimental chronic alcoholism. *J Submicrosc Cytol Pathol*. 1997;29(4):537-42.
- Välimäki M, Ylikahri RH. Endocrine effects of alcohol. *Prog Alcohol Res*. 1985;1:265-86.
- Salonen I, Huhtaniemi I. Effects of chronic ethanol diet on pituitary-testicular function of the rat. *Biol Reprod*. 1990;42(1):55-62.
- Meikle AW, Liu XH, Taylor GN, Stringham JD. Nicotine and cotinine effects on 3 alpha hydroxysteroid dehydrogenase in canine prostate. *Life Sci*. 1988;43(23):1845-50.
- Cunha GR, Alarid ET, Turner T, Donjacour AA, Boutin EL, Foster BA. Normal and abnormal development of the male urogenital tract. Role of androgens, mesenchymal-epithelial interactions, and growth factors. *J Androl*. 1992;13(6):465-75.
- Kim KH, Joo KJ, Park HJ, Kwon CH, Jang MH, Kim CJ. Nicotine induces apoptosis in TM3 mouse Leydig cells. *Fertil Steril*. 2005;83 Suppl 1:1093-9.
- Patterson TR, Stringham JD, Meikle AW. Nicotine and cotinine inhibit steroidogenesis in mouse Leydig cells. *Life Sci*. 1990;46(4):265-72.
- Husain K, Scott BR, Reddy SK, Somani SM. Chronic ethanol and nicotine interaction on rat tissue antioxidant defense system. *Alcohol*. 2001;25(2):89-97.
- Maria G, Maria J, Guillerno B, Juan C, Luis G. Effects of chronic ethanol ingestion on the vasoactive intestinal peptide receptor-effector system from seminal vesicle members. *Alcohol Clin Exp Res*. 1999;23(2):318-23.
- Van Thiel DH, Lester R. The effect of chronic alcohol abuse on sexual function. *Clin Endocrinol Metab*. 1979;8(3):499-510.
- Zhu Q, Meisinger J, Emanuele NV, Emanuele MA, LaPaglia N, Van Thiel DH. Ethanol exposure enhances apoptosis within the testes. *Alcohol Clin Exp Res*. 2000;24(10):1550-6.
- Shaarawy M, Mahmoud KZ. Endocrine profile and semen characteristics in male smokers. *Fertil Steril*. 1982;38(2):255-7.

24. Rajpurkar A, Jiang Y, Dhabuwala CB, Dunbar JC, Li H. Cigarette smoking induces apoptosis in rat testis. *J Environ Pathol Toxicol Oncol.* 2002;21(3): 243-8.
25. Lüdtke FE, Lammel E, Mandrek K, Peiper HJ, Golenhofen K. Myogenic basis of motility in the pyloric region of human and canine stomachs. *Dig Dis.* 1991;9(6):414-31.
26. Mandrek K, Kreis S. Regional differentiation of gastric and of pyloric smooth muscle in the pig: mechanical responses to acetylcholine, histamine, substance P, noradrenaline and adrenaline. *J Auton Pharmacol.* 1992;12(1):37-49.
27. Scott AM, Kellow JE, Shuter B, Nolan JM, Hoschl R, Jones MP. Effects of cigarette smoking on solid and liquid intragastric distribution and gastric emptying. *Gastroenterology.* 1993;104(2):410-6.
28. Holt S. Observations on the relation between alcohol absorption and the rate of gastric emptying. *Can Med Assoc J.* 1981;124(3):267-77, 297.
29. Johnson RD, Horowitz M, Maddox AF, Wishart JM, Shearman DJ. Cigarette smoking and rate of gastric emptying: effect on alcohol absorption. *BMJ.* 1991;302(6767):20-3.
30. Aberle NS, Privratsky JR, Burd L, Ren J. Combined acetaldehyde and nicotine exposure depresses cardiac contraction in ventricular myocytes: prevention by folic acid. *Neurotoxicol Teratol.* 2003;25(6):731-6.
31. Parnell SE, West JR, Chen WJ. Nicotine decreases blood alcohol concentrations in adult rats: a phenomenon potentially related to gastric function. *Alcohol Clin Exp Res.* 2006;30(8):1408-13.
32. Madden PA, Heath AC. Shared genetic vulnerability in alcohol and cigarette use and dependence. *Alcohol Clin Exp Res.* 2002;26(12):1919-21.
33. Dhawan K, Sharma A. Prevention of chronic alcohol and nicotine-induced azospermia, sterility and decreased libido, by a novel tri-substituted benzoflavone moiety from *Passiflora incarnata* Linneaus in healthy male rats. *Life Sci.* 2002;71(26):3059-69.