

## بررسی اثر حفاظتی عصاره پلی فنلی گیاه کاسنی بر مسمومیت کبدی موش صحرایی

حسین مدنی<sup>۱\*</sup>، صدیقه عسگری<sup>۲</sup>، غلامعلی نادری<sup>۳</sup>، ملیحه طالب‌الحسینی<sup>۴</sup>

۱- استادیار، گروه زیست شناسی، دانشگاه اصفهان

۲- دانشیار، گروه فارماکولوژی، دانشکده داروسازی، دانشگاه علوم پزشکی اصفهان و مرکز تحقیقات قلب و عروق اصفهان

۳- دانشیار، گروه بیوشیمی، دانشکده داروسازی، دانشگاه علوم پزشکی اصفهان و مرکز تحقیقات قلب و عروق اصفهان

۴- کارشناس ارشد، گروه زیست شناسی، دانشگاه اصفهان

\* آدرس مکاتبه: اصفهان، دانشگاه اصفهان، دانشکده علوم، گروه زیست‌شناسی، تلفن: ۷۹۳۲۴۶۲ (۰۳۱۱)  
نمابر: ۷۹۳۲۴۵۶ (۰۳۱۱)

پست الکترونیک: h.madani@sci.ui.ac.ir

تاریخ تصویب: ۱۳۸۳/۹/۳

تاریخ دریافت: ۱۳۸۳/۲/۲۱

### چکیده

مقدمه: ترکیبات پلی‌فنلی گیاهی از جمله فلاونوئیدها نقش مهمی در درمان بسیاری از بیماری‌ها دارند. همچنین برخی از این ترکیبات دارای اثرات حفاظت‌کنندگی بر کبد می‌باشند.

هدف: در این مطالعه اثر حفاظتی عصاره پلی‌فنلی کاسنی و خارمریم (به عنوان شاهد مثبت) در برابر آسیب اکسیداتیو سلول‌های کبدی، ایجاد شده توسط تیواستامید بر روی موش صحرایی مورد بررسی قرار گرفته است.

روش بررسی: عصاره با دوز ۲۵ میلی‌گرم بر کیلوگرم و تیواستامید با دوز ۵۰ میلی‌گرم بر کیلوگرم به صورت درون صفاقی تزریق شد. میزان فعالیت آمینوترانسفرازهای سرمی SGOT و SGPT، آلکالین فسفاتاز و بیلی‌روبین برای بررسی عملکرد عصاره در برابر آسیب حاصل از تیواستامید بر روی کبد اندازه‌گیری شد.

یافته‌ها: کاهش معنی‌دار میزان فعالیت آمینوترانسفرازها، آلکالین فسفاتاز و بیلی‌روبین در گروه‌هایی که عصاره خارمریم و کاسنی را همراه با تیواستامید دریافت کرده بودند در مقایسه با گروه تیمار شده با تیواستامید مشاهده گردید ( $p < 0.05$ ). میزان سدیم، پتاسیم و درصد وزنی کبد در بین گروه‌های مختلف تفاوت معنی‌داری نداشتند.

نتیجه‌گیری: نتایج به دست آمده نشان‌دهنده اثر حفاظتی عصاره‌ها بر سلول‌های کبدی می‌باشد. با توجه به این نکته که ترکیبات فلاونوئیدی دارای اثر حفاظتی و آنتی‌اکسیدانی هستند می‌توان اثر حفاظتی عصاره خارمریم و کاسنی را به وجود این ترکیبات نسبت داد.

کل واژگان: آنتی‌اکسیدان، حفاظت‌کننده کبدی، ترکیبات فنلی، تیواستامید، خارمریم، کاسنی



## مقدمه

صحرائی در برابر مسمومیت با تیواستامید مورد بررسی قرار گرفته است.

## مواد و روش‌ها

### تهیه عصاره گیاهی

بذر خارمریم و کاسنی (ساقه، برگ و گل) از مرکز تحقیقات جهادکشاورزی اصفهان تهیه گردید. سپس این گیاهان در سایه و دمای زیر ۵۰ درجه سانتی‌گراد خشک و به صورت پودر در آورده شدند. مقدار مورد نیاز از هر گیاه وزن و توسط الکل اتیلک با درصدهای متفاوت در دو نوبت خیس‌انده و صاف شد. سپس عصاره الکلی به دست آمده توسط دستگاه تقطیر در خلا تغلیظ و با کلروفورم دکانته شد. فاز آبی حاصل تحت شرایط مناسب خشک گردید. از عصاره خشک به دست آمده توسط سرم فیزیولوژی یک محلول با غلظت مشخص برای تزریق تهیه شد.

### حیوانات آزمایشگاهی

به منظور انجام این مطالعه از موش‌های صحرائی نر بالغ از نژاد Wistar با وزن حدود ۲۵۰-۲۰۰ گرم استفاده شد. موش‌های صحرائی از انستیتو پاستور تهران خریداری و در لانه حیوانات دانشکده داروسازی اصفهان تحت شرایط ۱۲ ساعت نور و تاریکی، دمای حدود ۲۵ درجه سانتی‌گراد و رطوبت مناسب نگهداری شدند و تغذیه آنها توسط غذای استاندارد و بدون محدودیت انجام گرفت.

### تیمار موش‌ها

پس از انجام آزمایش‌های مقدماتی به منظور تعیین دوز مناسب، موش‌ها به طور تصادفی به چهار گروه تقسیم و با علامت‌هایی بر روی دم نشانه‌گذاری و هر گروه در قفس جداگانه نگهداری شدند. گروه اول به عنوان گروه شاهد در نظر گرفته شد و در هر بار تزریق سرم فیزیولوژی هم حجم محلول تزریقی سایر گروه‌ها دریافت می‌کرد، این عمل به منظور ایجاد شوک حاصل از تزریق انجام می‌گرفت [۱۵]. به گروه دوم تیواستامید (تهیه شده از شرکت مرک آلمان) با دوز

بیماری‌های کبدی از مشکلات جهانی می‌باشند. داروهای شیمیایی مورد استفاده برای درمان این بیماری‌ها اغلب دارای اثرات جانبی هستند [۱]. بنابراین تحقیق برای یافتن داروهای مناسب گیاهی که بتوان جایگزین داروهای مورد استفاده در حال حاضر شوند، لازم و ضروری می‌باشد.

بسیاری از مواد طبیعی با منشای گیاهی در طب سنتی ملل مختلف برای درمان و حفاظت کبد مورد استفاده بوده‌اند [۲، ۳، ۴]. فنیل پروپانوییدها یا ترکیبات فنلی دسته‌ای از ترکیبات شیمیایی گیاهی هستند که اثرات درمانی و حفاظتی بسیاری به آنها نسبت داده شده است و از جمله آنتی‌اکسیدان‌های شناخته شده می‌باشند. این ترکیبات در درمان و حفاظت سلول‌های کبدی در برابر آسیب‌های اکسیداتیو نیز مورد توجه می‌باشند [۵، ۶، ۷].

بذر گیاه خارمریم<sup>۱</sup> از قرن چهارم قبل از میلاد برای درمان نارسایی‌های کبدی مورد استفاده بوده است [۸]. در مطالعات بسیاری نیز در مدل‌های جانوری و در محیط‌های کشت سلولی اثر حفاظتی این گیاه در برابر مسمومیت با تتراکلریدکربن و سم قارچ آمانیتیا اثبات شده است [۹، ۱۰، ۱۱]. مجموع فلاونوییدهای این گیاه سیلی‌مارین نام دارد که حاوی سیلی‌بین، سیلی‌کریستین، سیلی‌دیانین و ایزوسیلی‌بین می‌باشد که فلاونویید غالب سیلی‌بین با مقدار بیش از ۶۰ درصد می‌باشد [۱۲]. عصاره استاندارد شده سیلی‌مارین در حال حاضر در کشورهای آلمان، آمریکا، چین و هند به عنوان یک داروی موثر در درمان بیماری‌های کبدی از جمله هپاتیت E و مسمومیت‌های کبدی استفاده می‌شود [۸، ۱۱].

کاسنی<sup>۲</sup> در بین مردم کشورهای مختلف بسیار مورد استفاده است و شهرت درمانی آن در رفع بیماری‌های کبدی می‌باشد. همچنین مطالعاتی وجود دارد که این گیاه در برابر مسمومیت با تتراکلریدکربن نیز موثر می‌باشد [۱۳، ۱۴].

در این مطالعه اثر حفاظتی عصاره پلی فنلی خارمریم (به عنوان شاهد مثبت) و کاسنی بر روی سلول‌های کبدی موش

<sup>1</sup> *Silybum marianum* L.

<sup>2</sup> *Cichorium intybus* L.



### تجزیه و تحلیل داده‌ها

جهت آنالیز داده‌ها از برنامه نرم‌افزاری SPSS استفاده شد. ابتدا داده‌های خام به رایانه داده شد و آزمون آنالیز واریانس یک طرفه بر روی آنها انجام گرفت. به منظور بررسی معنی‌داری اختلافات از آزمون Tukey استفاده شد. معنی‌دار بودن اختلاف میانگین‌ها در سطح  $p < 0/05$  بررسی شد.

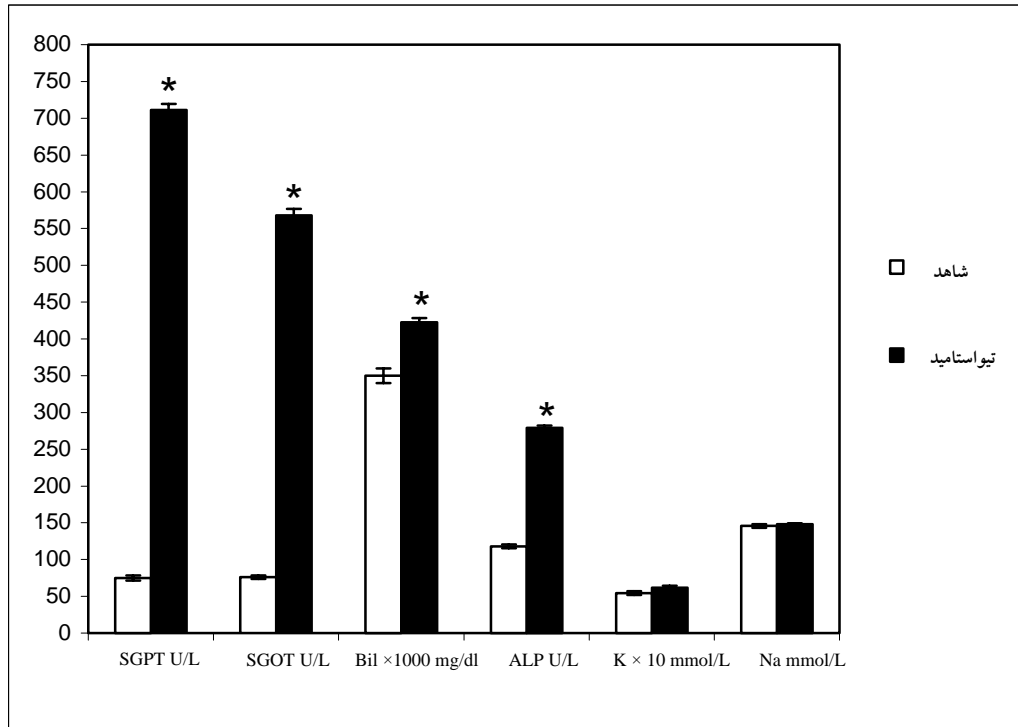
### نتایج

میانگین میزان فعالیت SGPT و SGOT در گروه شاهد به ترتیب ۷۶ U/L و ۷۵ می‌باشد، این میزان در گروه تیواستامید ۵۶۸ U/L و ۷۱۱ است (نمودار شماره ۱) که نسبت به گروه شاهد افزایش معنی‌داری را نشان می‌دهد ( $p < 0/001$ ). در گروه‌های دریافت‌کننده عصاره خارمریم و کاسنی میزان فعالیت SGOT، ۱۰۵ U/L و ۳۱۶ و میانگین فعالیت SGPT، ۱۱۷ U/L و ۳۷۷ است که نسبت به گروه تیواستامید کاهش معنی‌داری را نشان می‌دهد ( $p < 0/001$ ) (نمودارهای شماره ۲ و ۳).

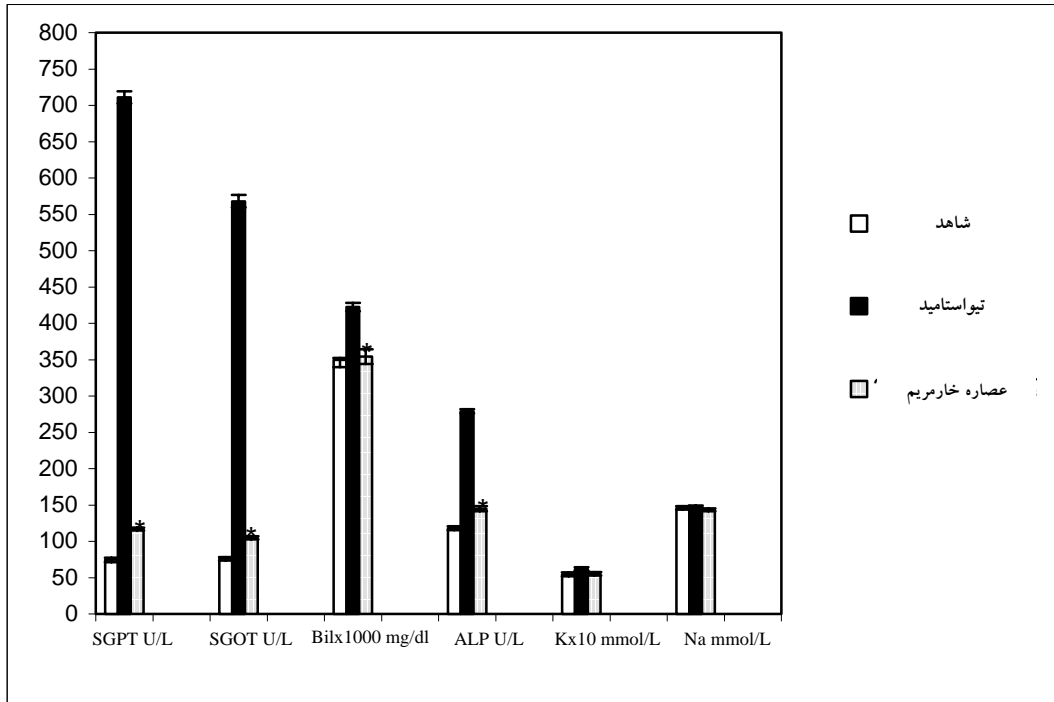
۵۰ میلی‌گرم بر کیلوگرم در سه روز متوالی به صورت درون صفاقی تزریق گردید. گروه‌های سوم و چهارم به ترتیب عصاره پلی فنلی خارمریم (شاهد مثبت) و کاسنی را با دوز ۲۵ میلی‌گرم بر کیلوگرم همراه با تیواستامید با دوز ۵۰ میلی‌گرم بر کیلوگرم به صورت درون صفاقی دریافت کردند.

### بررسی‌های بیوشیمیایی

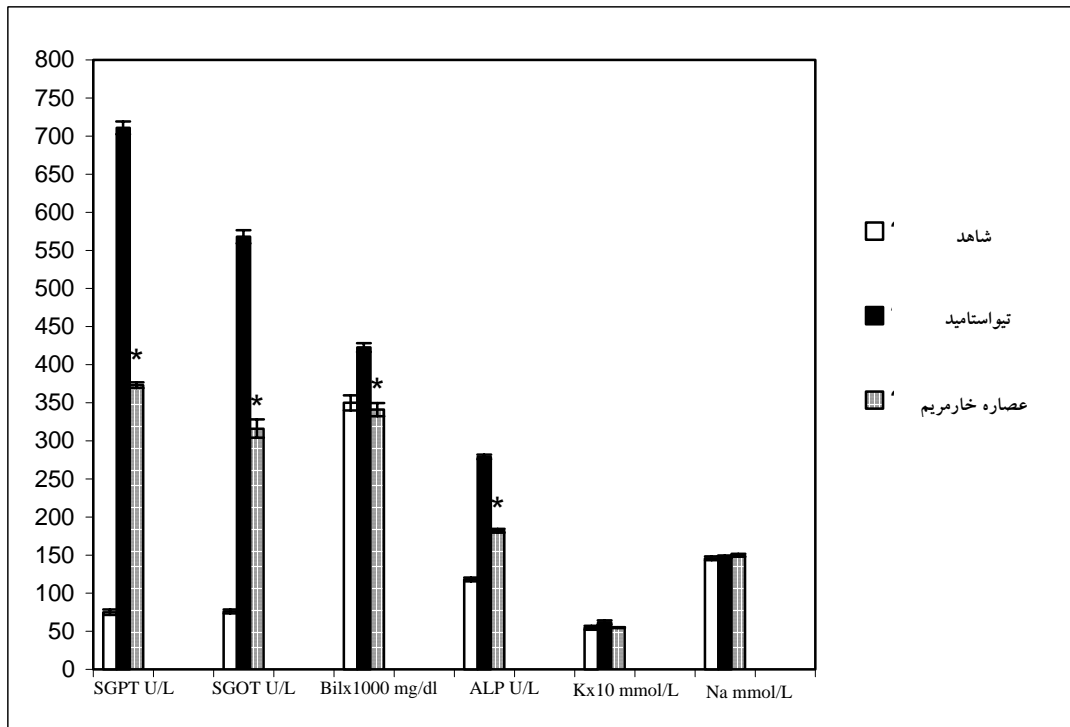
۴۸ ساعت پس از آخرین تزریق موش‌ها توسط کلروفرم بیهوش شدند و خونگیری از طریق قلب انجام گرفت. خون‌های جمع‌آوری شده ۴۰ دقیقه در دمای آزمایشگاه نگهداری، سپس با ۴۰۰۰ دور در دقیقه به مدت ۲۰ دقیقه سانتریفوژ و سرم آنها جدا گردید. به منظور ارزیابی و مقایسه عملکرد کبد در گروه‌های مختلف ترانس آمینازهای سرمی شامل آلانین آمینوترانسفراز و آسپاراتات آمینوترانسفراز، آلکالین فسفاتاز و بیلی‌روبین به روش آنزیمی و با استفاده از کیت‌های تجاری اندازه‌گیری شد. این فاکتورها از شاخص‌های کلینیکی در تشخیص بیماری‌های کبدی هستند [۱۶]. در این مطالعه همچنین سدیم و پتاسیم سرم توسط دستگاه فلیم فتومتر اندازه‌گیری شد.



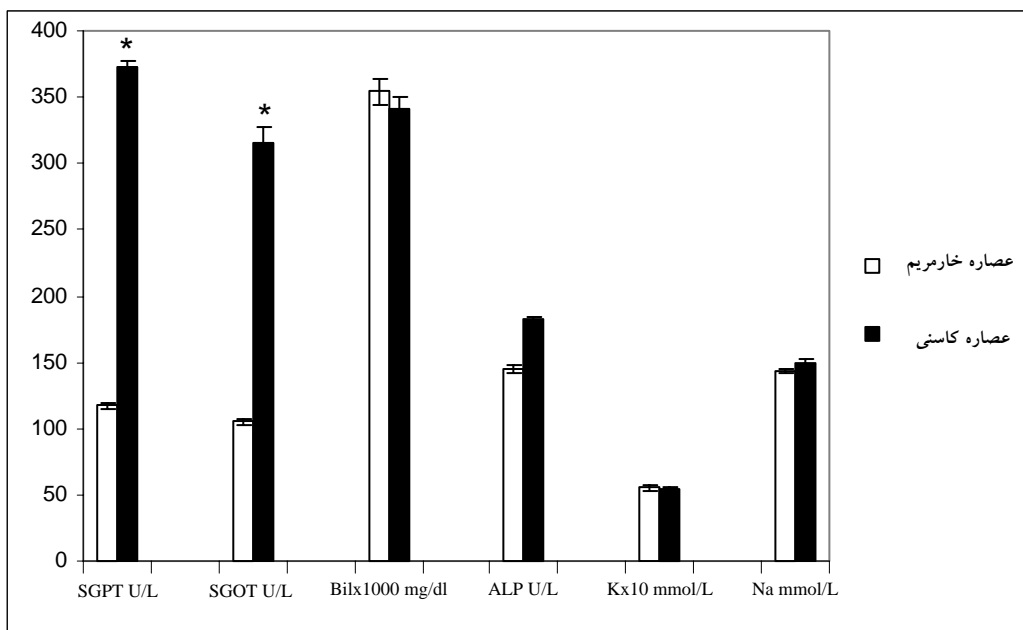
نمودار شماره ۱- مقایسه میانگین فاکتورهای بیوشیمیایی اندازه‌گیری شده بین گروه شاهد و تیواستامید ( $p < 0/05$ )



نمودار شماره ۲- مقایسه میانگین فاکتورهای بیوشیمیایی اندازه گیری شده بین گروه های شاهد، تیوستامید و خارمریم ( $p < 0/05$ )



نمودار شماره ۳- مقایسه میانگین فاکتورهای بیوشیمیایی اندازه گیری شده بین گروه های شاهد، تیوستامید و کاسنی ( $p < 0/05$ )



نمودار شماره ۴- مقایسه میانگین فاکتورهای بیوشیمیایی اندازه‌گیری شده بین گروه‌های خارمریم و کاسنی ( $p < 0.05$ )

آنتی‌اکسیدانی غلبه نماید و موجب آسیب‌های کبدی شود [۱۸،۱۹]. با توجه به این نکته که کبد اعمال منحصر به فردی را انجام می‌دهد و آسیب این عضو منجر به ضررهای غیرقابل جبرانی در بدن می‌شود بنابراین تحقیق در مورد موادی که باعث حفاظت کبد شوند از اهمیت ویژه‌ای برخوردار است.

تیواستامید یک ماده اکسیدکننده و سم کبدی قوی است که توسط آنزیم CytP4502B میکروزوم‌های سلول‌های کبدی تبدیل به متابولیت سمی و فعال تیواستامید S-اکسید می‌شود. این ماده پروتئین‌ها و لیپیدهای غشا را مورد حمله قرار می‌دهد و موجب تجزیه پروتئین‌ها و پراکسیداسیون لیپیدها و در نهایت استرس اکسیداتیو می‌شود [۱۸،۲۰]. در نتیجه آسیب‌های وارده به کانال‌های یونی و لیپیدهای غشایی تبادل کنترل نشده یون‌های کلسیم و دیگر یون‌ها باعث مهار فسفوریلاسیون اکسیداتیو درون سلولی می‌شود [۱۵]. همچنین حجم هسته و هستک‌ها افزایش یافته و در نهایت منجر به نکروز کبدی می‌شود [۲۱،۲۲]. آسیب‌های وارد شده به سلول توسط افزایش در آنزیم‌های کبدی SGPT، SGOT و ALP در سرم مشخص می‌شود زیرا این آنزیم‌ها درون سیتوپلاسم می‌باشند و بعد از آسیب سلولی وارد گردش خون می‌شوند [۱۷]. در این مطالعه

میزان بیلی‌روبین کل و آلکالین فسفاتاز در گروه شاهد  $118 \text{ U/L}$  و  $0.3498 \text{ mg/dl}$  می‌باشد در صورتی‌که در گروه تیواستامید با یک افزایش معنی‌دار، به  $0.4226 \text{ mg/dl}$  و  $279 \text{ U/L}$  رسیده است (نمودار شماره ۱). این مقادیر در گروه شاهد مثبت (خارمریم)  $0.3542 \text{ mg/dl}$  و  $145 \text{ U/L}$  و در گروهی که عصاره کاسنی دریافت کرده بودند  $0.3410 \text{ mg/dl}$  و  $182 \text{ U/L}$  می‌باشد که نسبت به گروه تیواستامید کاهش معنی‌داری داشته است ( $p < 0.001$ ) (نمودارهای شماره ۲ و ۳). میزان سدیم، پتاسیم و درصد وزنی کبد نیز در گروه‌های مختلف اندازه‌گیری شد اما این مقادیر در بین گروه‌ها تفاوت معنی‌داری را نشان نداد ( $p > 0.05$ ).

## بحث

سم‌زدایی مواد سمی و گزنیوتیک‌ها یکی از مهمترین اعمال کبد می‌باشد. ممکن است در طی این عمل مقادیر بسیاری از واسطه‌های اکسیژن فعال تولید شوند [۱۷]. دوزهای حاد مواد سمی و برخی از داروها (استامینوفن) یا مصرف طولانی مدت بعضی مواد و داروها می‌تواند موجب تولید مقادیر بالایی از رادیکال‌های آزاد شده که بر سیستم دفاعی

داشته باشند. از جمله این مکانیسم‌ها می‌توان به موارد زیر اشاره نمود: (۱) اثر آنتی‌اکسیدانی (۲) اثر آنتی‌پراکسیداسیون لپیدها (۳) تحریک سیستم‌های سم‌زدایی (۴) حفاظت سلول‌ها در برابر تخلیه گلوکوتایون (۵) مهار تولید لوکوترین‌ها از اسیدهای چرب غیراشباع (۶) تحریک سنتز پروتئین (۷) تثبیت ماست سل‌ها (۸) تنظیم اعمال ایمنی [۲۳، ۱۱، ۵]. سیلی‌مارین همچنین بر روی سیستم سم‌زدایی سیتوکروم P450 اثر مهاری دارد و از متابولیسم ترکیبات سمی مانند تیواستامید، استامینوفن و تتراکلریدکربن جلوگیری می‌کند [۲۴، ۲۵].

با بررسی نتایج به دست آمده از این تحقیق می‌توان نتیجه گرفت که عصاره پلی فنلی خارمریم اثر حفاظتی موثری در برابر سموم کبدی دارد و با توجه به اینکه مصرف این گیاه در کشور ما هنوز رایج نمی‌باشد جای دارد که در تحقیقات اهمیت بیشتری به اثرات درمانی بذر خارمریم داده شود. همچنین گیاه کاسنی نیز اثر حفاظتی نسبتاً خوبی را نشان می‌دهد و عصاره این گیاه نیز باید مورد توجه قرار گیرد. در این تحقیق نشان داده شد که عصاره خارمریم و کاسنی کشت شده در ایران اثر حفاظتی خوبی بر روی سلول‌های کبدی دارند و با انجام تحقیقات گسترده‌تر و دقیق‌تر شاید بتوان این ترکیبات را به عنوان داروی موثر در درمان بیماری‌های کبدی و مخصوصاً مسمومیت‌های کبدی مورد استفاده قرار داد.

افزایش معنی‌دار آنزیم‌های ویژه کبدی و همچنین بیلی‌روبین در سرم موش‌های تیمار شده با تیواستامید مشخص‌کننده آسیب‌های وارده به سلول‌های کبدی توسط تیواستامید می‌باشد. همچنین مطالعات بافت‌شناسی نیز وجود این آسیب‌ها را تایید می‌کند. این آسیب‌ها از نوع نکروز و آپوپتوز می‌باشند که به واسطه رادیکال‌های آزاد حاصل از متابولیسم تیواستامید ایجاد شده است. تیمار با عصاره‌های پلی فنلی خارمریم و کاسنی کاهش معنی‌داری را در مقادیر SGOT, SGPT, ALP و بیلی‌روبین سرم در مقایسه با گروه تیمار شده با تیواستامید نشان می‌دهد. با توجه به اینکه این فاکتورها شاخص آسیب‌های کبدی هستند بنابراین در این گروه‌ها آسیب‌های کبدی به طور معنی‌داری توسط عصاره‌ها کاهش یافته است. میزان سدیم و پتاسیم در گروه‌های مختلف تفاوت معنی‌داری نشان نداد. البته این فاکتورها به این منظور ارزیابی شدند که احتمال داده شد تخریب سلول‌های کبدی موجب تغییر در میزان پتاسیم درون سرم گردد.

ترکیبات پلی فنلی گیاهی درون سلول‌ها می‌توانند به عنوان دهنده‌های الکترون عمل کرده و به دو روش آنزیمی و غیر آنزیمی اثر آنتی‌اکسیدانی و آنتی‌پراکسیدانی از خود نشان دهند [۶]. این ترکیبات و از جمله سیلی‌مارین توسط مکانیسم‌های متفاوتی می‌توانند اثر حفاظتی بر سلول‌های کبدی

## منابع

1. Germano MP, Sanogo R and Costa C. Hepatoprotective properties in the rat of *Mitracarpus scaber* (rubiacae). *J. Pharm. Pharmacol.* 1999; 51: 729-734.
2. Carreon JP, Iimenez GC and Vega JL. Genotoxic and antigenotoxic properties of *Calendula officinalis* extracts in rat liver cell cultures treated with diethylnitrosamine. *Toxicology in vitro.* 2002; 16: 235-258.
3. Chattopadhyay RR. Possible mechanism of hepatoprotective activity of *Azadirachta indica* leaf extract: Part II. *J. Ethnopharmacology.* 2003; 62: 31-39.
4. Yoshikava M, Xu F, Morikava T, Ninomya K and Matsuda H. Anaststins A and B, new skeletal flavonoids with hepatoprotective activities from the desert plant *Anastatica hierochuntica*. *Bioorganic & Medicinal chemistry Letters.* 2003; 13: 1045-1049.
5. Janbaz KH, Saeed SA and Gilani AH. Protective effect of rutin on paracetamol and CCl<sub>4</sub>-induced hepatotoxicity in rodents. *Fitoterapia.* 2002; 73: 557- 564.
6. Sakihama Y, Cohen MF, Grace SC and Yamasaki H. Plant phenolic antioxidant and prooxidant activities: phenolics-induced oxidative



- damage mediated by metals in plants. *Toxicology*. 2002; 177: 67-80.
7. Pyo YH, Lee TC, Logendra L and Rosen RT. Antioxidant activity and phenolic compounds of Swiss chard (*Beta vulgaris* subspecies *cycla*) extracts. *Food Chemistry*. 2004; 85: 19-26.
  8. Leng-Peschlow E and madause AG. Properties and medical use of flavonolignans from *Sylibum marianum*. *Phytotherapy Res*. 1996; 1: 25 - 26.
  9. Favari L and Perez-Alvarez V. Comparative effects of colchicine and silymarin on CCl<sub>4</sub>-chronic liver damage in rats. *Arch. Med. Res*. 1997; 28, 11-17.
  10. Schonfeld, JV, Weisbrod B and Muller MK. Silibinin, a plant extract with antioxidant and membrane stabilizing properties, protects exocrine pancreas from cycloporin A toxicity. *Cellular and Molecular Life Sciences*. 1997; 53: 917-920.
  11. Schuppan D, Jia JD, Brinkhaus B and Hahn EG. Herbal products for liver diseases. *Hepatology*. 1999; 30, 1099-1104.
  12. Jia JD and et al Antifibrotic effect of silymarin in rat secondary biliary fibrosis is mediated by down regulation of procollagen  $\alpha 1$  (I) and TIMP-1. *J. Hepatology*. 2001; 35: 392-398.
  13. Kalantari H and Rastmanesh M. Protective property of *Cichorium intybus* in CCl<sub>4</sub> induced liver damage in mice. [pearl.sums.ac.ir/Aim/0031/Kalantari0031.html](http://pearl.sums.ac.ir/Aim/0031/Kalantari0031.html). (2003).
  14. Zafar R and Mujahid AS. Anti-hepatotoxic effects of root and root callus extracts of *Cichorium intybus* L. *J. Ethnopharmacology*. 1998; 63: 227-231.
  15. Jeong TC and et al. Pretreatment of male BALB/c mice  $\beta$ -ionone potentiates thioacetamide-induced hepatotoxicity. *Toxicology Letters*. 1999; 105: 39 - 46.
  16. Sallie R, Tredger JM and William R. Drug and the liver. *Biopharmaceutical Drug Disposition*. 1991; 12: 251-259.
  17. Mitra SK, Venkataranganna MV, Sundaram R and Gopumadhavan S. Protective effect of HD-03, a herbal formulatin, against various hepatotoxic agents in rats. *J. Ethnopharmacology*. 1998; 63: 181-186.
  18. Bruck R, Shirin H, Aeed H and Matas Z. Prevention of hepatic cirrhosis in rats by hydroxyl radical scavengers. *J. Hepatology*. 2001; 35: 457 - 464.
  19. Zaragoza A, Andres D, Sarrion D and Cascales M. Potentiation of thioacetamide hepatotoxicity by phenobarbital pretreatment in rats, inducibility of FAD monooxygenase system and age effect. *Chemico-Biological Interactions*. 2000; 124: 87-101.
  20. Kim KH, Bae JH, Cha SW and Han SS. Role of metabolic activation by cytochrome P450 in thioacetamide-induced suppression of antibody response in male BALB/C mice. *Toxicology Letters*. 2000; 114: 225 - 235.
  21. Amad A, Pillai KK, Najmi AK and Pal SN. Evaluation of hepatoprotective potential of jigrine post-treatment against thioacetamide induced hepatic damage. *J. Ethnopharmacology*. 2002; 79, 35 - 41.
  22. Sanz N, Fernandez CD, Simon LF, Alvarez A and Cascales M. Necrogenic and regenerative responses of liver newly weaned rats against a sublethal dose of thioacetamide. *Biochemica et Biophysica Acta*. 1998; 1384: 66-78.
  23. Tandon A, Tandon BN and Bhujwala RA. Clinical spectrum of acute sporadic hepatitis E and Possible benefit of glycyrrhizin therapy. *Hepatology Res*. 2002; 23: 55-61.
  24. Baer-Dubowska W, Szaefer H and Krajka-Kuzniak V. Inhibition of murin hepatic cytochrom P450 activities by natural and synthetic phenolic compounds. *Xenobiotica*. 1998; 28: 735-743.
  25. Zix MH and Agarwal R. Novel cancer chemopreventive effects of a flavonoid antioxidant silymarin. *Biochm. Biophys. Res. Commun*. 1997; 239: 334 - 339.

