

تاریخ دریافت مقاله: ۱۳۸۴/۱۰/۱۶

پژوهنده (مجله پژوهشی دانشگاه علوم پزشکی شهید بهشتی)

تاریخ پذیرش مقاله: ۱۳۸۵/۱۳/۳۰

سال یازدهم، شماره ۴۹، صفحات ۷ تا ۱۲، فروردین و اردیبهشت ۱۳۸۵

پیامد وسیله گذاری قطعه کوتاه در شکستگی چند تکه‌ای ناحیه پستی - کمری

دکتر شیرزاد ازهری^۱، دکتر مسعود شابه پور^۲، دکتر مسین نایب آقایی^۳، دکتر علی ارجمند^{۳*}، دکتر فاطمه فلاح^۴

چکیده

سابقه و هدف: مطالعات مختلف مؤید آن است که روش درمانی وسیله گذاری به روش قطعه کوتاه با شکست زودرس همراه است. گرچه نقش فیوژن بسیار مهم است، اما این شکست درمانی در مطالعات مختلف با آمار متفاوت تأیید شده است. در این مطالعه نتایج درمان و پیامد عملکرد بیماران دچار شکستگی چند تکه‌ای پستی - کمری به وسیله روش وسیله گذاری قطعه کوتاه (Short Segment Fixation) بررسی شده است.

مواد و روش‌ها: در این مطالعه ۴۰ بیمار با شکستگی چند تکه‌ای پستی - کمری به مدت ۱ سال بعد از جراحی بررسی شدند. همه بیماران شکستگی T12 یا L1 یا L2 داشتند و هیچ یک دچار نقص عصبی نبودند. همه بیماران از نظر پیامد رادیوگرافیک شامل درصد کاهش ارتفاع مهره، اندکس ساژیتال و کیفیت موضعی قبل و بعد درمان در فواصل معین پیگیری شدند. ضمناً پیامد عملکرد بیماران با مقیاس لیکرت نمره گذاری و بررسی شد.

یافته‌ها: در ۴۰ بیمار بررسی شده متوسط اندکس ساژیتال قبل از عمل ۲۳/۵ درجه بود که بعد از عمل به ۴/۴۵ درجه اصلاح شد ولی در عرض سه ماه به ۹/۱۲ درجه و در ۶ ماه به ۱۲/۳۵ درجه و بالاخره در یک سال بعد به ۱۴/۷ درجه پیشرفت کرد. متوسط کاهش ارتفاع مهره قبل از عمل در بیماران ۳۷/۳۸ درصد بود که بلافاصله بعد از عمل ۱۱/۹ درصد، در سه ماه ۱۶/۵۷ درصد، در شش ماه ۱۷/۹۲ درصد و یک سال بعد ۲۰ درصد بود. دوازده بیمار (۳۰٪) شکست درمانی رادیولوژیک یا عدم تصحیح بیش از ۱۰ درجه داشتند. متوسط نمره درد و عملکرد با معیار لیکرت ۷/۹ بود که مؤید پیامد بالینی خوب برای بیماران است.

نتیجه گیری: روش درمانی وسیله گذاری به صورت قطعه کوتاه در شکستگی‌های چند تکه‌ای پستی - کمری با درصد بالای شکست درمانی در رادیوگرافی‌های پیگیری همراه است ولی پیامد بیماران از نظر درد و عملکرد خوب بوده است. انتخاب دقیق تر بیماران کاندید درمان با این روش، توجه به شدت شکستگی مهره همچنین نوع وسیله به کاررفته، برقراری فیوژن مناسب و اصلاح اولیه دقیق در ساژیتال اندکس با پیامد بهتری همراه خواهد بود.

واژگان کلیدی: وسیله گذاری قطعه کوتاه، شکستگی چند تکه‌ای پستی - کمری، اندکس ساژیتال، پیامد

مقدمه

روشن شده است (۵ و ۶). پیچ‌های ترانس پدیکولر را روی کمپل و دمویلنار مطرح کردند (۷). بعدها سیستم فیکساسیون سگمان کوتاه را که شامل پیچ‌های پدیکولر یک مهره بالا و یک مهره پایین تر از مهره شکسته است در درمان شکستگی‌های چند تکه‌ای ناحیه پستی - کمری متداول کردند (۸). با این حال، مطالعات مختلف مؤید درصد قابل توجه شکست درمانی سگمان کوتاه بوده است (۱، ۴ و ۹-۱۱). کار آزمایشی بالینی حاضر جهت تعیین کارایی سیستم فیکساسیون

درمان و ارزیابی شکستگی‌های چند تکه‌ای در ناحیه پستی - کمری را ابتدا هولدورث در ۱۹۷۰ شرح داد (۱). در شکستگی‌های ناحیه پستی - کمری همراه با اختلال عملکرد عصبی رفع فشار از کانال نخاعی و ثابت کردن شکستگی‌ها با وسیله گذاری قویاً توصیه شده است. ناپایداری بالقوه در شکستگی‌های ناحیه پستی - کمری می‌تواند به مرور زمان منجر به اختلال عملکرد عصبی شود (۴-۱). در عین حال درمان این شکستگی‌ها در عدم وجود نقص عصبی کمتر

۱. دانشیار، بخش جراحی اعصاب بیمارستان امام حسین

۲. استادیار، بخش جراحی اعصاب بیمارستان امام حسین

۳.* نویسنده مسؤول: دستیار بخش جراحی اعصاب بیمارستان امام حسین. آدرس برای مکاتبه: تهران، خیابان شهید مدنی، بیمارستان امام حسین، بخش جراحی اعصاب.

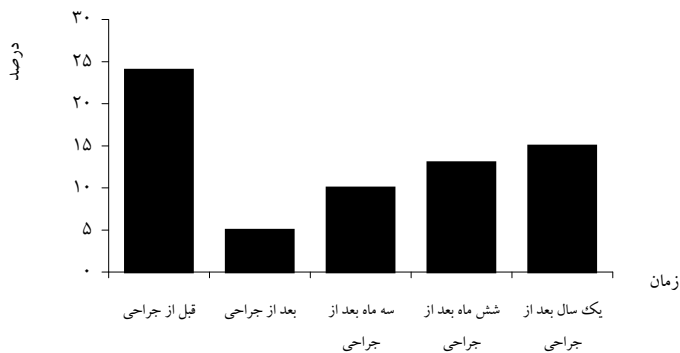
E-mail: ali-arjmand@yahoo.com

۴. مشاور آمار

(۵ و ۶). عملکرد بیماران در آخرین پیگیری با مقیاس لیكرت كه شامل ۵ معیار برای عملکرد و درد و ۵ معیار برای وضعیت اقتصادی بیماران است، ارزیابی شد (۱۳). نمره‌های بین ۹ و ۱۰ پیامد عالی بین ۷ و ۸ پیامد خوب و بین ۵ یا ۶ متوسط و نمره ۴ یا کمتر پیامد ضعیف محسوب شدند. یافته با استفاده از آزمون تی تجزیه و تحلیل شد و $P < 0/05$ مرز معنی‌دار تعیین شد.

یافته‌ها

۳۱ بیمار مرد و ۹ بیمار زن با میانگین سنی ۳۵/۵۷ سال (محدوده سنی ۱۸ تا ۶۵ سال) به مدت ۱۲ ماه پیگیری شدند. ده مورد شکستگی در مهره دوازدهم پشتی (T_{12})، ۱۴ مورد در مهره اول كمرى (L_1) و ۱۶ مورد در مهره دوم كمرى (L_2) اتفاق افتاده بود. توزیع شکستگی‌ها بر اساس طبقه‌بندی دنيس شامل ۶ مورد گروه A، ۳۲ مورد گروه B و ۲ مورد گروه E بود (۱۴). متوسط اندكس ساژیتال قبل از عمل ۲۳/۵، بعد از عمل ۴/۴۵ و در پیگیری سه ماه، ۶ ماه و ۱۲ ماه بعد به ترتیب ۹/۱۲، ۱۲/۳۵ و ۱۴/۷ محاسبه شد (نمودار ۱).



نمودار ۱- توزیع بیماران مبتلا به شکستگی چند تکه‌ای مهره های پشتی - كمرى بر اساس اندكس ساژیتال قبل از عمل و زمانهای پیگیری بعد از عمل

متوسط کاهش ارتفاع مهره قبل عمل ۳۷/۳۸ درصد، بلافاصله بعد عمل ۱۱/۹ درصد و سه، شش و دوازده ماه بعد از عمل به ترتیب ۱۶/۵۷ درصد، ۱۷/۹۲ درصد و ۲۰ درصد محاسبه شد (نمودار ۲). متوسط نمره LSC در مورد شکستگی‌ها ۷/۲ بود. در ۱۲ بیمار کاهش اصلاح اولیه یا بیش از ۱۰ درجه در طول ۱۲ ماه پیگیری داشتیم (با ۳۰٪ شکست درمان). از ۱۲ بیمار فوق ۵ مورد شکست وسیله شامل ۲ مورد شکستگی پیچ و ۳ مورد شکستگی میله رخ داد. یک بیمار دچار شکستگی میله ۱۰ که ماه بعد جراحی شده بود، به علت عدم پیشرفت قابل توجه در کیفی‌زتها پیگیری انجام شد. در ۴ مورد

سگمان کوتاه و بررسی پیامد بیماران از نظر علایم بالینی و همچنین معیارهای پاراکلینیک انجام گرفت.

مواد و روش‌ها

در این مطالعه ۴۰ بیمار با شکستگی چند تکه‌ای ناحیه پشتی - كمرى (مهره‌های T_{12} ، L_1 و L_2) بدون نقص عصبی انتخاب شدند. اندیکاسیون‌های عمل در مورد بیماران اندكس ساژیتال بیشتر از ۱۵ درجه و یا کاهش ارتفاع قدام مهره بیشتر از ۵۰ درصد بود (۵ و ۶). با توجه به اینکه هیچ یک از بیماران نقص عصبی نداشتند، رفع فشار مستقیم نخاع وساک دورال (شامل برداشتن لامینا) انجام نشد. همه بیماران تحت عمل جراحی وسیله‌گذاری به صورت فیکساسیون سگمان کوتاه همراه فیوژن خلفی - جانبی با روش کلاسیک قرار گرفتند (۵ و ۶). سعی شد كه اندكس ساژیتال با در نظر گرفتن سطح مهره شکسته شده اصلاح شود. تمام بیماران در روز بعد عمل جراحی به حرکت در آمدند و بريس برای مدت ۳ ماه بعد از عمل جراحی در همه بیماران تجویز شد. چهار نوع وسیله فیکساسیون مهره‌ها به کار گرفته شد.

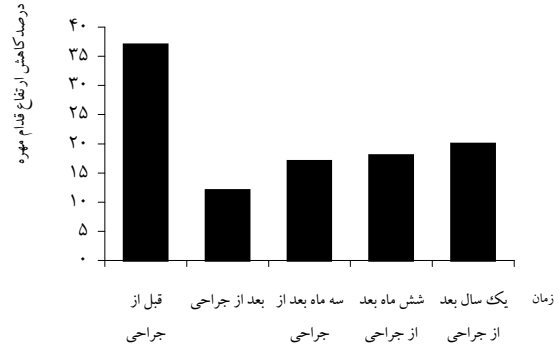
از مهره شکسته تمام بیماران قبل از عمل CT به عمل آمد و قبل و بعد از عمل جراحی رادیوگرافی انجام شد. در بررسی پرتونگاری‌ها ارتفاع مهره در قسمت قدامی، اندكس ساژیتال و کیفوز موضعی جهت تخمین شدت بدشکلی محاسبه شد. ارتفاع مهره در قسمت قدامی در مهره شکسته و مهره بالا و پایین آن و درصد کاهش ارتفاع قدامی مهره (ABC%) با فرمول مامفورد محاسبه شد (۱۲). کیفوز موضعی با تعیین زاویه بین صفحه انتهایی فوقانی مهره بالای شکستگی و صفحه انتهایی تحتانی مهره پایین شکستگی با روش کوب محاسبه شد. ساژیتال اندكس (SI) با توضیحات Farcy قبل و بعد عمل و در فواصل ۳ و ۶ و ۱۲ ماه ارزیابی شد (۵). طبق این توضیحات اندكس ساژیتال از کم کردن زاویه کیفوز موضعی از زاویه ساژیتال پایه به دست می‌آید. زاویه ساژیتال پایه در هر مهره عدد ثابتی است. این عدد ثابت برای مهره‌های توراسیک +۵ درجه و برای مهره‌های كمرى -۱۰ درجه و برای نقطه اتصال پشتی - كمرى (L_1 ، L_{12}) مساوی صفر است. به علاوه، شدت شکستگی مهره‌ها با نمره‌بندی كه توسط مك كورماک و همكاران در طبقه‌بندی LSC شرح داده شده است، ارزیابی گردید (۱۰).

افزایش بیش از ۱۰ در SI یا در کیفوز موضعی در آخرین رادیوگرافی پیگیری در مقایسه با رادیوگرافی بلافاصله بعد از عمل و یا شکستن وسیله به کار رفته جهت فیکساسیون شکست درمان محسوب شدند

در کل، متوسط نمره درد و عملکرد بیماران طبق معیارهای لیکرت ۷/۹ بود که نشانه پیامد بالینی خوب برای بیماران است. در گروه با شکست درمان این رقم ۷/۰۸ و در گروه با شکست وسیله ۶/۲ بود. عوارض شامل ۲ مورد (۵٪) ترومبوز وریدهای عمقی بود که هر دو مورد با درمان های حمایتی و طبی بهبود یافت و بیماران بدون عارضه خاصی ترخیص شدند. عفونت سطحی در ۴ مورد (۱۰٪) داشتیم که در ۲ مورد با درمان آنتی بیوتیکی و در ۲ مورد با دبرید کردن سطحی زخم و ترمیم مجدد زخم همراه آنتی بیوتیک درمان و تمام بیماران بدون مشکل خاصی ترخیص شدند. هیچ گونه نقص عصبی جدید یا بدتر شدن وضعیت عصبی در طول دوره پیگیری ها مشاهده نشد. مقایسه وضعیت معیارهای سنی رادیوگرافی قبل و بعد از عمل و وضعیت پیامد برحسب مقیاس لیکرت در بیماران با و بدون شکست درمان در جدول ۲ آمده است.

متوسط اندکس ساژیتال در گروه بدون شکست درمان ۲۱/۷ درجه و در گروه با شکست درمان ۲۷/۵ درجه بود ($p=0/001$). متوسط اندکس ساژیتال بلافاصله بعد از جراحی در دو گروه با و بدون شکست درمان به ترتیب ۴/۵۸ و ۴/۰۳ درجه بود ($p=0/001$). متوسط نمره LSC در دو گروه با و بدون شکست درمان به ترتیب ۷/۶۶ و ۷ بوده است ($p=0/002$). این در حالی است که متوسط نمره بر اساس مقیاس لیکرت در دو گروه ۷/۰۸ و ۸/۲۵ بود ($p=0/704$).

شکست وسیله در طی ۶ ماه بعد جراحی اتفاق افتاد که همگی تحت عمل جراحی مجدد وسیله گذاری و فیوژن قرار گرفتند. خصوصیات سنی و مهره شکسته و پارامترهای رادیوگرافیک قبل و بعد عمل در گروه با شکست درمان در جدول ۱ آمده است.



نمودار ۲- توزیع بیماران مبتلا به شکستگی چند تکه ای مهره های پشتی - کمری بر اساس درصد کاهش ارتفاع مهره قبل از عمل و زمانهای پیگیری بعد از عمل

متوسط طول اقامت بیماران در بیمارستان ۱۱/۷۷ روز (محدوده ۲۲-۷ روز) و متوسط زمان عمل جراحی ۳/۳۲ ساعت (محدوده ۴/۵-۲/۳ ساعت) و متوسط مقدار خونریزی ۳۹۴/۲۵ میلی لیتر (محدوده ۵۵۰-۲۰۰ میلی لیتر) بود.

جدول ۱۱- توزیع بیماران دچار شکستگی چند تکه ای مهره های پشتی - کمری دارای شکست درمانی بر اساس سن، مهره شکسته و پارامترهای رادیوگرافیک قبل و بعد عمل

سطح شکسته	سن	قبل از جراحی SI	قبل از جراحی %ABC	بعد از جراحی SI	در آخرین مورد پیگیری	LSC	شکست وسیله
T12	۱۹	۱۵	۴۵	۵	۲۲	۷	-
L2	۵۱	۲۵	۳۵	۰	۱۵	۸	-
L2	۲۰	۲۵	۳۰	-۱۰	۷	۸	-
L2	۲۰	۴۰	۲۲	-۵	۱۷	۷	-
L2	۱۹	۲۰	۴۰	۱۵	۳۰	۹	-
T12	۲۶	۳۰	۴۵	۵	۱۵	۷	-
L1	۲۷	۱۵	۳۷	-۷	۸	۷	-
L2	۲۱	۳۰	۲۵	۵	۲۵	۷	+
L1	۳۶	۳۲	۴۰	۱۲	۲۲	۷	+
L2	۶۱	۴۰	۴۰	۱۰	۲۰	۹	+
L1	۴۲	۳۰	۳۵	۱۰	۲۷	۹	+
L1	۱۹	۲۸	۳۰	۱۵	۲۵	۷	+

جدول ۲- توزیع بیماران دچار شکستگی چند تکه‌ای مهره های پشتی - کمری با و بدون شکست درمانی بر اساس سن و

پارامترهای رادیوگرافیک قبل و بعد از عمل و پیامد بر مبنای مقیاس لیکرت

شکست وسيله تعداد(%)	امتیازات لیکرت	متوسط			متوسط SI ۱۲ ماه بعد از عمل	متوسط SI بلافاصله بعد از عمل	متوسط SI قبل از عمل	سن	تعداد		
		متوسط LSC	%ABC ۱۲ ماه بعد از عمل	%ABC بلافاصله بعد از عمل						%ABC قبل از عمل	
--	۸/۲۵	۷/۰	۱۷/۷۸	۱۱/۲۵	۳۷/۰۷	۱۲/۵	۴/۰۳	۲۱/۷	۳۷/۹۲	۲۸	گروه بدون شکست درمان
(۴۱/۶۶) ۵ مورد	۷/۰۸	۷/۶	۲۵/۱۶	۱۳/۴۱	۳۵/۳۳	۱۹/۸۳	۴/۵۸	۲۷/۵	۳۰/۰۸	۱۲	گروه با شکست درمان

بحث

نوع آناتومی شکستگی که در مطالعه مک کورماک بر آن تأکید شده است (۱۰) می‌تواند از علل مهم شکست درمان باشد. متوسط نمره LSC در مطالعه حاضر ۷/۲ بود. همین متوسط در گروه بیماران با شکست درمان ۷/۶۶ و در گروه با شکست وسیله ۷/۸ بود. در مطالعه مک کورماک تمام موارد شکست وسیله نمره LSC بالای ۷ و ۴۰ درصد آنها نمره ۹ (حداکثر نمره) داشتند. با توجه به نتایج مشابه در مطالعات مختلف می‌توان نمره LSC را یکی از معیارهای انتخاب درمان به روش سگمان کوتاه یا سگمان بلند دانست. از علل بسیار مهم پیشرفت کیفیت عدم وجود ماده استخوانی کافی در مهره شکسته است که با وسیله گذاری و فیوژن خلفی تأمین نمی‌شود (۵). فاصله باقیمانده در فضای مهره که با فیروز پر می‌شود به دلیل نبودن فیوژن کافی، تداوم لازم ساختمانی بدنه مهره در طول زمان را نخواهد داد (۵). در چند مطالعه پیوند استخوانی از طریق پدیکل‌ها یکی از راه‌حل‌های جایگزینی ماده استخوانی در مهره شکسته جهت پیشگیری از شکست درمان مطرح شده است (۲ و ۶). با این حال، آکنای نقش پیوند استخوانی از طریق پدیکل را در جلوگیری از شکست درمان در روش سگمان کوتاه رد کرده است (۶).

گرچه محاسن پیوند داخل مهره با یا بدون پیوند بین مهره‌ای در مطالعات زیادی تأیید شده است (۳، ۶، ۸، ۱۶ و ۱۷) عده‌ای نیز بر عدم تأثیر این پیوندها تأکید دارند (۱۵، ۱۸ و ۱۹). در بررسی گرچه در هیچ یک از بیماران از پیوند داخل مهره یا بین مهره‌ای استفاده نشد، آمار شکست درمان بیشتر از مطالعات مشابه با این پیوندها نبود. اونر و همکاران با MRI نشان دادند که دیسک بالای مهره شکسته حتی علیرغم شکستگی صفحه انتهایی در اغلب بیماران سالم است

در این مطالعه پیامد بالینی و رادیوگرافی وسیله گذاری به روش فیکساسیون سگمان کوتاه در شکستگی‌های چند تکه‌ای ناحیه پشتی - کمری ارزیابی شد. این روش در درمان این نوع شکستگی‌های ناحیه پشتی - کمری در مطالعات بسیاری مطرح شده است (۱، ۶، ۸ و ۱۳). از محاسن این روش درمانی در مقایسه با وسیله گذاری بلندتر محدودتر بودن قطعات حرکتی جوش خورده است (۶). گرچه در بعضی از مطالعات وسیله گذاری به روش بلندتر همراه نتایج بهتری از نظر عدم پیشرفت کیفیت بوده است (۵). در اغلب مطالعات مربوطه به کاهش اصلاح اولیه، شکست در روش فیکساسیون سگمان کوتاه از مهمترین اشکالات وارد بر این روش بوده است (۱۱، ۹-۶، ۱۵). افزایش بیش از ۱۰ درجه در کیفیت، کاهش اصلاح اولیه و یا شکست وسیله از معیارهای شکست درمان هستند. آمار شکست درمان در مطالعات مختلف ۴۵-۴۰ درصد بوده است (۱۱-۹ و ۱۵). در مطالعه حاضر ۳۰ درصد شکست درمان داشتیم. آمار شکست وسیله هم ۳۵-۵ درصد ذکر شده است (۴-۲ و ۱۰). بیماران این بررسی ۱۲/۵ درصد شکست وسیله داشتند.

عدم تصحیح کامل، جاناندازی ناکافی وعدم اصلاح قوس ساژیتال نامناسب از علل پیشرفت کیفیت و شکست درمان محسوب می‌شوند (۳ و ۹-۵). در مطالعه حاضر متوسط اندکس ساژیتال قبل عمل ۲۳/۵ بود که به ۴/۴۵ تصحیح شد. این متوسط برای گروه با شکست درمان ۴/۵ بود. تأیید اصلاح SI با گرافی حین عمل در پایان وسیله گذاری و همچنین تعیین زاویه میله قبل جاگذاری بر اساس SI طبیعی توصیه شده است (۵). همچنین از بین بردن قوس کمری ورودوز بعد از وسیله گذاری از علل کمر درد به شمار می‌آید (۵، ۶ و ۱۵).

فعالیت، شغل، خصوصیات فردی و مشکلات قانونی بیمار نیز بر عملکرد، پیامد و درد بیمار تأثیر می‌گذارند. ولی طول شکاف جراحی، طول زمان جراحی و طول وسیله بر پیامد بالینی و درد بیمار تأثیری نداشته است (۲۵).

نتیجه‌گیری

مطالعه حاضر با ارزیابی پیامد یک ساله روش درمانی فیکساسیون سگمان کوتاه در شکستگی‌های توراکولومبار و ارزیابی میزان شکست درمان انجام شد. گرچه جهت قضاوت دقیق‌تر، پیگیری بلند مدت و تعداد بیشتر بیماران و استفاده از یک نوع وسیله فیکساسیون در همه بیماران موثر است، انتخاب دقیق بیمار براساس شدت شکستگی (LSC) و اصلاح اولیه مناسب می‌تواند از عوامل تعیین‌کننده نتیجه درمان باشد. در هر حال، علیرغم تغییرات معیارهای رادیوگرافیک، بیماران از نظر عدم وجود درد و عملکرد، وضعیت مناسبی داشته‌اند.

تشکر و قدردانی

مراتب تشکر و قدردانی خود را از سرکار خانم دکتر مریم رزاقی، خانم‌ها نسیم رزاقی، سرمستی، حسینی، و آقای مهندس باقری که در تهیه این مقاله همکاری داشته‌اند ابراز می‌داریم. همچنین از تمام همکاران دستیار جراحی اعصاب بیمارستان امام حسین و همکاران پرستاری بخش جراحی اعصاب این مرکز نیز صمیمانه تشکر می‌کنیم.

(۲۰) ولی مطالعات دیگری از جمله مطالعه مولر کولاپس دیسک بالای شکستگی را از مهمترین علل کاهش اصلاح در روش درمانی سگمان کوتاه مطرح کرده‌اند (۲۱). این نکته باعث طرح این نظریه شده است که شاید برداشتن دیسک از طریق پدیکل همراه پیوند بین مهره‌ای مؤثرتر از پیوند داخل مهره‌ای باشد و بتواند از کاهش اصلاح پیشرونده جلوگیری کند (۳). ضایعه در لیگامان طولی خلفی و همراهی شکستگی چند تکه‌ای در صفحه انتهایی که در MRI قبل جراحی قابل ارزیابی است، از عوامل پیش‌بینی‌کننده پیشرفت بیشتر کیفی بعد جراحی ذکر شده‌اند (۲۲).

در این مطالعه وضعیت عصبی همه بیماران به گونه‌ای بود که همگی قادر به حرکت بودند. این نکته بسیار مهم است، چرا که فشار روی مهره بازسازی شده در بیمارانی که قابلیت حرکت و فعالیت دارند نسبت به بیماران پاراپلژیک که بیشتر در وضعیت خوابیده قرار می‌گیرند بیشتر است.

در همه بیماران حتی گروه با شکست درمان نیز نتایج از نظر نمره‌بندی لیکرت (عملکرد و درد) خوب ارزیابی شد ولی در گروه با شکست وسیله پیامد متوسط بود. این نتایج و نتایج مطالعات مشابه (۲، ۳، ۶، ۲۳ و ۲۵) مؤید آن است که در روش سگمان کوتاه علیرغم بدتر شدن معیارهای رادیوگرافیک بیماران از نظر عملکرد بالینی وضعیت کاملاً قابل قبولی خواهند داشت. در مطالعه مک لین در ارزیابی عملکرد و پیامد بعد از جراحی شکستگی ناحیه پشتی - کمری، مهمترین عامل مؤثر نقص عصبی قبل جراحی بود. نوع

REFERENCES

- Gurwitz GS, Dawson J, Mc Lain MJ. Biomechanical analysis of three surgical approaches for lumbar burst fractures using short segment instrumentation. Spine 1993; 18:977-82.
- Frank L, Acosta JR, Henry E. Kyphoplasty-Augmented short – Segment pedicle screw fixation of traumatic lumbar burst fractures :initial clinical experience and literature review. Neurosurg focus 2005;18(3):1282-6
- Cho, DerYang, Lee W, Sheu, Pon - Chun. Treatment of thoracolumbar burst fractures with polymethyl methacrylate vertebroplasty and short- segment pedicle screw fixation. Neurosurgery 2003;53(6):1354-1361.
- Tezeren, Gunduz, Kuru, Ilhami. Posterior fixation of thoracolumbar burst fracture :short- segment pedicle fixation versus long- segment instrumentation. J spinal disor 2005;18(6):485-488.
- Farcy JPC, Weindenbaum M, Glassman SD. Sagittal index in management of thoracolumbar burst fractures. Spine 1990; 9; 958-65.
- Alanay A, Acaroglu E, Yazici M. Short segment pedicle Instrumentation of thoracolumbar burst fractures. Spine 2001; 26S 213-17.
- Roy-Camille R, Demeulenacr C. Osteosynthese due Rachis dorsal, lombaire et lombosacre par plaques metalliques vissees dans les pedicles vertebraux et les apophyses articulaires. Presse Med 1970; 78:1447-8.
- Dick W, Kluger P, Magerl F. A new device for internal fixation of thoracolumbar and lumbar spine fractures: the fixateur interne. Paraplegia 1985; 23: 225-32.

9. MC Lain FR, Sparling E, Benson RD. Early failure of short-segment pedicle instrumentation for thoracolumbar burst fractures. A preliminary report. *J Bone Joint Surg [Am]* 1993; 75: 162-7.
10. Mc Cormack T, Kariokovic E, Gaines RW. The load sharing classification of spine fractures. *Spine* 1994; 19:1741-4.
11. Kramer DI, Rodgers WB, Mansfie DFL. Transpedicular instrumentation and short-segment fusion of thoracolumbar fractures a prospective study using a single instrumentation system. *J Orthop Trauma* 1995; 9: 499- 506.
12. Mumford J, Weinstein NJ, Spratt KF. Thoracolumbar burst fractures: The clinical efficacy and outcome of non operative management. *Spine* 1993; 8: 955-70.
13. Prolo DJ, Oklund SA, Butcher M. Toward uniformity in evaluating results of lumbar spine operations: a paradigm applied to PLIF. *Spine* 1986; 11:601-6.
14. Denis F. The three column spine. Its significance and the classification of acute thoracolumbar fractures *Spine* 1983; 8:817-31.
15. Alvine GF, Swain JM, Asher MA. The safety and efficacy of variable screw placement (VSP) and Isola spinal implant systems for the surgical treatment of thoracolumbar burst fractures [abstract]. *J Bone Joint Surg [Br]* 1997; 79(suppl): 306.
16. Olerund S, Karlstrom G, Sjostrom L. Transpedicular fixation of thoracolumbar vertebral fracture. *Clin Orthop* 1998; 227: 44-51.
17. Liljengvist U, Mommsen U. Die operative behandlung thorakolumbar wirbelsaulen-verterzungen mit dem fixator interne und transpedikularer spongiosaplastic. *Unfallchirurg* 1995; 21: 30-9.
18. Speth MJ, Oner FC, Kadic MA. Recurrent kyphosis after posterior stabilization of thoracolumbar fractures: 24 cases treated with Dick internal fixator followed for 1.5-4 years. *Acta Orthop Scand* 1995; 66:5: 406-10.
19. Bernucci C, Maiello M, Silvestro C. Delayed worsening of the surgical correction of angular and axial deformity consequent to burst fractures of the thoracolumbar or lumbar spine. *Surg Neurol* 1994; 42:23-5.
20. Oner FC, Van Rijt RR, Ramos LMP. Changes in disc space after fractures of the thoracolumbar spine. *J Bone Joint Surg [Br]* 1998; 80:833-9.
21. Muller U, Beriemann U, Sledge J. Treatment of thoracolumbar burst fractures without neurologic deficit by indirect reduction and posterior instrumentation: bisegmental stabilization with mono segmental fusion. *Eur Spine J* 1999; 8: 284 -9.
22. Oner F.C, Van Gils AP, Faber JA. Some complications of common treatment schemes of thoracolumbar spine fractures can be predicted with magnetic resonance imaging: prospective study of 53 patients with 71 fractures. *Spine* 2002;27(6):629-36.
23. Alvine Gregory F, Swain James JM, Asher MA, Burton DC .Treatment of thoracolumbar burst fractures with variable screw placement or isola instrumentation and arthrodesis: case series and literature review. *spin disor* 2004 ;17 (4): 251-64.
24. Wood K, Butterman G, Mehbod A. Operative compared with nonoperative treatment of a thoracolumbar burst fracture without neurological deficit. *bone and joint surg* 2003;85A:773-81.
25. McLain MJ, Robert F. Functional of outcomes after surgery for spinal fractures: return to work and activity. *Spine* 2004;29(4):470-7.