

## سمپاتیک افتالمیا پس از تخلیه زود هنگام چشم آسیب دیده (گزارش یک مورد)

سید حمید پرهیزگار M.D.

### چکیده

عنوان شده است که خارج ساختن چشم آسیب دیده، در عرض دو هفته پس از تروما، از بروز سمپاتیک افتالمیا جلوگیری می نماید. این مقاله، گزارش یک مورد بر خلاف این اعتقاد می باشد. در یک مرد ۳۲ ساله، که چشم آسیب دیده وی، فقط یک روز بعد از آسیب تخلیه شده است، اینک بعد از ۱۲ سال، در چشم دیگر وی، سمپاتیک افتالمیا ایجاد شده است. برخلاف نظریات قبلی، به نظر می رسد که تخلیه چشم آسیب دیده، حتی یک روز بعد از تروما، ممکن است از بروز این بیماری پیشگیری ننماید.

واژه های کلیدی: سمپاتیک افتالمیا، تخلیه چشم، پان یووئیت، ندول های دالان فوکس

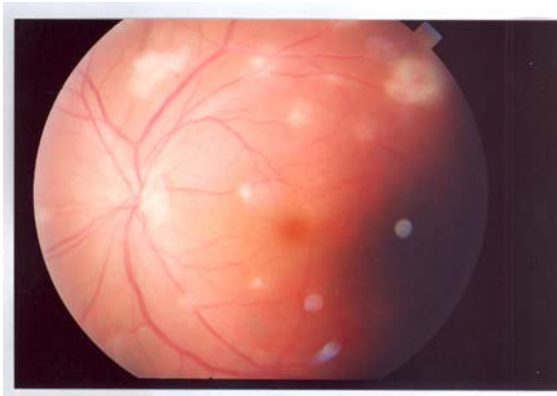
### مقدمه

سمپاتیک افتالمیا یک نوع پان یووئیت دوطرفه و گرانولوماتوز است، که به دنبال ضربه نفوذی یا جراحی یک چشم، در چشم دیگر یا هر دو چشم مشاهده می شود. میزان بروز این بیماری به دنبال آسیب نافذ برابر ۱ - ۰/۰۲ درصد و به دنبال جراحی برابر ۰/۰۱۵ درصد ذکر شده است. (۱،۲) اگرچه پاتوژنز این بیماری ناشناخته است، اما شواهدی از دخالت سیستم ایمنی در دست است که نشان می دهد، این بیماری احتمالاً یک حالت افزایش حساسیت تاخیری (افزایش حساسیت نوع IV) ناشی از در معرض قرار گرفتن آنتی ژن های یووه می باشد. (۳،۴) عنوان شده است که تخلیه چشم آسیب دیده در طی ۲ هفته نخست پس از تروما،

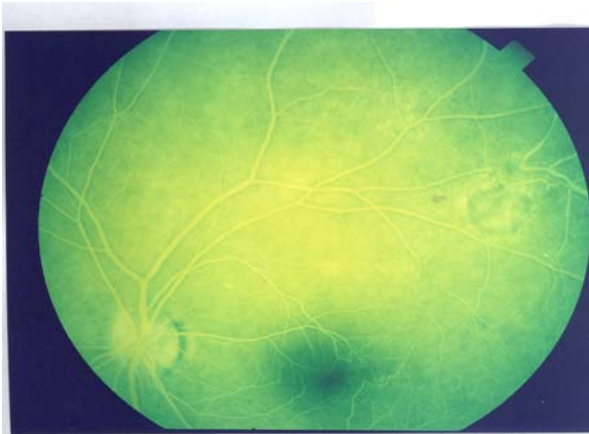
از ایجاد سمپاتیک افتالمیا جلوگیری می کند. (۵،۶) ما در این مقاله به گزارش یک مورد سمپاتیک افتالمیا، دنبال خارج ساختن زود هنگام چشم آسیب دیده پرداخته ایم که بر خلاف انتظار و اطلاعات موجود می باشد.

### معرفی مورد

یک مرد جانباز ۳۲ ساله بدلیل کاهش بینایی چشم چپ که از ۲ روز قبل به طور ناگهانی آغاز شده بود، به ما ارجاع گردید. بیمار در شرح حال، ترومای نافذ چشم راست ۱۲ سال قبل را ذکر می کند که متعاقب آن (یک روز پس از آسیب به چشم راست)، کره چشم تخلیه شده بود. وی طی ۱۲ سال گذشته، هیچگونه مشکلی را در چشم چپ نداشته است.



شکل ۱. فوندوس چشم بیمار، در اولین مراجعه وی، ندولهای دالن فوکس را نشان می‌دهد



شکل ۲. فوندوس چشم بیمار، پس از بهبود التهاب چشم، نشانگر شکل‌های ندول‌های دالن فوکس است

## بحث

در این بیمار که با یووئیت فراگیر (پان یووئیت) مراجعه نموده است و سابقه ترومای نافذ به چشم دیگر را نیز دارد، اولین تشخیص افتراقی برای او "سمپاتیک افتالمیا" می‌باشد. (۱،۴)

در معاینه بالینی این بیمار، سلول‌های التهابی فراوان در اطاق قدامی، keratic precipitates متعدد بر روی سطح داخلی اندوتلیوم، و همچنین سلول‌های التهابی فراوان در زجاجیه قدامی، به همراه ندول‌های "الن-فوکس" که به میزان زیادی برای سمپاتیک افتالمیا تشخیصی می‌باشند (۲،۵)، مشاهده شده است.

یافته‌های بالینی در زمان مراجعه به این شرح بود: حدت بینایی چشم چپ برابر ۴/۱۰ بود. در معاینه با اسلیت لامپ، قرینه شفاف به همراه رسوب سلولی Keratic Precipitates (KP) متعدد بر روی سطح داخلی اندوتلیوم، اطاق قدامی عمیق همراه با میزان زیادی سلول‌های التهابی (2-3+Cells) مشاهده شد. عدسی شفاف و زجاجیه قدامی حاوی سلول‌های فراوان التهابی بود. در معاینه فوندوس، بدلیل التهاب ویتره، مدیا شدیداً کدر مشاهده می‌شد. رتین متصل و دارای عروق طبیعی بود. چندین ضایعه سفید مایل به زرد زیر رتین [ندول‌های دالن فوکس (Dalen-Fuchs Nodules)] مشاهده شد (شکل ۱).

بر پایه تاریخچه و یافته‌های بالینی، برای بیمار تشخیص سمپاتیک افتالمیا مطرح شد و با دو نفر دیگر از همکاران که صاحب‌نظر در شبکه و یووئیت بودند نیز مشاوره شد و تشخیص کاملاً تأیید گردید. بیمار در بیمارستان بستری و برای وی، متیل پردنیزولون داخل وریدی (۱۰۰۰ میلی‌گرم هر ۶ ساعت) به مدت سه روز تجویز شد. در طول مدت بستری، علایم حیاتی بیمار با فواصل کوتاه کنترل گردید. سپس بیمار با پردنیزولون خوراکی ترخیص گردید. ابتدا به مدت یک هفته با دوز ۲mg/kg/day و بعد از آن به مدت دو هفته با دوز ۱mg/kg/day ادامه یافت. سپس مقدار دوز روزانه پردنیزولون بتدریج کاهش داده شد (Taper) به نحوی که در انتهای هفته ۱۴ کاملاً قطع گردید. بیمار تا سه سال پس از ترخیص تحت پیگیری قرار گرفت. ده هفته پس از ترخیص از بیمارستان، حدت بینایی بیمار به ۱۰/۱۰ بازگشت و یووئیت وی به‌طور کامل برطرف گردید. با وجود گذشت ماهها از زمان التهاب، همچنان سکل‌های ناشی از ندول‌های دالن فوکس در فوندوسکوپ به صورت اتروفی کوروئید مشاهده می‌شود (شکل ۲). اکنون پس از گذشت سه سال از ابتلا به سمپاتیک افتالمیا، بیمار دچار هیچ‌گونه عارضه دیگری نشده است و از حدت بینایی ۱۰/۱۰ برخوردار است.

افتالمیا در چشم دیگر نشود.

- در صورت مشاهده یووئیت در بیماری که سابقه ضربه  
نفوذی به هرکدام از چشم‌ها دارد، بیماری سمپاتیک افتالمیا،  
بایستی جزو اولین تشخیص‌ها باشد.  
- سمپاتیک افتالمیا، ممکن است بیش از ده سال بعد از آسیب  
به یک چشم ایجاد گردد.

## References

1. Marak GE. Recent advances in sympathetic ophthalmia. *Surv Ophthalmol* 1979; 24: 141-56.
2. Lubin JR, Albert, DM, Wienstein M. Sixty five years of Sympathetic ophthalmia: a clinicopathologic review of 105 cases (1913-1978), *Ophthalmology* 1980; 87: 109-21.
3. Chan CC, Mochizuki M. Sympathetic ophthalmia: an autoimmune ocular inflammatory disease. *Springer Semin Immunopathol* 1999; 21: 125-34.
4. Chan C-C, Roberge FG, Whitcup SM. Thirty-two cases of sympathetic ophthalmia: a retrospective study at the National Eye Institute, USA from 1982-1992. *Arch Ophthalmol* 1995;113: 597-600
5. Narsing AR. Sympathetic ophthalmia. In: *Retina*: 1756 - 61.
6. Sanislo SR, Lowder CY, Kaiser PK, Gutman FA, Zegarra H, Dodds EM, Dailey JP, Meisler DM, Cunningham ET. Corticosteroid therapy for optic disc neovascularization secondary to chronic uveitis. *Am J Ophthalmol* 2000; 130(6): 724-31.
7. Kilmartin DJ, Dick AD, Forrester JV. Prospective surveillance of sympathetic ophthalmia in the UK and Thirkill CE, Shabatian BS, Rao NA. Progressive

با توجه به سابقه بیمار و یافته‌های کلینیکی و از آن جا که  
تشخیص سمپاتیک افتالمیا یک تشخیص بالینی و بر  
اساس تاریخچه سلامتی و معاینه بالینی مطرح می‌شود،  
"سمپاتیک افتالمیا" به عنوان تشخیص قطعی برای بیمار  
مطرح گردید. فاصله زمانی بین آغاز علائم تا مطرح شدن  
تشخیص در بیمار فعلی تنها دو روز بود، که فاصله کوتاهی  
محسوب می‌شود.

نکته قابل توجه در این بیمار، عدم توجه همکار  
محترم متخصص چشم، (ارجاع دهنده بیمار)، به تشخیص  
"سمپاتیک افتالمیا" و غفلت از این بیماری کور کننده و در  
عین حال قابل درمان بوده است.

با توجه به اینکه هر گونه تاخیر در تشخیص این بیماری،  
می‌تواند به پیامدهای نامناسب و مخرب و کور شدن چشم،  
منجر شود (۶،۷)، لازم و ضروری است که کلیه همکاران  
محترم در اینگونه موارد "سمپاتیک افتالمیا" را در ابتدای  
لیست تشخیص‌های افتراقی خود قرار دهند در منابع عنوان  
شده است که ۹۰٪ موارد سمپاتیک افتالمیا یک سال پس از  
تروما تظاهر می‌یابند. این مسئله که سمپاتیک افتالمیا در بیمار  
حاضر، ۱۲ سال پس از تروما مشاهده شد، یکی از نکات قابل  
توجه در بیمار ما بشمار می‌رود.

اعتقاد بر این است که تخلیه زودهنگام چشم (در ۱۴ روز  
نخست پس از تروما)، از ایجاد سمپاتیک افتالمیا  
جلوگیری می‌نماید (۵)، لذا خصوصیت منحصر به فرد بیمار  
حاضر، بروز سمپاتیک افتالمیا، علیرغم تخلیه زودهنگام (تنها  
یکروز پس از تروما) چشم آسیب‌دیده می‌باشد. تا جایی که  
ما اطلاع داریم و بررسی کرده ایم، تا کنون هیچ گزارش  
مشابهی در این زمینه منتشر نشده است.

**نتیجه‌گیری:** تخلیه زود هنگام چشم آسیب دیده (حتی یک  
روز بعد از آسیب)، ممکن است مانع از ایجاد سمپاتیک

Republic of Ireland. Br J Ophthalmol 2000; 84: 259-63

8. Makley TA Jr, Azar A. sympathetic ophthalmia: a long term follow up. Arch Ophtalmol 1978; 96: 257-62

9. Wang RC, Zamir E, Dugel PU, Sipperley JO,

Subretinal Fibrosis and Blindness Associated with Multifocal Granulomatous Chorioretinitis; A Variant of Sympathetic Ophthalmia. Ophthalmol 2002; 109(8): 1528-31.

