جهت تهیه فایل WORD این مقاله به سایت DaneshResan.com مراجعه نمایید و عنوان مقاله را جستجو کنید
بیش از ۲ میلیون مقاله فارسی در این سایت موجود میباشد

مجله پزشکی کوثر
دوره ۱۱ ، شماره ۲ ، تابستان ۱۳۸۵
صفحات: ۱۶۳ - ۱۷۳

پیوند اتولوگ بافت بیضه نابالغ منجمد– ذوب شده در موش بعد از بلوغ

رمضان خان‌بابایی[▲،♣،*] Ph.D. ، سعید کاظمی‌آشتیانی[✍] Ph.D. ، کاظم پریور[*] Ph.D. ،
محمدعلی صدیقی‌گیلانی[◈،♣] Ph.D. ، محمدحسین نصراصفهانی[♣] Ph.D. ،
حسین بهاروند[♣] Ph.D.

چکیـده

هدف: تعیین بهترین روش انجماد بافت بیضه نابالغ و دست‌یابی به اسپرماتوزوئید با انجماد بافت بیضه موش نابالغ و ذوب و پیوند (اتولوگ) آن پس از بلوغ.

روش بررسـی: موشـهای نـر نابـالغ (NMRI) بیهـوش و سـپس یـک بیضـه آنهـا خـارج و بـه قطعـات $0/5\text{-}1mm^3$ بریده شد و با روشهای آهسته و شیشه‌ای با ضدیخهای گلیسرول (GLY)، اتیلن گلیکـول(EG) و دی متیل سولفوکساید (DMSO) منجمد شد. یک ماه بعد بافتها ذوب و درصد سلولهای سالم در تعدادی از قطعات تعیین گردید و بقیه قطعات در زیر پوست ناحیه پشتی همان حیوان پیوند شدند. ۴ تـا ۶ هفتـه پـس از پیوند، موشها با جابه‌جایی مهره‌های گردنی کشته شدند و بافت بیضه خارج گردید و مطالعـات بـافتی صـورت گرفت.

یافته‌ها: سلولهای منجمد شده با استفاده از ضدیخهای GLY، EG وDMSO با روش انجماد آهسته کنترل نشده طولانی مدت، پس از ذوب، به ترتیب ۱/۴±۱۲/۷، ۳/۶± ۱۵/۵ و ۲/۹± ۱۵/۲ درصد سـالم بودنـد و در روش انجماد آهسته کنترل نشده کوتاه مدت با استفاده از ضدیخهای GLY، EG وDMSO، درصد سلولهای سالم پس از ذوب به ترتیب ۵/۳± ۴۸/۸، ۶/۴± ۶۳/۳ و۴/۷± ۷۹/۴ بود. درصد سلولهای سالم منجمـد شـده با روش انجماد شیشه‌ای با استفاده از ضـدیخهای EG وDMSO پـس از ذوب نیـز بـه ترتیـب ۴± ۵۹/۲ و ۳/۳± ۵۳/۶ بود. درصد سلولهای سالم گروه شاهد (بدون انجمـاد) ۱/۲± ۹۲/۹ بـود. ۲۳٪ پیونـدهای انجـام شده، با بافت زمینه ارتباط برقرار کرده، از ابعاد mm^3 ۱ – ۰/۵ به mm^3 ۳–۲ رشد کردند. در برشـهای بـافتی رده‌های متفاوت سلولهای اسپرماتوژنیک و اسپرماتوزوئیدهای تیپیک مشاهده شد.

نتیجه‌گیری: نتایج حاصل از این تحقیق نشان داد که درصد سلولهای سالم بافت بیضه منجمد شده با روش انجماد آهسته کوتاه مدت نسبت به روشهای دیگر بیشتر است و استفاده از ضد یخ DMSO در این روش به عنوان حفاظ انجمادی نسبت به ضد یخهای دیگر نتیجه بهتری را به همراه دارد. با انجماد بافت بیضه مـوش نابالغ و ذوب و پیوند آن بعد از بلوغ به صورت قطعات بافتی می‌توان به اسپرماتوزوئید کامل دست یافت.

واژه‌های کلیدی: انجماد، بافت بیضه، موش نر نابالغ، شیمی درمانی، پیوند.

دریافت مقاله: ۸۴/۱۰/۷، اصلاح مقاله: ۸۵/۷/۱۵، پذیرش مقاله: ۸۵/۷/۱۶

✍ نویسنده مسئول: گروه سلولهای بنیادی، پژوهشکده رویان، تهران، ایران
* گروه زیست شناسی، دانشگاه آزاد اسلامی، واحد علوم وتحقیقات تهران
♣ گروه سلولهای بنیادی، پژوهشکده رویان
▲ گروه زیست شناسی، دانشگاه آزاد اسلامی، واحد قائمشهر
◈گروه اورولوژی، دانشکده پزشکی، دانشگاه علوم پزشکی تهران
آدرس پست الکترونیکی:Khanbabaee@gmail.com

جهت تهیه فایل WORD این مقاله به سایت DaneshResan.com مراجعه نمایید و عنوان مقاله را جستجو کنید
بیش از ۲ میلیون مقاله فارسی در این سایت موجود میباشد

مقدمه

یکی از مهمترین نکات مورد توجه در برنامه‌های درمانی بیماران سرطانی، حفظ توان تولیدمثل بیماران در طی روند درمان و پس از آن است. با وجود این که سعی می‌شود از ترکیبات دارویی کم ضرر برای گنادها استفاده شود (۱)، اما ۱۰ تا ۱۰۰ درصد بیماران سرطانی درمان شده، بسته به نوع سرطان، سن، نوع ترکیبات به کار گرفته شده، دوز و مدت زمان درمان، کاهش شاخصه‌های منی را نشان می‌دهند و به طور متوسط ۱۵ تا ۳۰ درصد برای همیشه عقیم باقی می‌مانند. (۲) ناباروری در این بیماران به علت از دست دادن سلولهای اسپرماتوژنیک در نتیجه شیمی درمانی و مخصوصاً اشعه‌درمانی است. (۴،۳) نتایج اپیدمیولوژی نشان می‌دهد که تقریبا از هر ۶۵۰ کودک، یک نفر قبل از ۱۵ سالگی به سرطان مبتلا می‌شود. در سالهای اخیر پیشرفتهای قابل ملاحظه‌ای در درمان سرطان کودکان حاصل شده است و به خاطر انتخاب روشهای درمانی بهتر، ۷۵ درصد آنان معالجه می‌شوند. تحقیقات نشان داده است که میزان مرگ و میر در کودکان بیشتر از گروههای سنی دیگر کاهش یافته است و به طور معمول در جامعه، از هر ۱۰۰۰ نفر در گروه سنی ۲۰ تا ۳۰ سالگی، یک نفر وجود دارد که از سرطان دوران کودکی نجات یافته است. (۵) تخمین زده می‌شود در سال ۲۰۱۰ این رقم به ۴ نفر در هر ۱۰۰۰ نفر افزایش یابد. (۶) پیشرفتهای گسترده در روشهای نوین درمان نازایی و افزایش میزان باروری در روش تزریق مستقیم اسپرم به داخل تخمک (ICSI) که نیاز به تعداد معدودی اسپرم دارد، این ایده را در ذهن پژوهشگران به وجود آورد که انجماد منی بالغین و بافت بیضه پسران نابالغ مبتلا به سرطان قبل از شروع درمان می‌تواند راه عملی و مؤثر در حفظ توان تولیدمثل این افراد باشد و پیشرفت تکنولوژی در آینده، پژوهشگران را قادر خواهد ساخت تا گامتهای سالمی از این بافتهای منجمد شده جدا کنند (۷) و آنان را پدر فرزندانی کنند که از نظر ژنتیکی متعلق به خود آنان است. (۱، ۸– ۱۵) امروزه تکنیک استاندارد جهت حفظ توان تولیدمثل مردان و پسران بالغ مبتلا به سرطان، انجماد اسپرماتوزوئید (۱۷،۱۶) و در پسران نابالغ، انجماد بافت بیضه قبل از شروع درمان است. (۱۸،۷) یک راه دستیابی به اسپرم در بافت بیضه نابالغ منجمد شده این است که بافت منجمد شده، ذوب و کشت داده شود. البته این امر با توجه به اطلاعات امروزی بسیار مشکل است. راه دیگر جهت دستیابی به نسل جدید از این بافت، پیوند اسپرماتوگونی به صورت تزریق به داخل لوله‌های اسپرم‌ساز و یا به صورت پیوند قطعات بافتی در بیضه و یا در جای دیگری از بدن مانند زیر پوست است. (۱۹–۲۱) پیوند بافت، مزیتهای فراوانی در مقایسه با پیوند اسپرماتوگونی دارد (۲۰) زیرا انجماد بافت بیضه به صورت قطعات بافتی آسانتر از انجماد آن به صورت سوسپانسیون سلولی است و نیاز به هضم آنزیمی قوی جهت جمع‌آوری اسپرماتوگونی و انجماد و پیوند آن ندارد. (۲۲،۲۰) تهیه سوسپانسیون سلولی به روش هضم آنزیمی و جداسازی مکانیکی ارتباطهای بین سلولی موجب افزایش هیپوکسی می‌شود که به سلول آسیب می‌رساند. (۳) مزیت دیگر پیوند بافت این است که با تعداد اندک سلولهای بنیادی که در قطعات کوچک نمونه‌های بیوپسی وجود دارد، روش کارآمدی است چرا که تعداد سلولهای بنیادی اسپرماتوگونی در بیضه‌ها نسبتاً کم [۲ سلول بنیادی در هر $۱۰^{۴}$ سلول زاینده جدا شده از یک بیضه جونده بالغ (۲۳،۳)] است (۲۴) و شناسایی آنها نیز آسان نیست (۲۵) و بعد از پیوند تنها ۵ تا ۱۰ درصد سلولهای بنیادی می‌توانند در لوله‌های اسپرم ساز تکثیر شوند. (۲۷،۲۶،۳) انجماد بافت بیضه به صورت قطعه‌ای از آن موجب عدم از دست دادن تعداد اندک اسپرماتوگونی می‌شود که در طی مراحل جداسازی سلولها رخ می‌دهد. (۳) از طرف دیگر تزریق همزمان سلولهای اسپرماتوگونی و سلولهای سوماتیک، عدم توازن هورمونی ایجاد شده در طی درمان سرطان را برطرف می‌سازد. (۲۹،۲۸،۲۰) با توجه به اهمیت انجماد بافت بیضه، پروتکل‌های متفاوت توسط پژوهشگران ارائه شده است ولی تاکنون نظر قطعی و مورد توافق تأمین نگردیده است. همچنین تاکنون گزارشی مبنی بر پیوند بافت بیضه نابالغ به صورت اتولوگ و نابه‌جا در دست

جهت تهیه فایل WORD این مقاله به سایت DaneshResan.com مراجعه نمایید و عنوان مقاله را جستجو کنید
بیش از ۲ میلیون مقاله فارسی در این سایت موجود میباشد

نیست. با توجه به دلایل ذکر شده، این تحقیق سعی نمود تا با ارزیابی روشهای متفاوت انجماد بافت، بهترین روش انجماد بافت بیضه موش نابالغ را انتخاب و پس از بلوغ، بافتهای منجمد شده را ذوب و در زیر پوست ناحیه پشتی همان حیوان پیوند و نتیجه آن را بررسی نماید.

روش بررسی

حیوان آزمایشگاهی . در این تحقیق از ۵۱ سر موش نر نابالغ (NMRI) ۱۷ تا ۲۰ روزه تهیه شده از انستیتو پاستور کرج (ایران) استفاده شد. حیوانات طبق روش استانداردشماره‌گذاری شدند. حیوانات به تعداد ۵ تا ۶ سر در یک قفس با آب و غذای کافی در حیوانخانه پژوهشکده رویان در ۱۲ ساعت روشنایی و ۱۲ ساعت تاریکی و رطوبت نسبی ٪۴۵ نگهداری شدند.

مواد بیهوشی و روش جراحی . موشها با تزریق درون صفاقی آورتین (Avertine, Sigma, USA) به میزان ۶۳ گرم به ازای هر کیلوگرم وزن بدن بیهوش شدند. (۲۱) ناحیه دستگاه تناسلی خارجی ضدعفونی شد و شکافی به طول ۵ تا ۷ میلیمتر در کیسه بیضه در امتداد محور طولی بدن ایجاد شد و با فشار ملایم به ناحیه شکمی یک بیضه از کیسه بیضه خارج و بافت اسپرماتیک کورد قطع شد. جهت جلوگیری از خونریزی، این بافت در دو ناحیه توسط گیره مهار شد و ناحیه بین دو گیره با قیچی نیمه داغ بریده شد. بیضه‌ها در محیط DMEM/ F-12 (Sigma, USA) دو بار شستشو و به محیط تازه DMEM/ F-12 انتقال داده شدند و توسط تیغ اسکالپل به قطعات ۰/۵ تا ۱ میلی‌متر مکعب بریده شدند. جهت به حداقل رساندن صدمات بافتی به هنگام قطعه قطعه کردن، برای هر بیضه از تیغ اسکالپل جدید و تیز استفاده شد.

گروههای تحقیق . بررسی‌ها در قالب یک گروه کنترل و هشت گروه تجربی انجام شد. برای تایید نابالغ بودن حیوانات هنگام برداشت بیضه جهت انجماد، برش‌برداری و مطالعه بافتی بر روی قسمتی از بافت بیضه صورت گرفت. گروه کنترل شامل ۵ سر موش نر نابالغ بود که قطعات بافت بیضه آن تا حد امکان تک سلولی شد و سپس درصد سلولهای سالم آن با روش تریپان بلو تعیین گردید. گروه‌های تجربی هر یک شامل ۵ سر موش نر نابالغ بود که قطعات بافت بیضه آن با روش‌های زیر منجمد شد: گروه ۱ با روش انجماد آهسته کنترل نشده طولانی مدت با استفاده از ضد یخ گلیسرول، گروه ۲ با روش انجماد آهسته کنترل نشده طولانی مدت با استفاده از ضدیخ اتیلن گلیکول، گروه ۳ با روش انجماد آهسته کنترل نشده طولانی مدت با استفاده از ضدیخ دی متیل سولفوکساید، گروه ۴ با روش انجماد آهسته کنترل نشده کوتاه مدت با استفاده از ضدیخ گلیسرول، گروه ۵ با روش انجماد آهسته کنترل نشده کوتاه مدت با استفاده از ضدیخ اتیلن گلیکول، گروه ۶ با روش انجماد آهسته کنترل نشده کوتاه مدت با استفاده از ضدیخ دی متیل سولفوکساید، گروه ۷ با روش انجماد شیشه‌ای با استفاده از ضدیخ اتیلن گلیکول و گروه ۸ با روش انجماد شیشه‌ای با استفاده از ضدیخ دی متیل سولفوکساید.

روش انجماد . برای انجماد قطعات بافت بیضه با روش انجماد آهسته کنترل نشده طولانی مدت از پروتکل بهینه شده Frederickx و همکاران استفاده شد. (۲۲) بلافاصله پس از خارج سازی، بیضه شستشو و قطعه قطعه گردید. قطعات بافتی وارد لوله انجمادی ۱/۸ میلی‌لیتری (Nunk, Biotechnologies, Denmark) حاوی ۰/۵ میلی لیتر محیط DMEM/F-12 توام با ٪۱۰ BSA(sigma, USA) شدند و ضد یخ GLY، با غلظت ۳ مول بر لیتر به صورت قطره قطره به مدت ۱۵ ثانیه در لوله‌های حاوی محیط و قطعات بیضه به نسبت ۱:۱ حجمی اضافه شد تا غلظت نهایی ضدیخ به ۱/۵ مول بر لیتر برسد. لوله های انجمادی سپس به یخچال (با برودت ۸۰- درجه سانتی‌گراد) منتقل شد و بعد از ۴۸ ساعت در نیتروژن مایع غوطه ور شد. روش یاد شده بالا با ضدیخهای EG و DMSO با غلظت نهایی ۱/۵ مول بر لیتر نیز انجام شد. برای انجماد قطعات بافت بیضه با روش انجماد آهسته کنترل نشده کوتاه مدت، از ترکیبی از روش Dafopoulos و همکاران (۳۰) و Keros و همکاران (۳) استفاده شد. قطعات بیضه در لوله‌های انجمادی حاوی ۰/۵ میلی لیتر DMEM/F-12 همراه با ۵ درصد BSA قرار گرفتند و قطره قطره ضدیخ DMSO با غلظت ۱/۴ مول بر لیتر به نسبت ۱:۱ حجمی – حجمی در مدت ۱۰ ثانیه اضافه شد تا غلظت نهایی ضدیخ به ۰/۷

مول بر لیتر برسد. لوله‌ها در ارتفاع ۲۰ سانتی‌متری سطح نیتروژن مایع به مدت ۱۵ تا ۲۰ دقیقه قرار گرفتند و سپس در داخل نیتروژن مایع غوطه‌ور شدند. روش فوق با ضدیخهای GLY و EG با غلظت نهایی ۱/۵مول بر لیتر نیز انجام شد.

برای انجماد شیشه‌ای قطعات بافت بیضه از پروتوکل بهینه شده Chen و همکاران (۳۱) استفاده شد. ابتدا قطعات بیضه در محیط DMEM/ F-12 حاوی ۱/۵ مول بر لیتر EG به مدت ۲/۵ دقیقه قرار گرفت تا به تعادل برسند. سپس در محیط DMEM/ F-12 حاوی ۵/۵ مول بر لیتر EG به مدت ۳۰ ثانیه و سپس در قطره‌ای دیگر از DMEM/ F-12 حاوی ۵/۵ مول بر لیتر EG قرار گرفتند. تمام مراحل یاد شده برای انجماد بافتها با ضدیخ DMSOنیز انجام شد. نی‌ها (0.5 ml straw, French) به ترتیب از ۱ cmمحیط انجماد شیشه‌ای، ۱cm هوا، ۱/۵cm محیط انجماد شیشه‌ای حاوی قطعات بیضه، ۱cm هوا و بقیه از محیط انجماد شیشه‌ای پر شد تا سطح بالای ستون به پودر کتان بالای نی برسد. انتهای نی توسط خمیر هماتوکریت مسدود شد و نی‌ها برای ۳۰ ثانیه تا یک دقیقه روی بخار نیتروژن و سپس در نیتروژن مایع غوطه‌ور شدند.

روش ذوب . ذوب بافتهای بیضه منجمد شده یک ماه پس از انجماد، با بالغ شدن موشها صورت گرفت.

ذوب بافتهای بیضه منجمد شده به روش آهسته کنترل نشده طولانی مدت و کوتاه مدت . لوله‌های انجمادی (۱/۸ میلی لیتری حاوی ۱ میلی لیتر محیط انجمادی و قطعات بیضه) از نیتروژن مایع خارج شدند و باقیمانده حجم لوله‌ها از محیط DMEM/ F-12 جهت رقیق کردن ضدیخ پر شد. لوله‌ها در حمام آب ۳۷ درجه سانتیگراد تا زمانی که یخ آنها ذوب شود، قرار گرفتند و سپس محتویات آنها در پتری (Falcon 35,3001, England) تخلیه شد. قطعات بیضه جهت شستشو به قطرات تازه‌ای از محیط DMEM/ F-12 وارد شدند.

ذوب قطعات بافتی منجمد شده با روش انجماد شیشه‌ای. نی‌ها پس از خروج از نیتروژن مایع به مدت ۵ ثانیه در دمای اتاق و پس از پاک کردن بخار روی نی توسط حوله کاغذی، به مدت ۱۰ ثانیه در حمام آب ۳۷ درجه سانتی گراد قرار گرفتند. با بریدن نی‌ها حد فاصل میان محیط انجماد شیشه‌ای حاوی قطعات بیضه و هوا، محیط حاوی نمونه در پتری تخلیه شد و قطعات بیضه به قطرات دیگری که به ترتیب حاوی محیطDMEM/ F-12 و سوکروز ۰/۵ و ۰/۲۵ و ۰/۱۲۵ مـــــــول بر لیتر بودند، جهت شستشو وارد شدند و در نهایت به قطره تازه‌ای از محیط DMEM/ F-12 وارد شد.

سنجش حیاتی سلولهای منجمد ـ ذوب شده . سنجش حیاتی سلولهای منجمد ـ ذوب شده با تریپان بلو ٪۱ انجام شد. (۳۲) قطعات بیضه منجمد ـ ذوب شده با گذراندن از سرنگ با سر سوزن نمره ۱۷ به صورت تک سلولی درآمدند و ۱۰۰ میکرولیتر از سوسپانسیون سلولی (محتوی تمام رده‌های سلولی بافت بیضه نابالغ) با ۱۰۰ میکرولیتر تریپان بلو ٪۱ مخلوط گردید. مخلوط حاصل روی لام نئوبار قرارگرفت و با قراردادن لامل روی آن، با میکروسکوپ نوری (Nikon, YS-100, Japan) با درشت‌نمایی ۴۰۰× تعداد سلولهای رنگ شده (آسیب دیده) و رنگ نشده (سالم) شمارش گردید.

تجزیه و تحلیل آماری . با توجه به این که گروههای آزمایشی از یکدیگر مستقل بودند و پنج بار تکرار برای هر گروه انجام گرفت، برای مقایسه معنی‌دار بودن گروهها از آزمون ناپارامتری من ویتنی با ضریب اطمینان ۰/۹۵ ($p< 0.05$) استفاده و گروهها با یکدیگر مقایسه شدند.

جراحی و پیوند . حیوانات یک ماه پس از انجماد، با بالغ شدن، با تزریق درون صفاقی آورتین به میزان ۶۳ گرم به ازای هر کیلوگرم وزن بدن بیهوش شدند. ناحیه پشتی و ناحیه کیسه بیضه‌ای با الکل ٪۷۰ استریل شد و موهای این ناحیه تراشیده شد. در این مرحله، بیضه دیگر حیوان را که برای بلوغ حیوان باقی گذاشته شده بود، با ایجاد شکاف خطی به طول ۷ـ۵ میلی متر بین مخرج و ناحیه تناسلی خارج شد و شکاف ایجاد شده توسط گیره مایکل بسته شد. جهت تأیید بلوغ حیوان، برش‌برداری و مطالعه بافتی بر روی بیضه خارج شده صورت گرفت.

پیوند قطعات بافت بیضه منجمد-ذوب شده . با توجه به میزان بقای سلولی، فقط قطعات بیضه‌ای که به روش انجماد آهسته کنترل نشده کوتاه مدت و انجماد شیشه‌ای منجمد شده بودند (با ضدیخهای EG و DMSO)، ذوب و پیوند شدند. برای این عمل، ۴ شکاف به طول ۷ـ۵ میلیمتر در ناحیه پشتی حیوان، دو طرف ستون مهره ای ایجاد و یک قطعه بیضه ای منجمد – ذوب شده در هر شکاف

قرار گرفت و توسط نخ بخیه پرولین نمره ۶/۰ غیر قابل جذب(Ethicon, Prolene, Belgium) با ۲ تا ۳ بخیه به لایه ماهیچه‌ای زیر پوست بخیه شد و شکاف پوستی توسط گیره مایکل بسته شد. حیوانات پس از به هوش آمدن به مدت ۲ ساعت در قفس در مکان ۳۷ درجه سانتی‌گراد نگهداری شدند تا به وضع طبیعی برگردند و سپس به حیوانخانه منتقل شدند. ۶ هفته پس از پیوند، حیوانات با جا به جایی مهره‌های گردنی کشته شدند و موهای ناحیه پیوند تراشیده شد. سپس پوست ناحیه پیوند شکافته شد و بافت بیضه پیوند شده بیوپسی شد. **مطالعات بافتی .** بافتهای بیضه پیوند شده‌ای که با بافت اطراف ارتباط سلولی برقرار کرده و با رگزایی بیشتر در این ناحیه استقرار پیدا کرده اند و از ابعاد ۰/۵ تا ۱ میلی متر مکعب به ۲ تا ۳ میلیمتر مکعب تکوین یافتند، پیوند موفق نامیده شدند و بافتهای بیضه پیوند شده ای که با بافت اطراف ارتباط سلولی برقرار نکرده، دژنره شدند، پیوند ناموفق نامیده شدند. بافت بیضه پیوند شده از محل پیوند شده خارج و به مدت ۱۵ تا ۲۰ ساعت در فیکساتیو بوئن قرار گرفت. آبگیری با درجات افزایش یابنده الکل، نفوذ پارافین و قالبگیری انجام و سپس به ضخامت ۷ـ۵ میکرون قطع زده و با هماتوکسیلین و ائوزین رنگ‌آمیزی گردید. مطالعات بافتی با میکروسکوپ نوری (Nikon, YS100, Japan) با درشت‌نمایی‌های مختلف صورت گرفت و عکسبرداری از اسلایدهای بافتی با میکروسکوپ (Olympus, BX-51, Japan) و دوربین دیجیتالی (DP-70, Japan) انجام گرفت.

یافتــه‌هــا

مطالعات بافتی قبل از انجماد نشان داد که قطعات بررسی شده دارای لوله های سمنیفروس با نمای طبیعی وسلولهای اسپرماتوگونی A (تیره‌تر) در نزدیک به غشای پایه و اسپرماتوگونی B (روشن‌تر) در نزدیک به لومن هستند و هیچ گونه ساختار اسپرم بالغ در این لوله های سمنیفروس دیده نشد و این ساختار با سن موش و گزارشهای قبلی مطابقت دارد. مطالعات بافتی بر روی بیضه دیگر حیوان که هنگام پیوند شدن خارج می‌گردید، نشان داد که بیضه دارای لوله‌های سمنیفروس با ابعاد و شکل طبیعی و تمام رده های سلولی از اسپرماتوگونیا تا اسپرماتوزوئید بالغ می‌باشد. نمای تاژکهای اسپرمی در داخل لوله سمنیفروس مؤید بالغ بودن این حیوانات در هنگام پیوند می‌باشد. بافت بینابینی توسعه یافته در مقایسه با بافت بیضه نابالغ مشاهده شد.

سنجش حیاتی سلولهای بیضه‌ای منجمد – ذوب شده. سنجش حیاتی سلولهای گروه کنترل (منجمد نشده) با رنگ حیاتی تریپان بلو نشان داد که ۱/۲± ۹۲/۹ درصد از سلولها از غشای سالمی برخوردارند و غشای ٪۷/۱ از سلولها در طی روند تک سلولی شدن آسیب دید و موجب نفوذ رنگ به داخل آن شد (نمودار ۱). بافتهایی که با استفاده از روش آهسته کنترل نشده طولانی مدت با استفاده از ضدیخهای GLY، EG و DMSO منجمد شده بودند، پس از ذوب به ترتیب ۱/۴± ۱۲/۷، ۳/۶±۱۵/۵ و ۲/۹± ۱۵/۲ درصد سلولهای سالم داشتند (نمودار ۱) که با گروه کنترل تفاوت معنی‌داری را نشان داد، اما بین این سه تیمار تفاوت معنی‌داری وجود نداشت. تفاوت میانگین درصد سلولهای سالم منجمد شده با روش انجماد آهسته کوتاه مدت (با به کارگیری ضدیخهای GLY، EG و DMSO به ترتیب ۵/۳±۴۸/۸، ۶/۴± ۶۳/۳ و۴/۷ ±۷۹/۴ درصد) در مقایسه با یکدیگر و گروه شاهد معنی‌دار بود (p<۰/۰۰۱). مقایسه میانگین درصد سلولهای سالم منجمد شده با روش انجماد آهسته کوتاه مدت با به کار گیری ضدیخ DMSO با تمام گروههای آزمایشی دیگر وگروه شاهد تفاوت معنی داری را نشان داد (p<۰/۰۰۱) و بالاترین درصد سلولهای سالم را پس از انجماد – ذوب در میان تمام گروههای آزمایشی داشت (نمودار ۱).

مقایسه میانگین درصدهای سلولهای سالم گروههای منجمد شده با روش انجماد شیشه‌ای (با به کارگیری ضدیخهای EG وDMSO به ترتیب ۴±۵۹/۲ و۳/۳±۵۳/۶ درصد) با یکدیگر تفاوت معنی‌داری را نشان نداد. اما در مقایسه با گروه شاهد وگروههای منجمد شده با روش انجماد آهسته کنترل نشده طولانی مدت تفاوت معنی‌داری را نشان داد (p<۰/۰۰۱) (نمودار ۱).

پیوند . در هر حیوان یک تا دو پیوند (از چهار پیوند انجام شـده) با بافت اطراف ارتباط سلولی برقرار کرده، با رگزایی بیشتر در ایـن ناحیه استقرار پیدا کردند و از ابعاد ۰/۵ تا ۱ میلی متر مکعـب به ۲ تا ۳ میلیمتر مکعـب تکـوین یافتنـد. تفـاوت معنـی‌داری در رد یـا پذیرش پیوند در بین گروههای پیوند شده مشاهده نشد.

مطالعات بافتی . مطالعات بافتی بر روی پیوندهای موفق نشان می‌دهد که نسج بیضه در این قطعات به صورت نامنظم وجود دارد

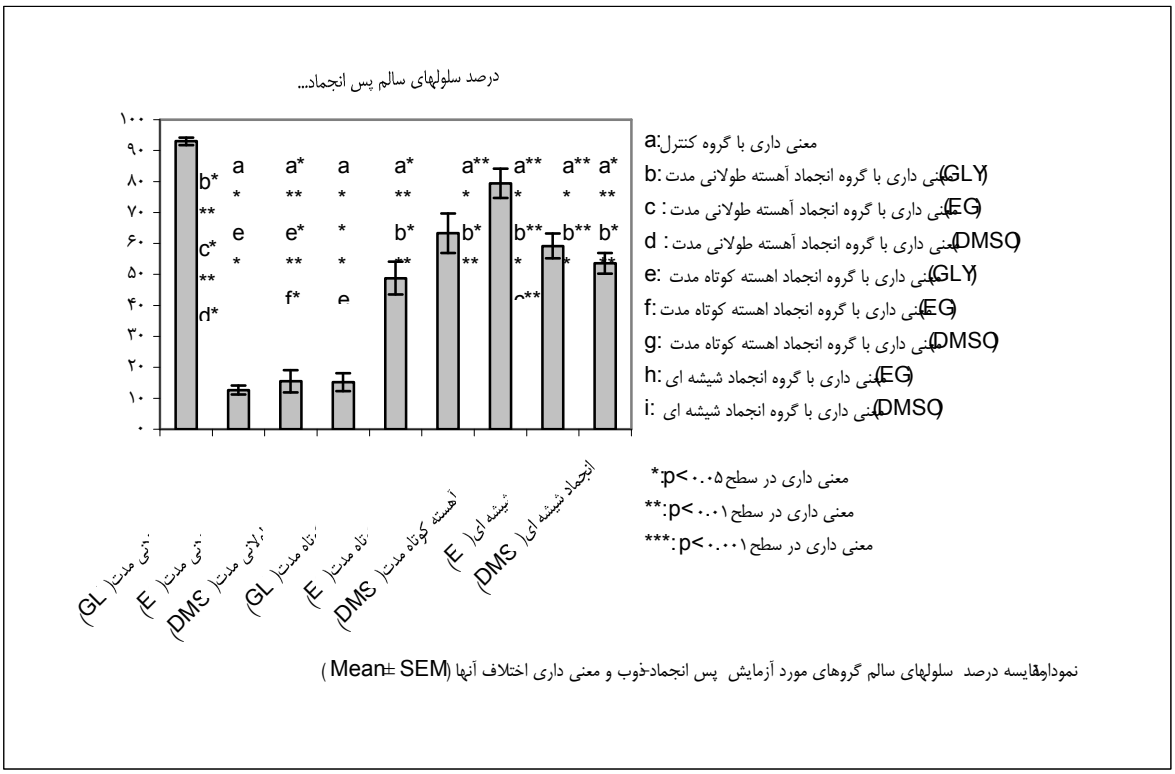

نمودار مقایسه درصد سلولهای سالم گروهای مورد آزمایش پس انجماد-ذوب و معنی داری اختلاف آنها (Mean± SEM)

نمودار ۱. سنجش حیاتی سلولهای بیضه‌ای منجمد- ذوب شده با پروتکلهای مختلف و ضدیخ‌های مختلف با رنگ حیاتی تریپان بلو و محاسبه درصد سلولهای سالم (P<۰/۰۲)

شکل ۱. فتومیکروگراف میکروسکوپی نوری بافت بیضه پیوند شده زیر پوست (رنگ آمیزی هماتوکسیلین و ائوزین).

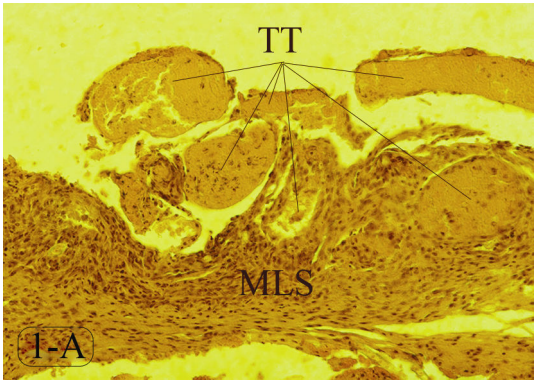

۱-A) بافت بیضه در مجاورت بافت پیوندی و عضلانی پوست (×۱۰۰)

TT: Testicular Tissues MLS: Muscle Layer of Skin

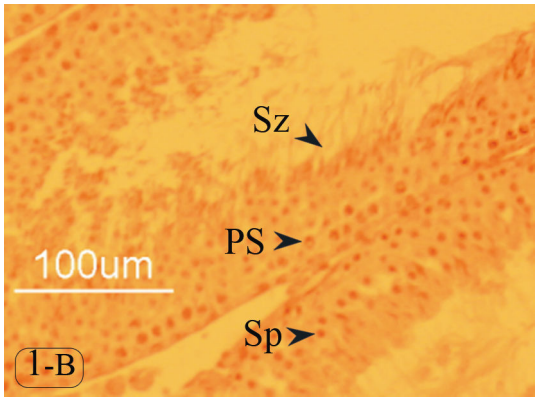

۱-B) مقطعی از بافت بیضه پیوند شده زیر پوست و بیوپسی شده پس از ۶ هفته (×۲۰۰)

PS: Primary Spermatocyte Sp: Spermatid Sz: Spermatozoa

می‌دهد که نسج بیضه در این قطعات به صورت نامنظم وجود دارد و لوله‌های سمنیفروس در بعضی از بافتها به صورت نامنظم و درهم ریخته دیده می‌شود (شکل A-۱) و در بعضی از پیوندها شکل منظم‌تری به خود گرفته، دارای لومن بوده و تمام رده‌های سلولهای اسپرماتوژنیک نیز در آن دیده می‌شود که بیانگر وجود اسپرم و بلوغ در این پیوندها می‌باشد (شکل B-۱).

بحث

نتایج حاصل از این تحقیق نشان داد که انجماد آهسته کوتاه مدت بافت بیضه نابالغ، کارآمدتر از روش انجماد آهسته طولانی مدت و انجماد شیشه‌ای است. در روش انجماد آهسته کنترل نشده طولانی مدت، به علت افزایش بیش از اندازه زمان آبگیری و سرعت پایین سرد شدن نمونه (قرار دادن در فریزر ۸۰ – درجه سانتی گراد به مدت ۴۸ ساعت و بعد انتقال به نیتروژن مایع)، سلولها پس از ذوب توان زیستی بسیار پایینی داشتند. افزایش غلظت محلول درون سلولی و برون سلولی به علت افزایش زمان آبگیری (۳۴،۳۳) ، آسیب غشایی سلولها (لیپیدهای غشاء) و نشت مواد از سلول و شکسته شدن ارتباطات بین سلولی سلولهای منجمد شده با این روش می‌تواند علت توان زیستی (viability) بسیار پایین این سلولها پس از ذوب را توجیه نماید. (۳،۳۳،۳۵–۳۷) بنابراین روش انجماد آهسته کنترل نشده طولانی مدت برای انجماد بافت بیضه مناسب نمی باشد. در روش انجماد شیشه‌ای، تفاوت میانگین درصد سلولهای سالم پس از انجماد–ذوب با استفاده از ضدیخهای EG و DMSO معنی‌دار نیست. میانگین درصد سلولهای سالم پس از ذوب در این روش نسبت به روش انجماد آهسته کنترل نشده طولانی مدت بیشتر است اما در مقایسه با روش انجماد آهسته کنترل نشده کوتاه مدت به خصوص با به کارگیری ضدیخ DMSO پایین‌تر است. احتمالاً کوتاه بودن زمان آبگیری و عدم وجود فرصت کافی جهت نفوذ ضدیخ و تشکیل بلورهای یخ در زمان ذوب، موجب آسیب غشایی و نفوذ محلول خارج سلولی به درون سلول می‌شود که می‌تواند علت نقص نسبی انجماد شیشه‌ای در مقایسه با انجماد آهسته کنترل نشده کوتاه مدت باشد. نتیجه حاصل از انجماد بافت بیضه با روش انجماد شیشه‌ای در این تحقیق با این جمله که انجماد شیشه‌ای می‌تواند بسیار مورد قبول تر از انجماد آهسته باشد (۳۸) متفاوت است. ممکن است این جمله در مورد انجماد سوسپانسیون سلولی و تخمک و یا جنین مناسب باشد، اما در مورد بافت بیضه صادق نیست. نمونه‌ها در روش انجماد آهسته کنترل نشده کوتاه مدت که روی بخار نیتروژن به مدت ۲۰ دقیقه قرار گرفتند و سپس در نیتروژن مایع قرار داده شدند، پس از ذوب، توان زیستی (viability) بالایی داشتند. در این روش، انجماد بافتها با استفاده از ضدیخ DMSO بالاترین درصد سلولهای سالم را پس از انجماد– ذوب در میان تمام گروههای آزمایشی نشان داد. در مطالعه‌ای که توسط Keros و همکاران (۲۰۰۵) صورت گرفت، DMSO به خاطر داشتن وزن مولکولی کم و قابلیت نفوذ آن، بهترین ضدیخ برای انجماد بافت بیضه معرفی شد که با نتایج این تحقیق همخوانی دارد. انتخاب صحیح ضدیخ و غلظت آن می‌تواند تأثیر زیادی در افزایش تعداد سلولهای سالم پس از روند انجماد– ذوب داشته باشد. بنا براین روش انجماد آهسته کنترل نشده کوتاه مدت با استفاده از ضدیخ DMSO با توجه به نتایج این تحقیق و نتایج حاصل از تحقیق دیگر پژوهشگران برای انجماد بافت بیضه می‌تواند بسیار مناسب باشد. تحقیقات بیشتری در این زمینه جهت اخذ نتیجه بهتر، مورد نیاز است.

با توجه به این که تحقیقات نشان می‌دهد که مدت زمان ذوب کردن بهتراست کوتاه باشد (۳۳) لذا، در این تحقیق از روش ذوب سریع (استفاده از حمام آب ۳۷ درجه سانتی گراد) استفاده شد، اما باب تحقیق بیشتر در زمینه ذوب نیز وجود دارد. قطعات بیضه‌ای که با روش انجماد آهسته طولانی مدت منجمد شده بودند، پس از ذوب توان زیستی بسیار پایینی داشتند و لذا این قطعات به دلیل داشتن تعداد زیاد سلولهای آسیب دیده، پیوند نشدند و قطعات بیضه‌ای که با روش انجماد آهسته کوتاه مدت و انجماد شیشه‌ای منجمد شده بودند و پس از ذوب، توان زیستی بالایی داشتند، پیوند شدند. تعدادی از پیوندها به دلایل نامعلوم یک تا دو هفته بعد از پیوند دژنره شده، از بین می‌رفتند. دلایل متعددی از جمله عدم برقراری ارتباط تغذیه‌ای و توسعه رگهای خونی، فعال شدن سیستم ایمنی، شرایط محیط پیوند، آلودگی حین پیوند و بعد از آن،

وضعیت حیوان و عوامل ناشناخته دیگر مـی توانـد در ایـن مسـأله مؤثر باشد. عدم وجود تفاوت معنی‌دار در رد یا پذیرش پیوند در بین گروهای پیوند شده می‌تواند مبین این مسأله باشد که نـوع انجمـاد عامل مؤثری در رد یا پذیرش پیوند نبوده است. بررسی‌های بیشـتر در این زمینه جهت دستیابی به پیوند با درصد موفقیت بالاتر مـورد نیاز است. ۲۳ درصد پیونـدها موفقیـت آمیـز بـوده، اسـپرماتوزوئید کامل در آن ایجاد شد (شکلB-۱). اگرچه این روش جهت باروری طبیعی کافی نیست، اما وجود روشهای پیشرفته کمک تولید مثلـی و نیاز به تعداد اندک اسپرماتوزوئید در روش ICSI، امکان بـاروری را افزایش می‌دهد. این روش با بررسیهای بیشتر در پسـران نابـالغ مبتلا به سرطان می‌تواند به کار گرفته شود و قبل از شروع شـیمی درمانی یا اشعه درمانی، بافـت بیضـه را منجمـد و پـس از درمـان، بافت بیضه منجمد شده را ذوب و به صورت اتولوگ پیوند زد و بـه اسپرماتوزوئید دست یافت و از آن در روشهای کمـک تولیـد مثلـی (ART) استفاده نمود. اما باید در نظر داشت کـه بـا پیونـد مجـدد بافت حاوی سلولهای سرطانی به فرد ممکن است موجـب ابـتلای مجدد فرد به سرطان شویم. از طـرف دیگـر پیونـد ایـن بافتهـای سرطانی به افراد دیگر غیر اخلاقی است. کشت آزمایشگاهی بافت بیضه منجمد– ذوب شده و دست یابی به اسپرماتوزوئید و اسـتفاده از آن در روشهای کمک تولید مثلی می‌تواند بهترین راهکار در این رابطه باشد. در حال حاضر، این روش با توجه به عدم وجود دانـش کافی در این زمینه عملی نیست، اما امید است با تحقیقـات بیشـتر در این زمینه، این روش عملی گردد.

نتیجه‌گیری . نتایج حاصل از این تحقیق نشان داد که درصد سلولهای سالم بافت بیضه منجمـد شـده بـا روش انجمـاد آهسـته کوتاه مدت نسبت به روشهای دیگر بیشتر است و استفاده از ضدیخ DMSO در این روش انجماد، نسبت به ضدیخهای دیگـر نتیجـه بهتری را به همراه دارد. با انجماد بافت بیضه موش نابالغ و ذوب و پیونـد آن بعـد از بلـوغ بـه صـورت قطعـات بـافتی مـی‌تـوان بـه اسپرماتوزوئید کامل دست یافت. با بررسیهای بیشتر در انسان، این روش شاید کمکی در جهت حفظ توان تولیـد مثلـی پسـران نابـالغ مبتلا به سرطان در طی روند درمان باشد.

تقدیر و تشکر . کلیه هزینه‌های مصرفی و غیـر مصـرفی ایـن تحقیق بر اساس قرارداد شـماره ۸۳/۱۶۵۷۵/ پر مـورخ ۸۳/۹/۱۴ توسط پژوهشکده رویـان جهـاد دانشـگاهی پرداخـت شـده اسـت. نویسندگان مراتب تقـدیر و تشـکر خـود را از مسـؤولین محتـرم و پرسنل و کارشناسان پژوهشکده رویان ابراز می‌دارند.

References

1. Tournaye H, Goossens E, Verheyen G, Fredericks V, Block GD, Devroey P, Steirteghem AV. Preserving the reproductive potential of men and boys with cancer: current concepts and future prospects. Hum Reprod Update 2004; 10(6), 525-523.

2. Schrader M, Muller M, Straub B, Miller K. The impact of chemotherapy on male fertility: a survey of the biologic basis and clinical aspect. Reprod Toxicol 2001; 15: 611-617.

3. Keros V, Rosenlund B, Hultenby K, Aghajanova L, Levkov L, Hovatta O. Optimizing cryopreservation of human testicular tissue: comparison of protocols with glycerol, propanediol and dimethylsulphoxide as cryoprotectants. Hum Reprod 2005.

4. Huyghe E, Matsuda T, Daudin M, Chevreau C, Bachaud JM, Plante P, Bujan L, Thonneau P. Fertility after testicular cancer treatments: results of a large multicenter study. Cancer 2004; 100: 732- 737.

5. Hawkins MM, Stevens MCG. The long term survivors. Br Med Bull 1996; 52: 898-923.

6. Bleyer Wa. The impact of childhood cancer on the United States and the world. CA Cancer J Clin 1990; 40(6): 355-67.

7. Bahadur G, Chatterjee R, Ralph D. Testicular tissue cryopreservation in boys. Ethical and legal issues. Hum Reprod 2000; 15: 1416-1420.

8. Sanger Ws, Armitage JO, Schmidt MA. Feasibility of semen cryopreservation in patient with malignant iseases. Am Med Assoc 1980; 244:789-790.

9. Chen Su, Ho HN, Chen HF, Huang SC, Lee TY, Yang YS. Pregnancy achieved by ntracytoplasmic sperm injection using cryopreserved semen from a man with testicular cancer. Hum Reprod 1996; 11:2645- 2647.

10. Hallak J, Sharma RK,Thomas AJ, Agrawa A. Why cancer patients request disposal of cryopreserved semsen specimens post-therapy: a retrospective study. Fertil Steril 1998; 69: 889-893.

11. Lass A, Akagbosu F, Abusheikha N, Hassouneh M, Blayney M, Avery S, Brinsden P. A program of semen cryopreservation for patients with malignant disease in a tertiary infertility centre: lessons from 8 years' experience. Hum Reprod 1998; 13(11): 3256-61.

12. Naysmith TE, Blake DA, Harvey VJ, Johnson NP. Do men undergoing sterilizing cancer treatments have a fertile future? Hum Reprod 1998; 13(11): 3250-5.

13. Tournay H. Storing reproduction for oncological patients. Mol Cell Endocrinol 2000; 27:133-136. Review.

14. Ginsburg ES, Yanushpolsky EH, Jakson KV. In vitro fertilization for cancer patients and survivors. Fertil steril 2000; 75:705-710.

15. Horne G, Atkinson A, Brison DR, Radford J, Yin JA, Edi-Osagie EC, Pease EH, Lieberman BA. Achieving pregnancy against the odds: successful implantation of frozen-Thawed embryos generated by ICSI using spermatozoa bancked prior to chemo-radiotherapy for Hodgkin's disease and acute lukemia. Hum Reprod 2001; 16:107-109.

16. Muller J, Soksen J, Sommer P, Schmiegelow M, Petersen PM, Heilman C, Schmiegelow K.

Cryopreservation of semen from pubertal boys with cancer. Med Pediatr Oncol 2000; 34(3): 191-4.

17. Lass A, Akagbosu F, Abusheikha N, Hassouneh M, Blayney M, Avery S, Brinsden P. A program of semen cryopreservation for patients with malignant disease in a tertiary infertility centre: lessons from 8 years` experience. Hum Reprod 1998; 7:3256-61.

18. Hovatta O. Cryobiology of ovary and testicular tissue. Best Pract Res Clin Obstet Gynaecol 2003; 17:331- 342.

19. Brinster RL, Zimmermann JW. Spermatogenesis following male germ cell transplantation. Proc Natl Acad Sci USA 1994; 91: 11298- 302.

20. Shinohara T, Inoue K, Ogonuki N, Kanatsu-Shinohara M, Miki H, Nakata K, et al. Birth of offspring following transplantation of cryopreserved immature testicular pieces and in-vitro microinsemination. Hum Reprod 2002; 17(12): 3039- 45.

21. Schllat S, Honarammoz A, Boiani M, Scholer HR, Dobrinski I. Progeny from sperm obtained after ectopc grafting of neonatal mouse testes. Biol Reprod 2003; 68:2331- 5.

22. Brook PF, Radford JA, Shalet SM, Joyce AD, Gosden RG. Isolation of germ cells from human testicular tissue for low temperature storage and autotransplantation. Fertil Stril 2001; 75: 269-274.

23. Meistrich ML, Van Beek ME. Spermatogonial stem cells. In Desjardins C and Ewing LL (eds) cell and molec. Biol of the testis. Oxford University Press, New York, PP: 266-295.

24. De Rooij DG, Grootegoed JA. Spermatogonial stem cells. Curr Opin Cell Biol 1998; 10: 694-701.

25. Hovatta O. Cryopreservation of testicular tissue in young cancer patients. Hum Reprod Update. 2001; 7(4): 378-383.

26. Ogawa T, Dobrinski I, Avarbock MR, Brinster RL. Transplantation of male germ line stem cells restores fertility in infertile mice. Nat Med 2000; 6: 29-34.

27. Nagano M, Mc Carrey JR, Brinster RL. Primate spermatogonial stem cells colonize mouse testis. Biol Reprod 2001; 64: 1409-16.

28. Meistrich ML. Hormonal stimulation of the recovery of spermatogenesis following chemo- or radiotherapy. Acta Pathol Microsc Immunol Scand 1998; 106: 37-45.

29. Howell SJ, Shalet SM. Testicular function following chemotherapy. Hum Reprod Update 2000; 7: 363-369.

30. Dafopoulos K. Factors affecting outcome after ICSI with spermatozoa retrieved from cryopreserved testicular tissue in non-obstructive azospermia. Hum Reprod 2005; 10(4): 455-460.

31. Chen Su, Lien YR, Cheng YY, Chen HF, Ho HN, Yang YS. Vitrification of mouse oocytes using closed pulled straws (CPS) achieves a high survival and preserves good patterns of meiotic spindles, compared with conventional straws, open pulled straws (OPS) and grids. Hum Reprod 2001; 16(11): 2350- 6.

32. Honaramooz A, Megee SO, Dobrinski I. Germ cell transplantation in pig. Biol Reprod 2002; 66(1): 21- 28.

33. Frederickx V, Michiels A, Goossens E, De Block G, Van Steiteghem AC, Tournaye H. Recovery, survival and functional evaluation by transplantation of frozen- thawed mouse germ cells. Hum Reprod.

2004; 19(4): 948- 53.

34. Mazur P. Cryobiology: The freezing of biological systems. Science 1970; 168: 939-949.

35. Mazur P, Rigopoulos N. Contributions of unfrozen fraction and of salt concentration to the survival of slowly frozen human erythrocytes influence of warming rate. Cryobiology 1983; 274-89.

36. Lovelock JE. The hemolysis of human red blood cells by freezing and thawing. Biochim Biophys Acta 1953; 10:414-26.

37. Lovelock JE. The mechanism of the protective effect of glycerol against hemolysis by freezing and thawing. Biochim Biophys Acta 1953; 11: 28-36.

38. Kuleshova L, Lopota A. Vitrification can be more favorable than slow cooling. Fertil Steril 2002; 78 (3).