جهت تهیه فایل WORD این مقاله به سایت DaneshResan.com مراجعه نمایید و عنوان مقاله را جستجو کنید
بیش از ۲ میلیون مقاله فارسی در این سایت موجود میباشد

مجله پزشکی کوثر
دوره ۱۵، شماره ۱، بهار ۱۳۸۹
صفحات: ۱۵-۱۱

Kowsar Medical Journal
Vol. 15, No. 1, Spring 2010
Pages: 11-15

تاثیر مصرف خوراکی مورفین بر تکوین هیپوکمپ در جنین موش صحرایی ویستار

مینا رمضانی[۱] *PhD*، اسماعیل حمیدی[۲] *MSc*، اکبر حاجی‌زاده مقدم[۳] *PhD*، حسین بهادران[۴] *PhD*، هدایت صحرایی[*] *PhD*

[*]"گروه فیزیولوژی و بیوفیزیک، دانشکده پزشکی" و "مرکز تحقیقات علوم اعصاب کاربردی"، دانشگاه علوم پزشکی بقیه‌ا...(عج)، تهران، ایران

[۱]گروه زیست‌شناسی، دانشکده علوم پایه، واحد آشتیان، دانشگاه آزاد اسلامی، آشتیان، ایران

[۲]گروه زیست‌شناسی، دانشکده علوم پایه، دانشگاه پیام نور، تهران، ایران

[۳]گروه زیست‌شناسی، دانشکده علوم پایه، دانشگاه بابلسر، بابلسر، ایران

[۴]"گروه علوم تشریح، دانشکده پزشکی" و "مرکز تحقیقات علوم رفتاری"، دانشگاه علوم پزشکی بقیه‌ا...(عج)، تهران، ایران

چکیده

اهداف: در این مطالعه تاثیر مصرف خوراکی مورفین بر تکوین هیپوکمپ در جنین موش صحرایی نژاد ویستار در محدوده وزنی ۳۰۰- ۲۵۰ گرم بررسی شد.

مواد و روش‌ها: به ۱۲ سر موش صحرایی نژاد ویستار باردار با محدوده وزنی ۳۰۰- ۲۵۰ گرم تا روز ۱۹ بارداری روزانه مقدار ۰/۰۵ گرم مورفین به صورت محلول در آب خورانده شد. سپس موش‌های باردار جراحی و جنین‌ها همراه با رحم بیرون آورده و در فرمالین ۱۰٪ به مدت ۶۰ روز تثبیت شدند. سپس طی مراحلی شامل پردازش، برش‌گیری و رنگ‌آمیزی، نمونه‌های مطالعاتی تهیه و با استفاده از نرم‌افزار MOTIC و میکروسکوپ نوری مورد بررسی قرار گرفتند.

یافته‌ها: ضخامت لایه‌های خارجی، میانی و داخلی هیپوکمپ در گروه آزمایشی نسبت به گروه کنترل کاهش معنی‌داری یافت. این در حالی است تعداد سلول‌ها در گروه آزمایش نسبت به گروه کنترل افزایش ولی اندازه آنها کاهش زیادی را نشان داد.

نتیجه‌گیری: مصرف مورفین ممکن است به تاخیر در تکامل هیپوکمپ در جنین موش صحرایی منجر شود که این تاخیر در افزایش تعداد سلول‌های این ناحیه به لایه‌های مختلف آن و نیز کاهش قطر هر لایه دیده می‌شود.

کلیدواژه‌ها: مورفین، هیپوکمپ، جنین، موش صحرایی

Effect of oral morphine consumption on hippocampus development in Wistar rats embryo

Ramazani M.[1] *PhD*, Hamidi E.[2] *MSc*, Hajizadeh Moghadam A.[3] *PhD*, Bahadoran H.[4] *PhD*, Sahraei H.* *PhD*

[*]"Department of Physiology and Biophysics, Faculty of Medicine" and "Applied Neuroscience Research Center", Baqiyatallah University of Medical Sciences, Tehran, Iran
[1]Department of Biology, School of Basic Sciences, Ashtian Branch, Islamic Azad University, Ashtian, Iran
[2]Department of Biology, School of Basic Sciences, Payam-e-Noor University, Tehran, Iran
[3]Department of Biology, School of Basic Sciences, Babolsar University, Babolsar, Iran
[4]"Department of Anatomy, Faculty of Medicine" and "Behavioral Sciences Research Center", Baqiyatallah University of Medical Sciences, Tehran, Iran

Abstract

Aims: In the present study, the effect of oral morphine consumption on hippocampus development in Wistar rat embryos of weight range of 250-300g was investigated.

Materials & Methods: 12 pregnant Wistar rats with weight range of 250-300g were fed daily with 0.05 g morphine solution in water until day 19 of pregnancy. Then, pregnant rats went under surgery and the embryo was removed with the uterus and was fixed in formalin 10% for 60 days. Then, using some stages such as processing, cutting and staining, the samples were provided and evaluated using light microscope and MOTIC software.

Results: Diameter of inner, middle and an outer layer of hippocampus reduced in the experimental group comparing to control group; while, the cell number increased in experimental group comparing to control group but their cell size was considerably reduced.

Conclusion: Oral morphine consumption may delay hippocampus development in Wistar rat embryos, which it is seen in cell increment of this area to its different layers and layer diameter decrement of each layer.

Keywords: Morphine, Hippocampus, Embryo, Rat

نویسنده مسئول: هدایت صحرایی. تمام درخواست‌ها باید به نشانی h.sahraei@bmsu.ac.ir فرستاده شوند.

دریافت مقاله: ۸۸/۱۰/۲۹ پذیرش مقاله: ۸۹/۱/۲۳

جهت تهیه فایل WORD این مقاله به سایت DaneshResan.com مراجعه نمایید و عنوان مقاله را جستجو کنید
بیش از ۲ میلیون مقاله فارسی در این سایت موجود میباشد

مقدمه

هیپوکمپ یکی از بخش‌های مهم سیستم لیمبیک است که دارای ساختاری تاخورده از شکنج پاراهیپوکمپی به سمت شاخ گیجگاهی بطن جانبی بوده و شامل سه ناحیه هیپوکامپوس، شکنج دندانه‌ای وسابیکولوم است [۱]. هیپوکمپ در فرآیندهای توجه و هوشیاری نقش دارد. جراحی و خارج‌کردن دو طرف هیپوکمپ در انسان‌ها در ازدست‌دادن حافظه و عدم توانایی در نگهداری مطالب جدید فراگیری‌شده موثر است [۲].

اوپیوئیدها از دیرباز به‌عنوان داروهای تسکین‌دهنده درد، کاهش سرفه و قطع اسهال مورد استفاده قرارگرفته‌اند [۳]. تریاک (اپیوم) شناخته‌شده‌ترین اوپیوئیدها بوده و حاوی آلکالوئیدهای زیادی از جمله مورفین است که میزان تقریبی آن در تریاک ۱۷-۱۰٪ تخمین زده می‌شود [۳]. گیرنده‌های اوپیوئیدی شناخته‌شده شامل سه نوع اصلی مو، کاپا و دلتا هستند که فعال‌شدن این گیرنده‌ها منجر به کاهش غلظت درون‌سلولی آدنوزین‌منوفسفات حلقوی (cAMP)، افزایش خروج یون پتاسیم و کاهش ورود یون کلسیم به سلول می‌شود [۴، ۵، ۶].

مشکلات مربوط به مصرف اوپیوئیدها به‌خصوص در خانم‌ها فقط به فرد مصرف‌کننده منتهی نمی‌شود، بلکه فرزندان او را نیز گرفتار خواهد کرد و این امر می‌تواند از عوارض اعتیاد به اوپیوئیدها محسوب شود. مطالعات نشان داده‌اند که مصرف مواد مخدر در طی دوران بارداری منجر به تاخیر در تمایز جنینی و بروز علایمی مانند کاهش وزن و نقایص عصبی مانند اسپینا بیفیدا می‌شود [۷]. علاوه بر این، علایم زیادی در نوزادان مادران معتاد به اوپیوئیدها گزارش شده است [۸، ۹، ۱۰، ۱۱]. این کودکان ناهنجاری‌های رفتاری مانند بیش‌فعالی، کاهش توان ذهنی و کاهش توانایی تمایز حرکتی را نشان داده‌اند [۹، ۱۰، ۱۱].

مطالعات در مدل‌های حیوانی نشان داده است که مصرف خوراکی مورفین در موش کوچک آزمایشگاهی باعث مختل‌شدن رشد و نمو جنین‌ها و تکامل لایه‌های کورتکس مخچه می‌شود [۱۲]. در همین راستا دیده شده که مصرف خوراکی مورفین باعث ایجاد نقص در تکوین عقده‌های قاعده‌ای [۱۳] کاهش طول سری-دمی و کاهش وزن، تاخیر در تشکیل لوله عصبی [۱۴]، نقایص رفتاری و عصبی بعد از تولد [۱۱] و تکوین پیاز بویایی [۱۵] در جنین موش‌های بزرگ آزمایشگاهی می‌شود. این اثرات با توجه به این‌که مورفین می‌تواند به‌راحتی از سد خون و جفت گذشته و بر سلول‌های جنینی اثر بگذارد [۱۶، ۱۷]، کاملا قابل پیش‌بینی هستند.

با توجه به اثرات مورفین بر تکامل قسمت‌های مختلف دستگاه عصبی و همچنین با توجه به نقش هیپوکمپ در حافظه و یادگیری که عامل مهمی در بقاء فرد است، هدف از این تحقیق، بررسی اثر مورفین بر تکامل این قسمت از دستگاه عصبی بود.

مواد و روش‌ها

۱۲ سر موش بزرگ آزمایشگاهی ماده، نژاد ویستار با میانگین وزنی ۳۰۰-۲۵۰ گرم مورد استفاده قرار گرفت. موش‌ها در قفس‌های دوتایی و در درجه حرارت محیط (۲۴ درجه سانتی‌گراد) با دوره نوری طبیعی (۱۲ ساعت روشنایی و ۱۲ ساعت تاریکی) نگهداری شدند. در طول دوره آزمایش، آب و غذای کافی در اختیار موش‌ها قرارگرفت. در این مطالعه مورفین‌سولفات تهیه‌شده از شرکت تماد ایران به‌صورت خوراکی استفاده شد.

در شروع آزمایش، موش‌ها به دو گروه تقسیم شدند که هر گروه شامل ۶ سر موش (n=۶) بود. موش‌های ماده گروه آزمایش، مورفین خوراکی را با دوز ۰/۰۵ mg در هر میلی‌لیتر آب به‌صورت روزانه دریافت کردند [۱۵]. در طول دوران بارداری، آب به‌مقدار کافی در اختیار حیوانات قرار داده شد. پس از گذشت ۱۹روز از زمان شروع حاملگی، موش‌ها با کلروفرم کشته شده و جنین‌ها به همراه رحم از بدن موش‌های مادر خارج شدند و با استفاده از کولیس با دقت ۰/۰۵ میلی‌متر طول آنها اندازه‌گیری شد. سپس جنین‌ها به محلول فرمالین ۱۰٪ برای مدت ۲ ماه منتقل شدند.

پس از این مرحله، جنین‌ها در دستگاه پردازش بافتی قرارگرفته و آماده قالب‌گیری شدند. برای قالب‌گیری، جنین‌ها از سمت قدامی خود در انتهای بلوک‌ها و داخل پارافین مذاب قرار گرفتند. سپس مراحل برش‌گیری از بلوک‌ها توسط میکروتوم (FITS؛ آلمان) انجام شد و برش‌های عرضی به ضخامت ۵ میکرومتر به‌صورت سریال تهیه شدند. این برش‌ها پس از عبور از دستگاه بن‌ماری روی لام‌ها قرارگرفته و آماده رنگ‌آمیزی به روش هماتوکسیلین- ائوزین (H&E) شدند [۱۸]. پس از رنگ‌آمیزی و آماده‌سازی، لام‌ها مورد بررسی میکروسکوپی قرار گرفتند.

اطلاعات با استفاده از آزمون T غیرمزدوج، مورد تجزیه و تحلیل قرار گرفت.

جدول ۱) مقایسه ضخامت سه لایه هیپوکمپ در گروه آزمایش و کنترل (آزمون Tغیرمزدوج)

گروه← / لایه↓	آزمایش (میکرومتر)	کنترل (میکرومتر)	سطح معنی‌داری
داخلی	۲۰۳±۱۲	۴۴±۱۳	۰/۰۱
میانی	۱۰۱±۲۱	۶۷±۱۲	۰/۰۱
خارجی	۳۰±۸	۱۰۲±۳۵	۰/۰۱

نتایج

ضخامت هر سه لایه خارجی، میانی و داخلی هیپوکمپ در گروه آزمایش نسبت به گروه شاهد کاهش چشمگیری یافت (جدول ۱) که از نظر آماری معنی‌دار بود (p<۰/۰۱). تصویر میکروسکوپی ناحیه

جهت تهیه فایل WORD این مقاله به سایت DaneshResan.com مراجعه نمایید و عنوان مقاله را جستجو کنید
بیش از ۲ میلیون مقاله فارسی در این سایت موجود میباشد

هیپوکمپ در جنین موش بزرگ آزمایشگاهی ۱۹روزه در دو گروه آزمایش و کنترل در اشکال ۱ و ۲ نشان داده شده است.

تعداد سلول‌ها در هر یک از لایه‌های هیپوکمپ در گروه آزمایش نسبت به گروه شاهد افزایش چشمگیری داشت (جدول ۲) که این افزایش نیز از نظر آماری معنی‌دار بود (p<۰/۰۱؛ شکل ۳).

جدول ۲) مقایسه تعداد سلول‌های سه لایه هیپوکمپ در گروه آزمایش و کنترل (آزمون Tغیرمزدوج)

گروه← / لایه↓	آزمایش (میکرومتر)	کنترل (میکرومتر)	سطح معنی‌داری
داخلی	۲۵۳±۳۱	۴۵۸±۲۰	۰/۰۱
میانی	۱۴۸±۳۵	۴۱۳±۴۳	۰/۰۱
خارجی	۱۷۶±۳۷	۳۵۴±۴۲	۰/۰۱

شکل ۱) تصویر میکروسکوپی ناحیه هیپوکمپ در جنین موش بزرگ آزمایشگاهی ۱۹روزه در گروه آزمایش. پیکان‌ها نشان‌دهنده لایه‌های سه‌گانه موجود در هیپوکمپ هستند (IL: لایه داخلی، ML: لایه میانی، OL: لایه خارجی) بزرگنمایی ×۴۰

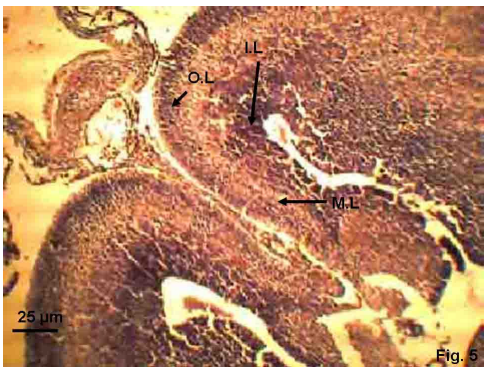

شکل ۲) تصویر میکروسکوپی ناحیه هیپوکمپ در جنین موش بزرگ آزمایشگاهی ۱۹روزه در گروه کنترل. پیکان‌ها نشان‌دهنده لایه‌های سه‌گانه موجود در هیپوکمپ هستند (IL: لایه داخلی، ML: لایه میانی، OL: لایه خارجی) بزرگنمایی ×۴۰

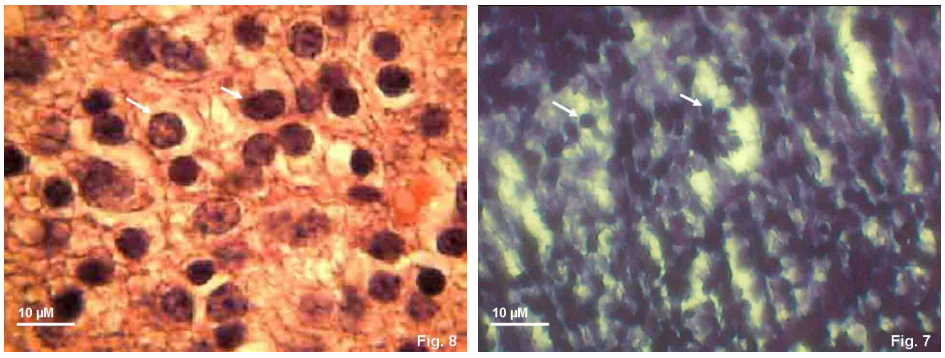

شکل ۳) تصویر تعداد و اندازه سلول‌های موجود در ناحیه هیپوکمپ جنین‌های موش بزرگ آزمایشگاهی. الف: گروه آزمایش؛ ب: گروه کنترل. پیکان‌ها نشان‌دهنده سلول-های این ناحیه هستند. به اندازه بسیار کوچک و تعداد زیاد سلول‌ها توجه کنید (بزرگنمایی ×۱۰۰۰)

بحث

نتایج حاصل از این تحقیق نشان داد که تجویز خوراکی مورفین می‌تواند به تاخیر در رشد هیپوکمپ منجر شود. این تاخیر به‌صورت کاهش ضخامت لایه‌های مختلف هیپوکمپ در گروه آزمایش از یک سو و نیز افزایش تعداد سلول‌های موجود در این لایه‌ها در گروه آزمایش (که نشان‌دهنده عدم مهاجرت این سلول‌ها است) از سوی دیگر مشخص می‌شود. این تحقیق، همخوان با تحقیقات قبلی است که نشان‌دهنده تاخیر در تکوین قشر مخ [۱۲]، لوله عصبی [۱۴]، صفحه عصبی [۱۹]، عقده‌های قاعده‌ای [۱۳] و پیاز بویایی [۱۵] در جنین موش‌های بزرگ و مخچه [۲۰] در جنین موش‌های کوچکی است که در دوران بارداری مورفین خوراکی دریافت کرده‌اند. به‌دلیل اهمیت زیاد هیپوکمپ در فرآیندهای مرتبط با حافظه و یادگیری [۲]، تحقیق در مورد روند تاثیرپذیری هیپوکمپ در جریان زندگی جنینی از یک محرک غیرطبیعی (عامل مورفین به‌عنوان اوپیوئید استاندارد) می‌تواند به فهم بهتر در مورد سرنوشت کودکانی که در دوران جنینی در معرض اوپیوئیدها (مستقیم یا غیرمستقیم) قرارگرفته‌اند، کمک کند. با دانستن این‌که حدود ۲ میلیون نفر در کشور به‌طور مستقیم درگیر با معضل اعتیاد هستند [۲۱]، این نکته روشن می‌شود که متاسفانه ممکن است درصدی از کودکان متولدشده از این افراد، درگیر با معضلات این داروها باشند.

تحقیقات متعددی نشان داده‌اند که مهم‌ترین مرکز عصبی که توانایی تولید سلول‌های عصبی را تقریبا در تمام عمر برای خود حفظ می‌کند، هیپوکمپ است و کاهش توان حافظه در افراد که با افزایش سن روی می‌دهد، همراه با کاهش توانایی هیپوکمپ در این زمینه است.

در مطالعات مختلفی نشان داده شده است که تجویز مورفین در موش‌های بالغ با افزایش روند نوروژنز در این حیوانات همراه بوده و این روند با تحریک سلول‌های بنیادی عصبی موجود در هیپوکمپ همراه است [۲]. به همین دلیل به‌نظر می‌رسد که تجویز مورفین خوراکی بایستی به افزایش اندازه‌های هیپوکمپ در مغز جنین موش‌های بارداری که مورفین خوراکی دریافت کرده بودند، منجر شود. اما آن‌چه در آزمایش رخ داد برعکس این فرضیه بود. برای این نتایج دو دلیل متصور است؛ نخست آن‌که در تحقیقات قبلی که مورفین به تقویت روند نوروژنز در هیپوکمپ کمک کرده بود، حیوانات مورد استفاده بالغ بودند [۲]، ولی در این تحقیق، جنین حیوانات مورد بررسی قرارگرفت که ممکن است دلیل تفاوت باشد. دلیل دوم این است که دوز مورد استفاده در این تحقیق بسیار کمتر از دوز مصرفی در تحقیقات گذشته بود.

بنابراین، با توجه به این نکات می‌توان چنین نتیجه‌گیری کرد که نتایج به‌دست‌آمده از این تحقیق ممکن است به‌دلیل تاثیر غیرمستقیم مورفین در جلوگیری از مهاجرت سلول‌ها و نیز تحریک تقسیم این سلول‌ها باشد. به همین دلیل به‌نظر می‌رسد که مورفین دو اثر متفاوت در دوران جنینی و دوران بلوغ بر روند نوروژنز در هیپوکمپ مغز موش‌ها دارد که در تحقیقات بعدی بایستی مدنظر قرار گیرد.

نتیجه‌گیری

در یک نتیجه‌گیری، به‌نظر می‌رسد که تجویز مورفین خوراکی باعث کاهش تکامل هیپوکمپ جنین در موش‌های نژاد ویستار می‌شود که با تغییراتی مانند کاهش ضخامت لایه‌های هیپوکمپ و نیز افزایش تعداد سلول‌های آن مشخص می‌شود. البته به‌نظر می‌رسد که حداقل قسمتی از عملکرد مورفین وابسته به تاثیر آن در تحریک تقسیم سلول‌ها و ممانعت از مهاجرت آنها باشد و این امر ممکن است در روندهای مرتبط با عملکرد هیپوکمپ مانند حافظه و یادگیری نقش داشته باشد.

تشکر و قدردانی: این کار با مساعدت مرکز تحقیقات علوم اعصاب کاربردی انجام گرفت. بدین وسیله از زحمات این عزیزان قدردانی می‌شود.

منابع

1- DaSilva LFH, Arnolds DE. Physiology of hippocampus and related structures. Ann Rev Physiol. 1978;40:185-216.
2- Brumback RA, Leech RW. Memory of a sea horse. J Child Neurology. 1996;11:263-4.
3- Benyhe S. Morphine : New aspects in the study of an ancient compound. Life Sci. 1994;55:969-79.
4- Minami M. Molecular biology of the opioid receptors: Structure, function and distributions. Neuroscience. 1995;23:121-45.
5- Ray SB, Wadhwa S. Opioid receptors in developing human spinal cord. JAN. 1999;195:11-8.
6- Simon E, Hiller L. Opioid peptides and opioid receptors. In: Siegel G, Agranoff BW, editors. Basic neurochemistry: Molecular and medical aspect. 5th ed. New York: Raven Press; 1994.
7- Lornoy A, Michail V, Lukooshov I. The developmental outcome of children born to heroin-dependent mother rose at home or dapped. Child Abuse. 1996;20:383-96.
8- Zagon IS, Molaughlin PJ. Naltrexones influence on neurobehavioral development. Pharmacol Biochem Behave. 1985;22:507-39.
9- Ray JR, Dubinj W, Blechner JN. Fetal growth retardation following maternal morphine administration: Nutritional or drug effect? Biol Neonal. 1977;32:222-8.
10- Choo RE, Huestis MA, Schroeder JR, Shin AS, Jones HE. Neonatal abstinence syndrome in methadone-exposed infants altered by level of parental tobacco exposure. Drug Alcohol Depend. 2004;75:253-60.
11- Wilson GS, Creay R, Kean J, Baxter JC. The development of preschool children of heroin-addicted mothers: A controlled study. Pediatrics. 1979;63:135-41.
12- Sadraie SH, Kaka GR, Sahraei H, Dashtnavard H, Bahadoran H, Mofid M, et al. Effects of maternal oral administration of morphine sulfate on developing rat fetal cerebrum: A morphmetrical evaluation. Brain Res. 2008;1245:36-40.

13- Soleimani M, Sahraei H, Sadooghi M, Maleki P. Effects of prenatal morphine exposure on the basal ganglia development in rat embryo. J Arak Med Univ. 2009;9:53-61. [Persian]
14- Nasiraei-Moghadam S, Sahraei H, Bahadoran H, Sadooghi M, Salimi SH, Kaka GR, et al. Effects of maternal oral morphine consumption on neural tube development in Wistar rats. Dev Brain Res. 2005;159:12-7. [Persian]
15- Saeedabadi S, Sadooghi M, Sahraei H, Bahadoran H, Fahanik Babaei J, Jalili C. Effects of oral morphine on the development of olfactory bulb in rat embryo. J Arak Med Univ. 2008;11:1-8. [Persian]
16- Ahmed MS, Timothy S, Zhoa DH. Kappa opioid receptors of human placental villi modulate acetylcholine release. Life Sci. 1989;45:2382-93.
17- Leslie FM, Chen Y, Winzer-Serhan UH. Opioid receptor and peptide mRNA expression in proliferative zone of fetal rat central nervous system. Can J Physiol Pharmacol. 1998;76:284-93.
18- Bancroft JD, Gamble M. Theory and practice of histological techniques. 5th ed. London: Churchill Livingston; 2002.
19- Nasiraei-Moghadam S, Bahadoran H, Saeedabady S, Shams J, Sahraei H. Oral administration of morphine delay neural plate development of rat embryos. Physiol Pharmacol. 2009;12:314-9. [Persian]
20- Sadraei SH, Kaka GH, Dshtnavard H, Bahadoran H, Mofid M, Mahdavinasab H, et al. Effects of morphine administration on fetal cerebellum development in mice: A morphometric evaluation. Hakim Res J. 2007;10:43-9. [Persian]
21- Iranian Drug Control Headquarter. The yearbook of Iranian drug control headquarter. Tehran: Statistical Centre of Iran; 2007. [Persian]