

بررسی آناتومیکی عصب موسکولوکوتانئوس و شاخه های عصبی عضله دوسر بازویی

نویسندگان: محمد آقایان^۱، دکتر محمد ببرستانی^۲

چکیده

مطالعه بر روی ۵۰ اندام فوقانی ثابت شده با فرمالین ده درصد در دانشگاههای علوم پزشکی ایران نشان داد که عصب عضله دو سر بازویی در فاصله ۱۰۷/۲۴ میلی متری از راس زائده غرابی به صورت یک تنه مشترک اولیه جدا شده سپس به دو شاخه تقسیم شده سرهای عضله دو سر بازویی را در ۴۷ مورد عصب دهی می کند. (الگوی A) در دو مورد شاخه عصبی اولیه به صورت دو شاخه جداگانه از تنه عصب موسکولوکوتانئوس جدا شده سرهای عضله دو سر بازویی را عصب دهی می کند. (الگوی B)

در یک مورد عصب دهی شبیه الگوی A بوده ولی یک شاخه عصبی تحتانی جهت بطن مشترک عضله جدا می شود. (الگوی C)

کلید واژه: عصب موسکولوکوتانئوس - شاخه عصبی - عضله دو سر بازو

مقدمه

اندازه طول عصب عضله دو سر بازویی برای جراح، به منظور جلوگیری از دررفتگی های مکرر شانه در عمل انتقال زائده کوراکوئید (Bristow operation) دانستن طول عصب عضله دو سر بازویی اهمیت زیادی دارد (۱).

الگوی کلاسیک عصب موسکولوکوتانئوس که از ریشه های قدامی C۵، C۶، C۷ اعصاب گردنی تشکیل یافته است از طناب خارجی شبکه براکیال منشعب شده، عضله دو سر بازویی را عصب دهی می کند (۳، ۴، ۵، ۶، ۸، ۹).

لنیل در سال (۱۹۲۱) اندازه گیری طول عصب را از راس زائده آکرومیون تا محل انشعاب تنه مشترک اولیه سرهای عضله دو

عصب موسکولوکوتانئوس از جمله اعصاب شبکه براکیال می باشد که در آن واریاسیون مختلفی را مشاهده می کنیم در نتیجه دانستن این واریاسیون برای جراح نقش کلیدی و اساسی دارد (۵).

توزیع عصب در خارج عضله دو سر بازویی و واریاسیون های آن از جمله مشکلاتی است که در اعمال جراحی ضایعات شبکه براکیال، پیوند عصبی بین دنده ای و عصب آکسسوری به عصب موسکولوکوتانئوس می تواند مشکل ساز باشد (۱ و ۲).

۱- کارشناس ارشد آناتومی دانشکده علوم پزشکی و خدمات بهداشتی - درمانی شاهرود
۲- استادیار دانشگاه علوم پزشکی و خدمات بهداشتی - درمانی تهران

محمد آقایان و همکاران ...

درصد در دانشگاه‌های علوم پزشکی ایران که اندام فوقانی چپ و راست آن تشریح شده می‌باشد.

وسایل تشریح شامل:

قیچی، پنس اسکالپل، متر، گونیا و پرگار می‌باشد.

روش کار:

در حالی که جسد در حالت طاق باز (Supine) قرار گرفته برشهای زیر را بر روی پوست می‌زنیم ابتدا برشی به موازات استخوان ترقوه زده و تا ناحیه دلتوئید ادامه می‌دهیم. برش دوم را از ناحیه وسط آرنج تا ناحیه دلتوئید می‌زنیم.

با پنس و اسکالپل پوست برداری می‌کنیم، فاشیای سطحی و عمقی را برداشته به تشریح ادامه می‌دهیم تا شبکه براکیال و عروق آگزیلاری مشخص شود. با تکنیک قیچی و پنس به دقت مسیر عصب موسکولو کوتانوس را تشریح می‌کنیم.

شاخه اولیه منشعب از تنه عصب موسکولو کوتانوس را تا رسیدن به سرهای عضله دو سر بازویی دنبال می‌کنیم.

راس زائده کوراکوئید را با سوزن پیدا کرده آن را علامت گذاری می‌کنیم. سپس اندام فوقانی را از تنه دور کرده آن را با تنه گونیا می‌کنیم. با استفاده از پرگار طول عصب را

سر بازویی را شرح داد (۷).
فلاتو در سال (۱۹۸۹) اندازه گیری طول عصب عضله کوراکوبراکیالیس را از راس زائده کوراکوئید گزارش نمود (۱).
هولین شید در سال (۱۹۴۶) یک تنه مشترک اولیه و تقسیم شاخه سر دراز به دو شاخه ثانویه همراه با الگوی خارج عضلانی عضله دو سر بازویی را شرح داد (۴).

هری راتو در سال (۱۹۵۰) یک تنه مشترک اولیه عصبی همراه با عصب دهی سرهای عضله دو سر بازویی را در ۳۰۰ مورد تشریح اندام فوقانی گزارش نمود (۸).
کوزوجی در سال (۱۹۹۲) دو الگوی عصب دهی را جهت سر کوتاه و سر دراز عضله دو سر بازویی گزارش نموده است (۶).

با توجه به اینکه تاکنون مطالعه‌ای بر روی نژاد ایرانی در مورد طول عصب عضله دو سر بازویی نسبت به زائده کوراکوئید و الگوی خارج عضلانی عضله انجام نگرفته لذا بر آن شدیم مطالعه‌ای را انجام دهیم.

مواد و روشها

اجساد ۲۵ مرد (۵۰ اندام فوقانی) ثابت شده با فرمالین ده

جدول ۱- توزیع فراوانی و درصد نمونه‌های بررسی شده بر حسب جدا شدن

شاخه‌های نسبت به تنه عصب موسکولو کوتانوس

محدوده اطمینان	درصد	تعداد	الگو
$2 \times 9/3 \pm 94\%$	۹۴٪	۴۷	A
$2 \times 2/8 \pm 4\%$	۴٪	۲	B
$2 \times 2 \pm 2\%$	۲٪	۱	C
	۱۰۰٪	۵۰	جمع

بررسی آناتومیک عصب موسکولو کو تائوس و ...

موسکولو کو تائوس بطن مشترک (common belly) را عصب دهی می کند. (جدول ۱)
پس از بررسی نتایج بدست آمده این سوال مطرح گردید که

اندازه گیری می کنیم. ابتدا دهانه پرگار را باز کرده یک پایه ثابت آن را در راس زائده کورا کوئید گذاشته پایه آن دیگر آن را در محل انشعاب شاخه اولیه عصب عضله دو سر بازویی قرار می دهیم. دهانه پرگار را با متر اندازه گرفته مقدار آن را ثبت می نمایم.

جدول ۲- شیوع الگوها در اندام فوقانی راست و چپ با استفاده از آزمون M_c Nenar

الگو	تعداد	درصد	محدوده اطمینان
A	۴۷	۲۳	۲۴
B	۲	۲	۰
C	۱	۰	۱
جمع	۵۰	۲۵	۲۵

نتایج
نتایج اندازه گیری ۵۰ نمونه مورد مطالعه از راس زائده کورا کوئید تا محل انشعاب شاخه اولیه از تنه عصب موسکولو کو تائوس در مورد عضله بی سپس بازویی به شرح جدول شماره ۱ می باشد.

chi Square
d. f = 2
P. Value = 0/1811583 $\rightarrow P > 0/05$

آیا وجود یک الگوی خاص A, B, C با اندام فوقانی راست و چپ ارتباطی دارد یا خیر؟ به عبارت دیگر آیا الگوی خاصی مانند A در اندام فوقانی راست و چپ مشاهده می شود؟ جهت پاسخ به این سوال از تست M_c Ne Mar استفاده گردید. این آزمون ثابت کرد که شیوع هیچ یک از الگوهای مطرح شده به اندام فوقانی راست و چپ وابسته نمی باشد (جدول شماره ۲).

بحث و نتیجه گیری

شاخه منشعب از تنه عصب موسکولو کو تائوس نسبت به زائده کورا کوئید طولی بین ۷۰-۱۳۱ میلی متر را نشان می دهد که در این مورد گزارشی از محقق دیگر یافت نشد. در بررسی های به عمل آمده سه الگو عصب دهی عضله دو سر بازویی مشاهده گردید که الگو A و الگو B توسط هولین شید در سال ۱۹۴۶ (۴) و هری راثو در سال ۱۹۵۰ (۸) و کوزوجی در سال ۱۹۹۲ (۶) شرح داده شد که یک همسویی بین مطالعات گذشتگان و بررسی حاضر وجود دارد.

الگوی عصب دهی عضله دو سر بازویی

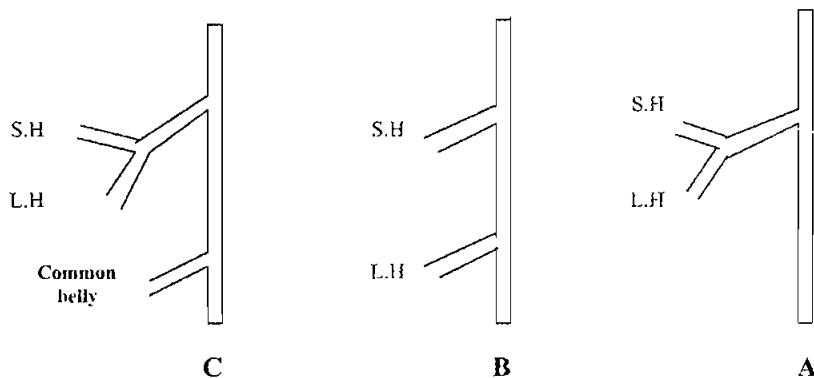
از ۵۰ نمونه مورد تحقیق مشاهده گردید که عضله بی سپس بازویی به سه طریق از تنه عصب موسکولو کو تائوس عصب دریافت می کند (شکل ۱).

الگوی A: از ۵۰ نمونه مورد بررسی ۴۷ مورد یا ۹۴٪ عصب دهی عضله دو سر بازویی توسط یک تنه مشترک که خود به دو شاخه جهت سر کوتاه و سر دراز تقسیم می شود عضله دو سر بازویی را عصب دهی می کند (جدول ۱).

الگوی B: از ۵۰ نمونه مورد بررسی ۲ مورد یا ۴٪ عصب دهی عضله دو سر بازویی توسط دو شاخه مستقل که از تنه عصب موسکولو کو تائوس جدا می شوند سر کوتاه و سر دراز را عصب دهی می کند (جدول ۱).

الگوی C: از ۵۰ نمونه مورد بررسی دریافتیم که یک مورد یا ۲٪ عصب دهی عضله دو سر بازویی به صورت یک شاخه مستقل عصبی که سرهای کوتاه و دراز را عصب دهی می کند. سپس با یک فاصله ۹۰ میلی متری یک شاخه عصبی منشعب از تنه عصب

۷۰
تیرستان / شماره ۵۷



شکل ۱- الگوی عصب‌دهی شمانیک عضله دو سر بازویی

Short Head = S . H

Long Head = L . H

در این تحقیق دریافتیم که یک الگوی خاص دیگری تحت عنوان الگوی C دیده می‌شود که تاکنون توسط پژوهشگری گزارش نشده، که یک درصد عصب‌دهی عضله دو سر بازویی را تشکیل می‌دهد. بانگه به اعداد و الگوی خارج عضلانی بدست آمده در این تحقیق می‌توان در استئوتومی زائده کوراکوئید در رفتگی‌های مکرر شانه، پیوند عصبی بین دنده‌ای و عصب آکسسوری به عصب موسکولو کوتانئوس در ضایعات شبکه بازویی و فلج اسپاستیک اندام فوقانی با دیدی باز عمل نمود (۹، ۲، ۱).

References:

1. Flatow , EL : "An anatomic study of the musculocutaneous nerve and it is relationship to the coracoid procees" Clin - ortho. 224 : 166-171 , 1986.
2. Goldner , R.D : "Nerve transposition for restoration of elbow flexion following brachial plexus avulsion injuries" crosurg. 72: 59-64 , 1990.
3. Hollinshead W.H. : "Anatomy for surgeons" Vol 3. The back and limbs PP: 373-375 , 1969.
4. Hollinshead , W.H. : "The multiple innervation of limb muscles in man" 28 " 721-731 , 1946.
5. Keer , A. T. : "Branchial plexus of nerves on man the variation in it is for mation branches" Am. J. Anar. 23 : 285-395 , 1918.
6. Kosugi , S.K. : "Supernumerary head of biceps brachii and branching pattern of the musculocutaneous nerve on Japanese" Surg - Radiol - Anat 14 : 175 - 185 , 1992.
7. Linell , E. A. : "The distribution of yerve in the upper limb with reference to variability and their clinical significance" J. Anat 55 : 79 - 112 , 1921.
8. Rao , G.H. : "Musculocutaneous verve of the arin" J. Anat. Soc. India 4 : 48 , 1955.
9. Reckwood , C.A. : "Subluxation and dislocations about the shoulder" PP : 722 - 985 , 1984.