



## بررسی ارتباط بین نسبت اندازه‌های سر و گردن فمور به اندازه‌های میله (Nail) در پیامد درمان

### شکستگی‌های اینترتروکانتریک به روش Dynamic Hip Screw

حامد واحدی کفشگری<sup>۱\*</sup>، احمد خسروی<sup>۲</sup> (M.Sc.)

۱- دانشگاه علوم پزشکی شاهرود- بیمارستان امام حسین (ع)- استادیار ارتوپدی. ۲- دانشگاه علوم پزشکی شاهرود- گروه علوم پایه- عضو هیات علمی.

تاریخ دریافت: ۸۸/۵/۱۸، تاریخ پذیرش: ۸۸/۱۰/۱۹

#### چکیده

**مقدمه:** درمان شکستگی اینترتروکانتریک امروزه یکی از معضلات اصلی در سنین بالا محسوب می‌شود. به‌خصوص در شکستگی‌های ناپایدار و بیماران دارای استئوپروز شدید نتایج درمان جراحی مطلوب نمی‌باشد. عوامل مختلفی در نتایج درمان مؤثرند که در این مطالعه یک معیار جدید که احتمالاً در بیش آگهی درمان مؤثر است، مطرح گردیده است.  
**مواد و روش‌ها:** از مهر سال ۱۳۸۲ تا شهریور ۱۳۸۶، تعداد ۱۲۸ بیمار که شکستگی اینترتروکانتریک ناپایدار داشته یا از نظر معیار (سایز) sighs استئوپروز نسبتاً شدید داشته‌اند (گروه ۱-۳) و به روش DHS عمل جراحی شده‌اند و در تمام بیماران فاصله نوک تا انتهای (Tip Apex Distance) در محدوده ۲۵mm بوده است، مطالعه شده‌اند. در این بیماران معیار Y/B (نسبت قطر گردن فمور در میانه آن به قطر بدنه (Nail) X/A (نسبت بیش‌ترین قطر سر فمور به قطر سر میله) اندازه‌گیری شده و میزان شکست درمان در گروه‌های مختلف اندازه‌گیری شده است.

**نتایج:** میزان کلی شکست درمان (۳۳ مورد) ۲۶٪ بوده، میانگین سنی بیماران ۷۴/۴ سال، ۸۶ بیمار زن و ۴۲ بیمار مرد بوده‌اند. بیش‌ترین میزان شکست درمان (۲۱ مورد) در گروه B<sub>1</sub> که معیار  $Y/B \geq 3/6$  mm و هم‌چنین در گروه B<sub>2</sub> (۲۳ مورد) که  $X/A \geq 3$  mm داشته‌اند، دیده شده است. میانگین معیار Y/B، ۳/۶۴ میلی‌متر و میانگین معیار X/A، ۳/۰۸ میلی‌متر بوده است.

**نتیجه‌گیری:** باتوجه به میزان بالای شکست درمان در کل بیماران (۲۶٪) و به‌ویژه میزان بالای آن در گروه‌های B<sub>1</sub> و B<sub>2</sub> که نشان‌دهنده بالا بودن شکست درمان در اندازه‌های بالای سر و گردن فمور می‌باشد، باید در بیماران با شکستگی ناپایدار به‌ویژه افراد دارای اندازه‌های بالای سر و گردن فمور تمهیدات جدیدی برای بهبود پیش آگهی در نظر گرفته شود.

واژه‌های کلیدی: شکستگی اینترتروکانتریک، Tip Apex Distance، روش DHS.

Original Article

Knowledge & Health 2010;4(4):7-10

## Investigating the Relationship between the Proportion of Diameter of Femoral Neck to Diameter of Body of Nail in Prognosis of the Intertrochantric Fractures Treatment with Dynamic Hip Screw Method

Hamed Vahedi-Kafshgari<sup>1\*</sup>, Ahmad Khosravi<sup>2</sup>

1- Assistante Professor of Orthopedic, Imam Hossein Hospital, Shahroud University of Medical Sciences, Shahroud, Iran. 2- Faculty Member, Faculty of Medicine, Shahroud University of Medical Sciences, Shahroud, Iran.

#### Abstract:

**Introduction:** Intertrochantric fracture treatment is one of the orthopedic problems in the elderly. Especially in unstable fractures and patients with osteoporosis the outcome of treatment is not satisfactory. This study introduces criterion which might be effective in the prognosis of the treatment.

**Methods:** Between 2002-2007, 128 patients with unstable intertrochantric fracture who had a severe osteoporosis in terms of sigh's criterion (grade 1-3) and were treated with DHS and had a Tip Apex Distance (TAD) below 25mm were followed up. In this patient Y/B (diameter of femoral neck/diameter of body of nail) and X/A (great diameter of femoral head/ diameter of pitch of nail) were calculated and failure of treatment was evaluated in different groups.

**Results:** The total amount of treatment failure was 33 (26%). the average age of patients was 74.4 years old. 86 patients were female and 42 of them were male. The greatest failure rate was seen in B<sub>1</sub> group (21 cases) with  $Y/B \geq 3.6$ mm and in B<sub>2</sub> group (23 cases) with  $X/A \geq 3$ mm. The mean of Y/B and X/A were 3.64 and 3.08 millimeters, respectively.

**Conclusion:** Noting the high incidence of treatment failure especially in B<sub>1</sub> and B<sub>2</sub> groups which shows great incidence of the treatment failure in patients with large femoral neck and head diameter, new treatment measures should be taken to improve the treatment prognosis of unstable intertrochantric fractures especially in patients with large femoral neck and head diameter.

**Keywords:** Intertrochantric fracture, DHS, Tip apex distance.

Received: 9 August 2009

Accepted: 9 January 2010

\*Corresponding author: H. Vahedi- Kafshgari, Email: dr\_vahedi@yahoo.com

## مقدمه

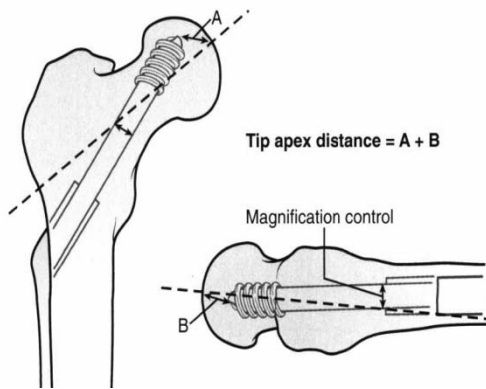
شکستگی‌های اینترتروکانتریک یکی از شایع‌ترین شکستگی‌های سنین بالا محسوب می‌شوند که عمدتاً به دنبال صدمه با انرژی پایین اتفاق می‌افتند (۱). امروزه درمان این شکستگی‌ها یکی از موارد مورد بحث محافل ارتوپدی می‌باشد، روش‌های درمانی مختلفی برای این نوع شکستگی‌ها توصیه شده است که به دو روش غیر جراحی و جراحی تقسیم می‌شوند، که درمان‌های غیر جراحی امروزه به جز در موارد خاص کاربردی ندارند (۲). در درمان جراحی که شامل ثابت کردن شکستگی می‌باشد روش‌های مختلفی توصیه شده است که در حال حاضر دو روش رایج و کاربردی استفاده از Dynamic Hip Screw و Intramedullary Hip Screw می‌باشد (۲).

در مورد جایگاه استفاده از هر کدام از وسایل فوق مقالات و مباحث متعددی مطرح است که بسته به نوع شکستگی و شرایط حین عمل جراحی و عوامل دیگر روش ثابت‌سازی متفاوتی توصیه شده است. در مقالات متعدد مقایسه بین روش‌های مختلف انجام شده است که ارجحیت واضحی بین روش‌های ثابت‌سازی وجود ندارد.

در مطالعه آقای آدامز و همکاران نتایج پیگیری یک‌ساله ۱۰۳ بیمار که با استفاده از IHS جراحی شده‌اند با ۱۹۷ مورد که DHS برای آن‌ها گذاشته شده است را مقایسه نموده و به این نتیجه رسیده که استفاده از (Nail) نسبت به DHS برتر بوده است (۳).

آقای هرینگتون (۴) و همکاران، نتایج یکسان در مقایسه بین ۵۰ مورد ثابت‌سازی با IHS و ۵۰ مورد ثابت‌سازی به وسیله DHS به دست آورده و هیچ‌گونه ارجحیتی بین وسایل فوق پیدا نکرده است. در صورتی که درمان شکستگی مؤثر نباشد عوارضی از قبیل Cut-out، کوتاهی اندام و در نهایت کاهش عملکرد هیپ بیمار را باعث می‌شود (۵). در خصوص شکستگی‌های ناپایدار جوش خوردگی منجر به کوتاهی شدید می‌گردد. کیفیت استخوان، جایجایی اولیه شکستگی، خردشدگی شدید، صحیح بودن جاناندازی و گذاشتن مناسب وسیله فیکساسیون همگی در پایداری شکستگی و متعاقباً شکست وسیله‌گذاری اهمیت دارند (۶).

هر کدام از روش‌های فوق با درصدی از عدم موفقیت همراه هستند. مطالعات متعددی در جهت بهبود نتایج جراحی در بیماران با شکستگی اینترتروکانتریک انجام شده است. آقای بومگارتنر و همکاران (۷) معیاری به نام فاصله نوک تا انتها (Tip Apex Distance) را مطرح کرده‌اند که در شکل (۱) نشان داده شده است. آن‌ها در بررسی بر روی ۱۹۸ بیمار که به دلیل شکستگی اینترتروکانتریک تحت عمل جراحی ثابت‌سازی با DHS قرار گرفته‌اند، بدون توجه به نوع شکستگی، هیچ مورد بیرون‌زدگی (Cut out) در بیمارانی که  $TAD < 27mm$  داشته‌اند، مشاهده نکردند.



شکل ۱- نحوه اندازه‌گیری (Tip Apex Distance) TAD

معیار فوق امروزه به‌عنوان یکی از استانداردهای مورد استفاده حین عمل جراحی می‌باشد، هم‌چنین در رادیوگرافی پس از عمل جراحی به‌عنوان یک ابزار جهت بررسی نتیجه جراحی و پیش‌آگهی ثابت‌سازی محسوب می‌شود. گاندل و همکاران نیز یکی از عوامل مؤثر در بیومکانیک ثابت‌سازی مطلوب را سایز Barrel و اندازه میله (Nail) دانسته‌اند که اندازه‌های کوچک را توصیه نمی‌کنند و در حین استفاده از میله‌های کوچک‌تر از اندازه ۸۵، استفاده از Barrel کوتاه را توصیه می‌کنند (تناسب بین اندازه Nail و Barrel) (۸).

در این مطالعه یک معیار رادیولوژیک جدید که وابسته به ابعاد سر و گردن فمور نیز می‌باشد ارزیابی و تأثیر آن در نتایج درمان بررسی شده است.

کلیه‌ی عوامل ذاتی مثل کیفیت استخوان (استئوپوروز) و نوع شکستگی به‌عنوان عوامل مؤثر در نتیجه درمان مطرح‌اند که مورد بحث نمی‌باشند.

## مواد و روش‌ها

۱۲۸ بیمار که از مهر سال ۱۳۸۲ تا شهریور سال ۱۳۸۶ به دلیل شکستگی اینترتروکانتریک ناپایدار براساس تقسیم‌بندی ایوانز تحت عمل جراحی ثابت‌سازی با DHS در بیمارستان طالقانی تهران قرار گرفته‌اند براساس معیارهای زیر وارد مطالعه شده‌اند:

از نظر استئوپوروز براساس معیار سایز (Sihgs) در گروه ۳-۱ قرار داشته‌اند، سن تمام بیماران بین ۸۰-۷۰ سال بوده است. در تمام بیماران در رادیوگرافی رخ و نیم‌رخ بعد از عمل جراحی میزان TAD کم‌تر از ۲۵ میلی‌متر بوده است و تمام بیماران طی ۳ روز اول پس از حادثه عمل جراحی شده‌اند. بیماران فوق در اولین فرصت پس از عمل جراحی (طی ۴۸ ساعت اول) به شیوه وزن-گذاری نسبی (Partial weight bearing) راه‌اندازی شده‌اند و حرکات و تقویت عضلات اطراف زانو و هیپ نیز در اولین فرصت شروع شده است و در تمام بیماران مراجعه‌کننده پس از ۶ ماه رادیوگرافی رخ و نیم‌رخ هیپ به‌عمل آمده

است و موارد زیر به‌عنوان شکست ثابت‌سازی از نظر رادیولوژیک محسوب شده‌اند.

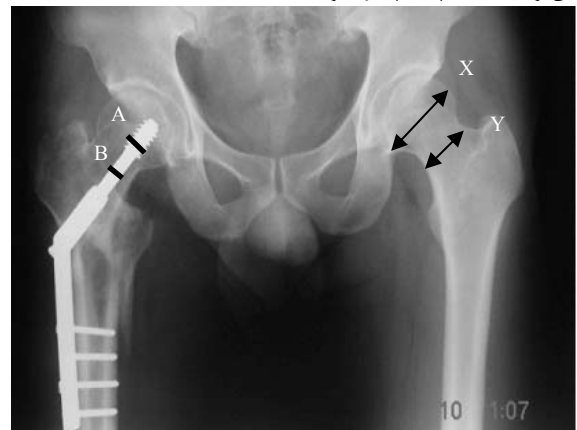- ۱- بیرون‌زدگی میله از سر فمور.
- ۲- بیرون‌زدگی میله از سمت عقب (انتهای Barrel) بیش از ۱ cm نسبت به رادیوگرافی پس از عمل جراحی.
- ۳- هرگونه تغییر در TAD به‌صورتی که بیش از ۳/۵cm و یا کم‌تر از ۱/۵ cm شود.

در تمام بیماران از هیپ سمت سالم، رادیوگرافی در چرخش داخلی (Internal rotation) به‌عمل آمد که فاصله محل تابش اشعه تا سطح بدن بیمار تقریباً یک متر بوده است سپس در این رادیوگرافی قطر سرفمور در بیش‌ترین قطر آن و قطر گردن فمور در قسمت میانی بین قاعده سر و قاعده گردن در طرف سالم اندازه‌گیری شد. همچنین قطر رادیولوژیک بدنه میله و همچنین سر میله محاسبه شد. که میزان قطر رادیولوژیک بدنه میله ۹ میلی‌متر و قطر رادیولوژیک سر میله ۱۵ میلی‌متر بوده است. تمام معیارهای فوق در رادیوگرافی به‌عمل آمده از فاصله یک متری بدن بیمار اندازه‌گیری شده‌اند. سپس نسبت قطر گردن فمور در میانه آن (در سمت سالم) به قطر بدنه میله (Y/B) و قطر سر فمور در بیش‌ترین قسمت آن به قطر سر میله (X/A) اندازه‌گیری و محاسبه شدند (شکل ۲).

کلیه بیماران که بعد از ۶ ماه مراجعه نداشته‌اند و یا به‌دلیل عفونت و یا جوش نخوردن دچار شکست درمان شده‌اند و همچنین بیمارانی که دچار بیماری زمینه‌ای تأثیرگذار در روند بهبودی و یا کمیت استخوانی مثل نارسایی کلیه داشته‌اند، از مطالعه حذف شدند.

## نتایج

میانگین سنی در ۱۲۸ بیمار مورد مطالعه ۷۴/۴ سال و حداقل سن ۷۰ سال و حداکثر آن ۸۰ سال بوده است. در این مطالعه ۸۶ بیمار (۶۷٪) زن و ۴۲ بیمار (۳۳٪) مرد بوده‌اند.



شکل ۲- نحوه اندازه‌گیری معیارهای X-Y-A-B

در بین بیمارانی که در گروه A<sub>۱</sub> قرار گرفتند موارد شکست درمان ۱۲ مورد بوده است (۱۸٪) و در گروه B<sub>۱</sub> نیز میزان شکست درمان ۲۱ مورد بوده است (۳۵٪) درحالی‌که گروه A<sub>۲</sub> میزان شکست درمان ۱۰ مورد (۱۵٪) و در گروه B<sub>۲</sub> نیز ۲۳ مورد (۳۸٪) بوده است.

در این مطالعه به‌طورکلی ۳۳ بیمار (۲۶٪) شکست درمان داشته‌اند. از ۳۳ بیمار فوق ۳۱ بیمار بیرون‌زدن میله از سر فمور داشته‌اند که ۱۴ بیمار در گروه B<sub>۱</sub> و ۱۷ بیمار در گروه B<sub>۲</sub> بوده‌اند بنابراین همان‌طور که ملاحظه می‌شود موارد عمده‌ای از شکست درمان در اندازه‌های بالای گردن و سر فمور مشاهده می‌شود.

### بحث

علی‌رغم اینکه امروزه استفاده از IHS به‌عنوان روش استاندارد درمان شکستگی‌های ناپایدار اینترتروکانتریک محسوب می‌شود (۹) ولی در مطالعات مختلف مانند مطالعه آقایان آدامز (۳) هرینگتون (۴) و سایرین مشاهده شده است که در استفاده از DHS و IHS تفاوت قابل ملاحظه‌ای از نظر نتایج نهایی وجود نداشته است و کماکان استفاده از DHS یکی از روش‌های اصلی درمان شکستگی‌های اینترتروکانتریک ناپایدار محسوب می‌شود. در استفاده از DHS به‌عنوان روش ثابت‌سازی نظرات متفاوتی ذکر شده است که یکی از مهم‌ترین آن‌ها رعایت معیار TAD می‌باشد که توسط آقای بومگارتر و همکاران ارایه شده است و قبلاً نیز اشاره شده که باید در محدوده ۲۵ میلی‌متر حفظ شود (۷).

عواملی مانند تکنیک جراحی مناسب، وضعیت ذاتی استخوان (میزان استئوپروزیس) نوع شکستگی (پایدار، ناپایدار) و غیره در نتایج درمان می‌توانند مؤثر باشند (۶).

در این مطالعه معیار جدیدی که بیان‌گر میزان نسبی فضای اشغال شده توسط میله در سر و گردن فمور می‌باشد، مورد بررسی قرار گرفته است که باتوجه به شواهد به‌دست آمده در اندازه‌های بالای سر و گردن فمور میزان شکست درمان از نظر رادیوگرافیک در مدت ۶ ماه بیش‌تر بوده

## References

1. Cren AH, Mosby S. Campbells operative orthopaedics disc. 8th ed. USA, 1998.p.870-999.
2. Kenneth JK, Zuckerman JD. Intertrochanteric fracture. In: Bueholz RW, Heckman JO. Rockwood & Green fractures in adults. 5th ed. Philadelphia: Lippincott Williams & wilkins;2001.p.1633-47.
3. Adams CI, Robinson CM, Court-Brown CM, Mcqueen MM. Prospective randomized ontrolled trial of an intramedullary nail versus dynamic screw and plate for intertrochanteric fractures of the femur. J Orthop Trauma 2001;15(6):394-400.
4. Harrington P, Nihal A, Singhanian AK, Howell FR. Intramedullary hip screw versus sliding hi screw for unstable intertrochanteric femoral fractures in the elderly. Injury 2002;33(1):23-28.
5. Matlsson P, Alberts A, Dahlberg G, Sohlman M, Hyldahl HC, Larsson S. Resorbable cement for the augmentation of internally-fixed unstable trochantric fractures. J Bone Joint Surg 2005;87B(9):1203-9.
6. Goodman SB, Bauer TW, Carter D, Casteleyn PP, Goldstein SA, Kyle RF, et al. Norian SRS cement augmentation in hip fractures treatment: laboratory and initial clinical results. Clin Orthop Relat Res 1998;348:42-50.
7. Baumgaertner MR, Curtin SL, Lindskog DM, Keggi JM. The value of the tip-apex distance in predicting failure of fixation of peritrochanteric fractures of the hip. J Bone Joint Surg 1995;77(7):1058-1064.
8. Gundle R, Gargan MF, Simpson AH. How to minimize failures of fixation of unstable intertrochanteric fractures. Injury 1995;26(9):611-614.
9. Halder SC. The Gamma nail for peritrochanteric fractures. J Bone Joint Surg 1992;74B(3):340-344.
10. Leung KS, So WS, Shen WY, Hui PW. Gamma nails and dynamic hip screws for pertrochanteric fractures a randomised prospective study in elderly patients. J Bone Joint Surg Br 1992;74(3):345-351.

است که بیماران همگی از نظر شکستگی در گروه ناپایدار بوده‌اند و از نظر میزان استئوپروزیس نیز یکسان‌سازی شده‌اند. هم‌چنین معیارهای جراحی مثل TAD و روش‌های درمان بعد از عمل جراحی نیز به‌طور یکسان رعایت شده‌اند. به درستی نمی‌توان علت بالا بودن میزان شکست درمان در این بیماران را توصیه نمود ولی به‌عنوان یک یافته مهم می‌توان از آن یاد کرد که حداقل می‌توان از نظر پیش‌آگهی درمان در این نوع بیماران یک علامت هشدار باشد. هم‌چنین با توجه به شیوع نسبتاً بالای آن شاید لازم باشد تمهیداتی در این گروه از بیماران در نظر گرفته شود و یا اینکه روش درمانی خاصی به‌منظور پیشگیری و یا به حداقل رساندن مشکلات در این بیماران در نظر گرفت.

درمان مطلوب شکستگی‌های اینترتروکانتریک، درمان جراحی می‌باشد که در صورتی که امکان انجام براساس شرایط بیمار وجود داشته باشد به روش‌های مختلفی انجام می‌شود که دو روش شایع جراحی استفاده از DHS و IHS می‌باشند (۱۰).

یکی از شایع‌ترین موارد شکست استفاده از DHS بیرون‌زدگی میله از سر فمور می‌باشد که در این مطالعه ۶۴٪ موارد شکست درمان را شامل شده است. در این گروه بیش‌تر موارد در گروه B<sub>۱</sub> و B<sub>۲</sub> بوده‌اند که نشان‌گر این است که با توجه به آنالیز آماری انجام شده از نظر میزان بیرون‌زدگی میله از سر فمور بین دو گروه ذکرشده (بین A<sub>۱</sub> و A<sub>۲</sub> و گروه B<sub>۲</sub> و B<sub>۱</sub>) تفاوت معناداری وجود دارد و میزان این نوع شکست در اندازه‌های بالاتر گردن و سر فمور بیش‌تر است.

با توجه به میزان بالای شکست درمان که ۲۶٪ موارد (۳۳ مورد) را شامل می‌شود به نظر می‌رسد که استفاده از DHS در درمان شکستگی‌های اینترتروکانتریک ناپایدار روش مناسبی نمی‌باشد به‌ویژه در افراد دارای اندازه‌گیری بالای گردن و سر فمور که باید در این گروه تمهیدات خاصی جهت بهبود نتایج درمانی اندیشیده شود.