

گزارش یک مورد Ewing's Sarcoma در بافت نرم فک بالا همراه با تهاجم استخوانی

پرویز دیهیمی^{*}، امیر منصور شیرانی¹، محمد دانش اردکانی²

چکیده

مقدمه: سارکومای یوینگ، یک تومور بد خیم اولیه‌ی استخوانی حاوی سلول‌های گرد تمایز نیافته‌ی کوچک با هیستوژنز نا مشخص است. 4 درصد موارد بیماری در استخوان‌های سر و گردن رخ داده، 1 درصد موارد استخوان‌های فکین را مبتلا می‌کند.

گزارش مورد: بیمار، دختر خانم 16 ساله‌ای بود که با شکایت از ندولی در بافت نرم وستیبول مجاور ریشه‌ی دندان‌های نیش و آسیای کوچک فک بالا مراجعه کرده بود. ندول، همراه با خوردگی استخوان زیرین بود. در مقاله‌ی حاضر روند تشخیصی تا تشخیص نهایی Ewing's Sarcoma و درمان آن بیان شده است.

نتیجه گیری: سارکوم یوینگ در 90 درصد موارد بین سنین 30-5 سال رخ داده، میانگین سنی افراد مبتلا در ناحیه‌ی سر و گردن، 11 سال می‌باشد. درگیری فکین عمدتاً در راموس بوده است؛ البته نمونه‌های اندکی در ماگزیلا و موارد بسیار نادری نیز از یوینگ سارکومای بافت نرم گزارش شده است. در گزارش مورد بحث، ویژگی‌های این مورد با مطالعات گذشته مقایسه شده است.

کلید واژه‌ها: سارکوم یوینگ، فک بالا، ندول، بافت نرم.

* دکتر پرویز دیهیمی، استادیار بخش آسیب شناسی دهان، فک و صورت، دانشکده دندانپزشکی، دانشگاه علوم پزشکی اصفهان.
deihimi@dnt.mui.ac.ir

1: دکتر امیر منصور شیرانی، استادیار بخش بیماری‌های دهان، دانشکده دندانپزشکی، دانشگاه علوم پزشکی اصفهان.

2: دکتر محمد دانش اردکانی، دستیار تخصصی بخش آسیب شناسی دهان، دانشکده دندانپزشکی، دانشگاه علوم پزشکی اصفهان.

این مقاله در تاریخ 85/1/26 به دفتر مجله رسیده، در تاریخ 85/3/20 اصلاح شده و در تاریخ 85/3/26 تأیید گردیده است.

مجله دانشکده دندان پزشکی اصفهان
1385: (3) 2 تا 42

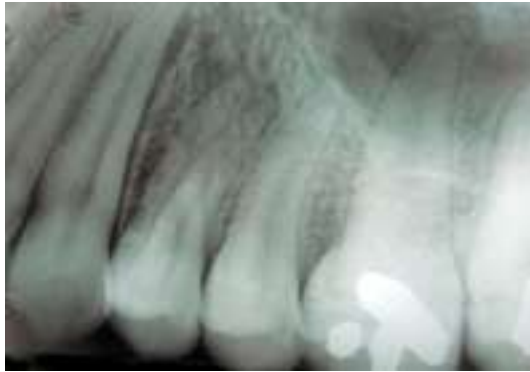مقدمه

سارکوم یوینگ یک Round cell Tumor است که ابتدا در سال 1921 توسط James Ewing معرفی شد.

علت ایجاد این تومور ناشناخته بوده، منشأ دقیق سلولی آن مشخص نیست [1]. مطالعات اخیر از منشأ نورواکتودرمی برای این

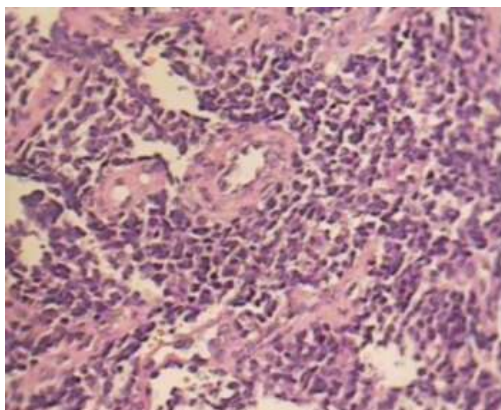
بدخیمی حمایت می‌کنند [2]. اوج سنی شیوع بیماری در دهه دوم زندگی است. حدود 80 درصد بیماران در زمان تشخیص، سنی کم‌تر از 20 سال دارند. اندکی تمایل به جنس مرد (حدود 60 درصد موارد) در این بیماری دیده می‌شود [3]. اکثر بیماران مبتلا سفید پوست بوده، درگیری استخوان‌های دراز، لگن و دنده‌ها در آن‌ها بیشتر مشاهده

در نمای رادیوگرافی پری آپیکال، رادیولوژی محو با حدود نامشخص در ناحیه پری آپیکال دندانهای 3 و 4 سمت چپ فک بالا دیده شد (شکل 2). در رادیوگرافی پانورامیک به جز رادیولوژی محو در این ناحیه مشکل دیگری دیده نشد.



شکل 2: نمای رادیوگرافی پری آپیکال اولیه بیمار همراه با شواهد درگیری استخوان زیرین

برای بیمار، نمونه برداری از کل ضایعه ندولار همراه با کورتاژ استخوان زیرین انجام شد. در هنگام برداشتن ضایعه، استخوان زیرین خوردگی داشت و کمی به پریدونشیوم دندان 4 باز شده بود. ضایعه برداشته شده، رنگ روشن تر از مخاط و حالت دانه دانه داشت. در بررسی میکروسکوپی نمونه ها، پرولیفراسیون سلول های کم تمایز یافته با هسته های گرد و هایپرکروم مشاهده شد که گاه بین آن ها سلول های بزرگتری با هسته های شکاف دار حضور داشتند. سلول های تومورال به صورت لوبول هایی که توسط بافت همبند از هم جدا شده بودند آرایش یافته، دارای سیتوپلاسم مختصر بودند. بعضی از سلول ها فعالیت میتوتیک داشتند (شکل 3).



شکل 3: سلول های تومورال یووینگ سارکوما با پلئومورفیسم واضح (بزرگنمایی 40x10)

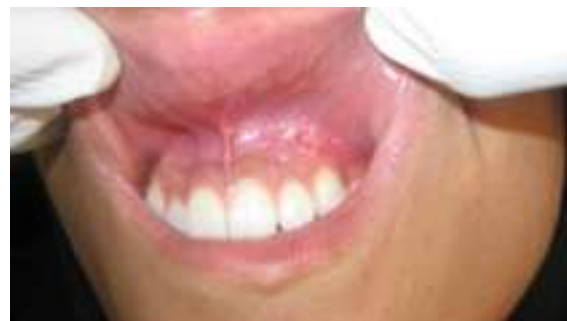می شود. درگیری فکین غیر شایع است و تنها 1-2 درصد موارد در فکین و استخوان های کرانیوفاشیال رخ می دهد [1]. موارد بسیار نادری از یوینگ سارکوما بافت نرم گزارش شده است [4]. 90 درصد موارد بیماری در سنین 30-5 سال رخ داده میانگین سنی افراد مبتلا در ناحیه سر و گردن 11 سال می باشد [5]. درگیری فکین بیشتر در راموس ماندیبول بوده و موارد اندکی در ماگزایلا گزارش شده است [6].

در این بیماری، درد همراه با تورم شایع ترین علامت است. تب لکوسیتوز و افزایش ضریب رسوب اریتروسیتی (ESR) هم ممکن است وجود داشته باشد و گاهی به اشتباه به عنوان استئومیلیت تشخیص داده می شود [1]. نمای رادیوگرافیک آن غیر اختصاصی و شبیه فرآیندهای بدخیم یا التهابی است. مشخص ترین نما، یک منظره بید خورده رادیولوژیست همراه با اتساع (expansion) و خوردگی یا ساییدگی (erosion) کورتکس است [1]. در تعداد قابل ملاحظه ای از بیماران، یک توده بافت نرم هم دیده می شود [2].

از نظر هیستوپاتولوژیک، سارکوما یوینگ یک تومور تمایز نیافته و آناپلاستیک است که حاوی سلول های گرد و کوچک با هسته های مشخص و حاشیه های سلولی ناواضح است. سلول های تومور اغلب به صورت صفحات پهن و بدون هیچ الگوی مشخصی قرار گرفته گاهی نفوذ تیغه های فیبروواسکولار بین آن ها طرح لوبولار ایجاد می کند [7]. در این مقاله به گزارش یک مورد از این تومور بدخیم پرداخته و روند تشخیصی و درمانی آن ذکر می شود.

گزارش مورد

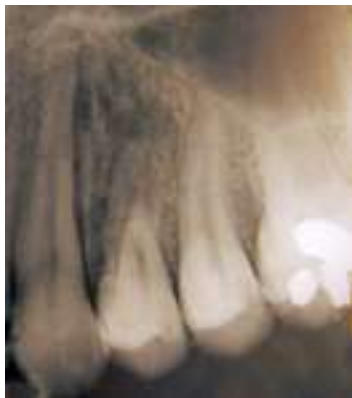بیمار دختری 16 ساله بود که به علت تورم در ناحیه وستیبول دندان های 3 و 4 سمت چپ فک بالا به دندانپزشک مراجعه نمود. در معاینه، ندولی بدون درد با قوام سفت و با قاعده ی پهن و هم رنگ مخاط دیده شد. دندان های 3 و 4 زنده بودند (شکل 1).



شکل 1: محل ضایعه در بیمار

بیمار جهت درمان به متخصص انکولوژی معرفی شد، ولی متأسفانه به علت مسائل اقتصادی و نگرانی خانواده از ریزش موها در اثر شیمی‌درمانی، با پی‌گیری و حمایت‌های انجام شده و صحبت با خانواده‌ی بیمار، مراجعه با پنج ماه تأخیر صورت گرفت.

در رادیوگرافی پری آپیکال زمان شروع درملن، گشادی PDL اطراف دندان 4 و تا حدودی 3 سمت چپ فک بالا و رادیولوژی با حدود نامشخص به صورت محو در همین ناحیه دیده می‌شد. تغییرات رادیوگرافیک مزبور نشانگر پیشرفت تهاجم استخوانی بود (شکل 6).



شکل 6: پیشرفت تهاجم استخوانی قبل از رادیوتراپی و شیمی‌درمانی در نمای رادیوگرافی

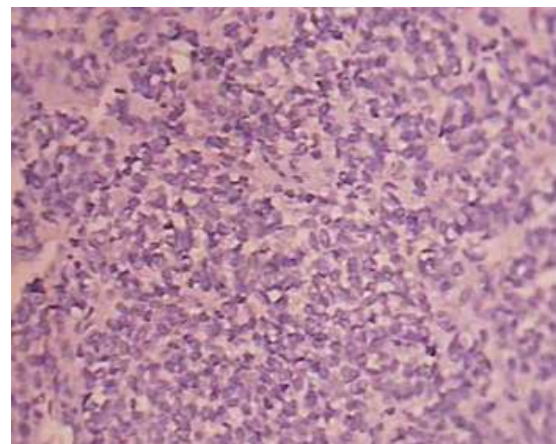
بیمار از درد دندان 4 شکایت داشت. گره لنفوی ساب مندیبولار همان سمت قابل لمس بود. در C.T. scan کل بدن، سونوگرافی زیر بغل، شکم و لگن مشکلی دیده نشد. Spiral C.T. scan ناحیه حلق با و بدون کنتراست و همچنین C.T. scan شکم و لگن با کنتراست طبیعی بود. Whole body bones scan نیز طبیعی بود. آزمایشات خون، ادرار، تست‌های کبدی و همچنین ماموگرافی پستان طبیعی بود.

درمان بیمار، 25 جلسه رادیوتراپی دوطرفه فک بالا به همراه شیمی‌درمانی بود. داروهای شیمی‌درمانی شامل Ifosfamide و Etoposide به صورت آلترناتیو با Adriamycin و Cyclophosphamide بود. این داروها به مدت یک سال و به صورت یک دوره در ماه تجویز شد. مشکل بیمار در این مدت، التهاب و زخم مخاطی به دنبال رادیوتراپی و تا حدی ریزش مو و تیرگی بستر ناخن‌ها به دنبال شیمی‌درمانی بود. بعد از حدود یک‌سال در بررسی رادیوگرافی پری آپیکال ناحیه، نشانی از درگیری استخوان دیده نشد (شکل 7) و حال عمومی بیمار خوب بود. به صلاح‌دید متخصص انکولوژی رژیم شیمی‌درمانی برای یک‌سال دیگر تمدید شد.

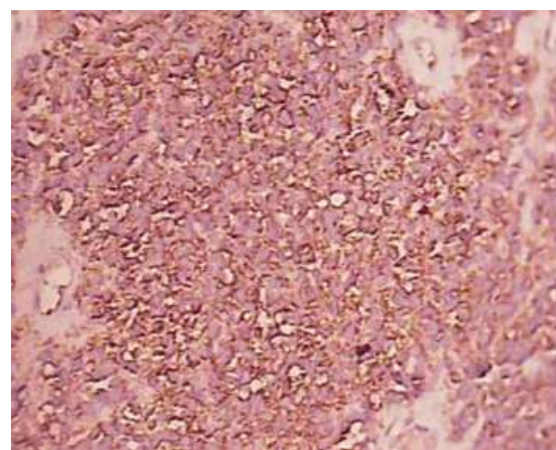
در رنگ‌آمیزی PAS، سلول‌های نئوپلاستیک به طور ضعیف یا کانونی مثبت بودند. تشخیص‌های افتراقی شامل لنفوم، رابدومیو-سارکومای جنینی و سارکوم یوینگ مطرح بود. آزمایش‌های مکمل با استفاده از روش ایمونوهیستوشیمی انجام گرفت و نتایج زیر به دست آمد.

| LCA | CK | S100 | Desmin | CD 34 | CD 20 | myosin | vimentin | CD 99 |
|-----|----|------|--------|-------|-------|--------|----------|-------|
| - | - | - | - | - | - | - | + | + |

تصاویر شماره 4 و 5، نشانگر نمای پاتولوژیک تومور با رنگ‌آمیزی LCA و CD99 می‌باشد.



شکل 4: رنگ‌آمیزی ایمونوهیستوشیمی با مارکر LCA که منفی می‌باشد (بزرگنمایی 40x10)



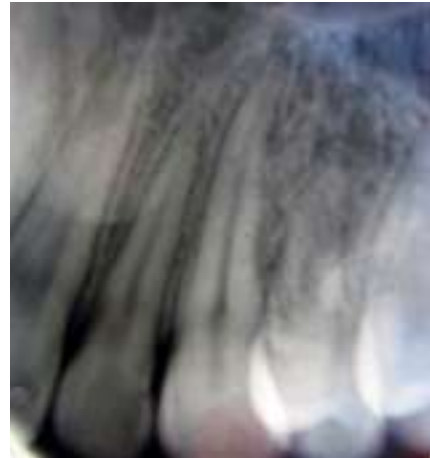شکل 5: رنگ‌آمیزی ایمونوهیستوشیمی با مارکر CD99 که واکنش مثبت سلول‌های تومورال قابل مشاهده است. (بزرگنمایی 40x10)

شناسایی سارکوم یوینگ به کار می‌رود و در 95 درصد موارد مثبت است. لازم به ذکر است که برای تشخیص نباید فقط به IHC استناد کرد. مارکر CD99 که اساس نتیجه گیری برای اثبات می‌باشد، در بافت طبیعی و بعضی از تومورهای دیگر نیز یافت می‌شود. به همین دلیل، تشخیص قطعی باید بر اساس بررسی‌های دقیق مورفولوژیک سلولی با رنگ‌آمیزی معمول H&E و نیز رنگ‌آمیزی PAS و ایمونوهیستوشیمی استوار باشد. لذا در بررسی فوق، پس از مشاهده دقیق مورفولوژیک با رنگ‌آمیزی H&E و نیز انجام رنگ‌آمیزی PAS از مارکرهاي IHC مختلفی برای تأیید یارد تومورهای مشابه استفاده شد. با توجه به منفی شدن مارکر LCA یا CD45 و CD20 تشخیص لنفوم منفی گردید. همچنین با توجه به منفی شدن مارکرهاي Desmin و Myosin تشخیص رابدومیوسارکوما نیز رد شد. وجود تومورهای عروقی مانند آژیوسارکوما نیز با منفی شدن مارکر CD34 منفی گردید. با توجه به مثبت شدن مارکر ویمنتین و منفی شدن مارکر S100، تشخیص نوروبلاستوما نیز منفی شد. واکنش با مارکر CK نیز منفی بود که مخالف تشخیص کارسینوم متاستاتیک بود.

یوینگ سارکوماي خارج استخوانی اغلب در ناحیه اطراف مهره‌ای (para vertebral)، دیواره قفسه سینه (chest) و اطراف دنده‌ها مشاهده شده، اما در ناحیه سر و گردن بسیار نادر است [8]. درگیری فک پایین بیشتر از فک بالا بوده پاراستزی و لقی دندان‌ها یافته شایعی است [1]. مورد گزارش شده ابتلای سنی مشابهی با گروه‌های قبلی دارد، اما مکان درگیری، محلی غیر شایع است. با توجه به تشخیص زودهنگام ضایعه و عدم درگیری ظاهری سایر ارگان‌ها، پروگنوز مناسبی برای بیمار پیش بینی می‌شود.

تشکر و قدردانی

نویسندگان بر خود لازم می‌دانند از پاتولوژیست‌های محترم: جناب آقای دکتر مهزاد و جناب آقای دکتر مهاجری، به دلیل بررسی آسیب شناسی نمونه و همکاری در انجام تست‌های ایمونوهیستوشیمی، سپاس‌گزاری نمایند. همچنین از جناب آقای دکتر مکاریان که نقش ارزنده‌ای در درمان بیمار به عهده دارند و اطلاعات مربوط به رژیم درمانی بیمار را در اختیار ما گذاشتند نیز قدردانی می‌نماییم.



شکل 7: ناپدید شدن درگیری لستخوان بعد از درمان (طی یک سال) در نمای رادیوگرافی

بحث

اولین مورد یوینگ سارکوماي خارج استخوانی توسط Enzinger و Angerval در سال 1975 معرفی شد [8]. پس از آن گزارش‌های نادری از وقوع این بیماری ثبت شده است. از جمله تازه‌ترین گزارش‌ها در ناحیه دهان، وقوع بیماری در ناحیه کام سخت مردی 34 ساله است که شامل ضایعه‌ای برجسته و گنبدی شکل با سطح صاف و غیر زخمی بود. در این بیمار، ضمن بررسی هیستوپاتولوژیک و استفاده از مارکرهاي ایمونوهیستوشیمی (IHC) و با مطالعات PCR تشخیص این بیماری نادر، مطرح و گزارش شده است [9].

ممکن است تشخیص سارکوماي یوینگ بسیار مشکل باشد. این تومور باید از دیگر تومورهای اولیه دوران کودکی که متشکل از سلول‌های گرد کوچک (small round cell tumor) هستند متمایز شود. این تومورها شامل لنفوم، نوروبلاستوماي متاستاتیک، مزانشیمال کندروسارکوما، استئوسارکوماي سلول کوچک، امبریونال رابدومیوسارکوم و به‌طور نادر متاستاتیک کارسینوما و آژیوسارکوما می‌باشند. سیتوپلاسم سلول‌های تومورال تقریباً در 75 درصد موارد حاوی دانه‌های گلیکوژن هستند که با رنگ‌آمیزی PAS مثبت می‌شوند [1]. در گذشته، از این روش رنگ‌آمیزی به عنوان روشی مکمل برای شناسایی سلول‌های تومورال استفاده می‌شد. امروزه از روش‌های پیشرفته‌تری نظیر رنگ‌آمیزی به روش ایمونوهیستوشیمی استفاده می‌شود. CD99، نوعی مارکر ایمونوهیستوشیمی است که برای

منابع

1. Neville BW, Damm DD, Allen CM, Bouquot JE. Oral and maxillofacial pathology. 7th ed. Philadelphia: WB saunders; 2002. p. 581-2
2. De AE, Gerald WL. Molecular biology of the Ewing's sarcoma/primitive neuroectodermal tumor family. J Clin Oncol 2000; 18(1):204-13.
3. Regezi JA, Sciubba JJ, Jordan RCK. Oral pathology: Clinical pathologic correlations. 4th ed. Philadelphia: WB Saunders; 2003. p. 330-1.
4. Rud NP, Reiman HM, Pritchard DJ, Frassica FJ, Smithson WA. Extracranial Ewing's sarcoma. A study of 42 cases. Cancer 1989; 64(7):1548-53.
5. Fiorillo A, Tranfa F, Canale G, Fariello I, D'Amore R, De CC et al. Primary Ewing's sarcoma of the maxilla, a rare and curable localization: report of two new cases, successfully treated by radiotherapy and systemic chemotherapy. Cancer Lett 1996; 103(2):177-82.
6. Berk R, Heller A, Heller D, Schwartz S, Klein EA. Ewing's sarcoma of the mandible: a case report. Oral Surg Oral Med Oral Pathol Oral Radiol Endod 1995; 79(2):159-62.
7. Haber MH, Gattuso P, Spitz DJ, David O. Differential diagnosis in surgical pathology. Philadelphia: WB Saunders; 2002. p. 787-8.
8. Weiss SW, Goldblum JR. Enzinger and weiss's soft tissue tumors. 4th ed. St. Louis: Mosby; 2001. p. 1289-308.
9. Kang MS, Yoon HK, Choi JB, Eum JW. Extracranial Ewing's sarcoma of the hard palate. J Korean Med Sci 2005; 20(4):687-90.