

## بررسی هیستوپاتولوژیک تأثیر داروی سلوکسیب در کنترل التهاب حاد ناحیه پری آپیکال پس از درمان ریشه در گربه

دکتر مسعود ساعتچی\*، دکتر سیدمحمد رضوی<sup>۱</sup>، دکتر مرضیه مسکین<sup>۲</sup>، دکتر مهشید خویی<sup>۲</sup>

### چکیده

**مقدمه:** پروستاگلاندین‌ها از جمله واسطه‌های مهم التهابی هستند که توسط آنزیم سیکلوآکسیژناز تولید می‌شوند. از آن جا که داروهای ضد التهاب غیر استروئیدی قادر به مهار این آنزیم می‌باشند، به طور شایعی در درمان دردهای پس از درمان ریشه به کار می‌روند. این مطالعه با هدف بررسی تأثیر سلوکسیب در کنترل التهاب حاد پری آپیکال پس از درمان ریشه در گربه صورت گرفت.

**مواد و روش‌ها:** در این مطالعه تجربی و با طرح موازی، ۲۴ دندان کانین و ۴ دندان پره مولر (به عنوان شاهد منفی) از ۶ گربه مورد بررسی قرار گرفت. گربه‌ها به ۲ گروه آزمایشی تقسیم شدند. به گروه اول یک ساعت قبل از درمان مقدار ۲/۵ mg/kg سلوکسیب به صورت خوراکی داده شد و گروه دوم هیچ گونه دارویی دریافت نکرد. پس از انجام درمان ریشه، حیوانات در فواصل زمانی ۸، ۱۲ و ۲۴ ساعت، vital perfusion شدند. از ناحیه پری آپیکال هر نمونه دندانی، ۵ مقطع هیستولوژیک تهیه شد و در مجموع ۱۴۰ لام میکروسکوپی بررسی گردید. در نمونه‌های هیستولوژیک تهیه شده، میزان التهاب حاد پری آپیکال بر اساس سه شاخص شدت تراکم سلول‌های التهابی، ادم و دیلاتاسیون عروق بررسی شد. اطلاعات به دست آمده با استفاده از آزمون‌های آماری Kruskal-wallis و Mann-whitney مورد بررسی قرار گرفت.

**یافته‌ها:** بر اساس سه شاخص التهابی (شدت تراکم سلول‌های التهابی، ادم و دیلاتاسیون عروق)، اختلاف بین دو گروه در زمان ۸ ساعت معنی‌دار بود. همچنین اختلاف معنی‌داری از نظر شاخص‌های شدت تراکم سلول‌های التهابی و ادم بین دو گروه در زمان ۱۲ ساعت وجود داشت. در زمان ۲۴ ساعت، تنها اختلاف بین شدت تراکم سلول‌های التهابی بین دو گروه معنی‌دار گردید ( $p \text{ value} < 0.05$ ).

**نتیجه‌گیری:** براساس نتایج این مطالعه، داروی سلوکسیب قادر است التهاب حاد

\* استادیار گروه اندودنتیکس، مرکز تحقیقات دندان پزشکی دکتر ترابی نژاد، دانشکده دندان پزشکی، دانشگاه علوم پزشکی اصفهان  
saatchi@dnt.mui.ac.ir

۱: استادیار گروه پاتولوژی، مرکز تحقیقات دندان پزشکی دکتر ترابی نژاد، دانشکده دندان پزشکی، دانشگاه علوم پزشکی اصفهان

۲: دندان پزشکی

این طرح با شماره ۸۱۴۲۷ در دفتر هماهنگی امور پژوهش ثبت شده و هزینه آن از محل اعتبارات معاونت پژوهشی دانشگاه علوم پزشکی و خدمات بهداشتی-درمانی استان اصفهان پرداخت گردیده است.

این مقاله در تاریخ ۸۵/۷/۸ به دفتر مجله رسیده، در تاریخ ۸۵/۹/۱۵ اصلاح شده و در تاریخ ۸۵/۹/۲۸ تأیید گردیده است.

مجله دانشکده دندان پزشکی اصفهان  
۱۳۸۵: ۲۸(۴) تا ۳۳

بررسی هیستوپاتولوژیک تأثیر داروی سلکوکسیب

مسعود ساعتچی و همکاران

پس از درمان ریشه را کاهش دهد.

کلید واژه‌ها: سلکوکسیب، التهاب حاد، پری آپیکال.

## مقدمه

امروزه کنترل و درمان بیماری‌های پالپ و پری‌آپیکال به علت پیشرفت وسایل، مواد و تکنیک‌ها، گسترش قابل ملاحظه‌ای پیدا کرده است [۱]. با این وجود گاهی با وجود درمان ریشه به طور صحیح، امکان ایجاد مشکلاتی چون دردهای شدید پس از درمان و یا تورم وجود دارد. به نظر می‌رسد مدیاتورهای شیمیایی به ویژه پروستاگلاندین‌ها مهم‌ترین واسطه‌های التهابی مؤثر در درد باشند [۲]. بدین صورت که به دنبال آسیب سلولی، آنزیم فسفولیپاز A2 سبب تولید اسید آراشیدونیک از فسفولیپیدهای غشای سلول می‌گردد [۳]. اسید آراشیدونیک تحت اثر آنزیم سیکلواکسیژناز (Cox)، به انواع پروستاگلاندین‌ها و ترومبوکسان A2 تبدیل می‌شود [۴]. سیکلواکسیژناز دارای دو ایزوآنزیم Cox1 و Cox2 می‌باشد. Cox1 در اکثر سلول‌ها به عنوان آنزیم ساختمانی محسوب می‌گردد و به نظر می‌آید محصولات حاصل از آن در هموستازی‌های طبیعی بدن مانند تنظیم ترشح بی‌کربنات و موکوس در مخاط معده، تنظیم جریان خون کلیوی و عملکرد نرمال پلاکت‌ها نقش دارند [۵]. در حالی که Cox2 به طور معمول در بافت‌ها وجود ندارد و هنگام التهاب توسط محرک‌های شیمیایی در بافت‌های ملتهب تولید می‌شود. این ایزو آنزیم در تولید انواع پروستاگلاندین‌ها و ایجاد درد مؤثر است [۵،۶].

داروهای ضدالتهاب غیراستروئیدی (NSAIDs)، قادر به مهار آنزیم سیکلواکسیژناز و در نتیجه جلوگیری از تولید پروستاگلاندین هستند. در حال حاضر داروهای این گروه، به ویژه ایبوپروفن، بیشترین کاربرد را در کنترل درد و التهاب پس از درمان ریشه دارند و مطالعات زیادی در مورد آنها انجام شده است [۷-۱۰]. اثرات ضدالتهابی داروهای NSAIDs بیشتر مربوط به مهار Cox2 بوده، مهار Cox1 منجر به ایجاد عوارضی چون زخم و خونریزی گوارشی، اختلال کلیوی و مهار تجمع پلاکتی می‌شود [۱۱]. آخرین پیشرفت‌ها در زمینه NSAIDs به ساخت مهار کننده‌های انتخابی Cox2 منجر شده است. از جمله این داروها می‌توان سلوکسیب را نام برد. این دارو فقط آنزیم Cox2 را مهار می‌کند و تأثیری بر Cox1 ندارد، از این رو دارای حداقل عوارض گوارشی، کلیوی و خونریزی می‌باشد. از آن جا که مطالعه

هیستولوژیک جهت بررسی اثرات ضدالتهاب داروی سلوکسیب در درمان ریشه انجام نگرفته است، این مطالعه با هدف ارزیابی تأثیر داروی سلوکسیب در کنترل التهاب حاد پری‌آپیکال پس از درمان ریشه انجام گردید.

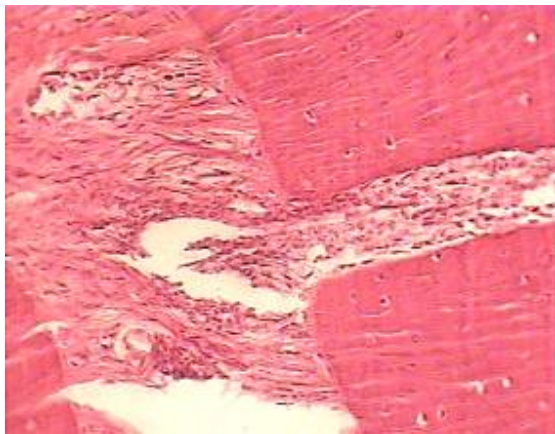
## مواد و روش‌ها

این مطالعه از نوع تجربی، در مدل حیوانی، با طرح موازی انجام شد. ۲۴ دندان کانین و ۴ دندان پره مولر (به عنوان کنترل منفی) از ۶ گربه سالم و بالغ مورد مطالعه قرار گرفت. گربه‌ها به دو گروه تقسیم شدند. به گروه اول یک ساعت قبل از کار، داروی سلوکسیب (P-fizer, USA) به میزان ۲/۵ mg/kg به صورت خوراکی داده شد و گروه دوم دارویی دریافت نکرد. برای القای بیهوشی به حیوان از مخلوط کتامین ۱۰ درصد (Alfasan, Holland) به میزان ۱۰ mg/kg و رامپون ۲ درصد (Alfasan, Holland) به میزان ۰/۱۵ mg/kg به صورت تزریق داخل عضلانی استفاده گردید و برای تداوم بیهوشی گازهای اکسیژن و هالوتان به صورت استنشاقی به کار رفتند. رادیوگرافی اولیه از دندان‌های کانین انجام گرفت و پس از اطمینان از کامل بودن آپکس، تاج دندان از ۳ میلی‌متری بالای لثه قطع گردید. جهت تعیین طول با استفاده از فایل K شماره ۱۰ (Mani, Japan) از هر دندان رادیوگرافی تهیه گردید. آماده‌سازی کانال دندان تا فایل شماره ۳۰ به روش step back همراه با شستشوی مکرر با سرم فیزیولوژی انجام گردید و درستی طول گوتاپرکای اصلی توسط رادیوگرافی بررسی شد. پس از آن، کانال‌ها با استفاده از گوتاپرکا (DiaDent, Japan) و سیلر AH26 (Dentsply, Germany) به روش تراکم جانبی پر شدند. در ادامه کار، از Cavisol (گلچای، ایران) برای ترمیم موقت حفره تاجی استفاده شد و گرافی نهایی جهت اطمینان از صحت اعمال انجام شده، تهیه گردید. سپس حیوانات به روش vital perfusion در زمان‌های ۸، ۱۲ و ۲۴ ساعت پس از درمان ریشه ساکریفای شده، هر دندان به همراه بافت‌های اطراف، در ظرف جداگانه‌ای حاوی فرمالین ۱۰ درصد به آزمایشگاه پاتولوژی ارسال شد. در آزمایشگاه پاتولوژی پس از دکلسیفیکاسیون توسط

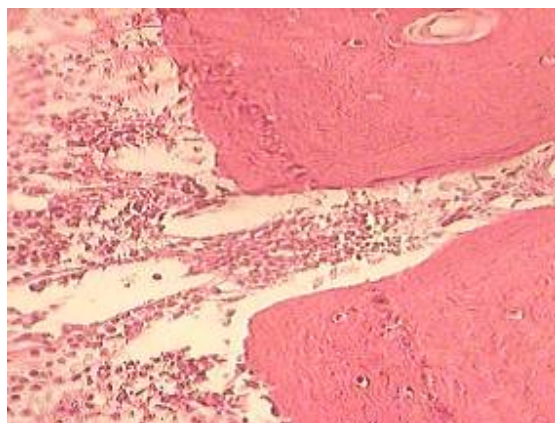
جدول ۲: میانگین شاخص‌های التهابی در دو گروه آزمایشی در

زمان‌های مورد مطالعه

زمان/ساعت	گروه	شدت تراکم سلول‌های التهابی	دیلاتاسیون عروق	شدت ادم
۸	داروی سلکو کسبیب	۰/۷۵	۱/۷۵	۱/۲۵
	بدون دارو	۲/۰۰	۲/۸۰	۲/۴۰
۱۲	داروی سلکو کسبیب	۰/۵۰	۱/۵۰	۱/۲۵
	بدون دارو	۲/۲۵	۲/۰۰	۲/۰۰
۲۴	داروی سلکو کسبیب	۱/۰۰	۱/۵۰	۱/۲۵
	بدون دارو	۲/۲۵	۲/۲۵	۲/۰۰



شکل ۱: نمونه ریشه درمان شده با داروی سلکو کسبیب (رنگ آمیزی H&E، درشت‌نمایی X۴۰۰)



دستگاه ماکروویو (Sakura, Japan)، از هر نمونه ۵ برش به ضخامت تقریبی ۵ میکرون در جهت محور طولی دندان از ناحیه آپیکال فورامن تهیه شد و رنگ آمیزی با استفاده از هماتوکسیلین و ائوزین (H&E) انجام گردید. سپس التهاب حاد ناحیه پری آپیکال توسط یک نفر پاتولوژیست مجرب و بر اساس سه شاخص شدت تراکم سلول‌های آماسی، ادم و دیلاتاسیون عروق بررسی شد. هر یک از سه شاخص التهابی ذکر شده توسط پاتولوژیست و بر اساس معیارهای مندرج در جدول شماره ۱، به ۴ درجه از ۰ تا ۳ طبقه‌بندی گردید [۱۲]. گروه شاهد منفی شامل ۴ دندان پره مولر بود که بدون انجام درمان ریشه و فقط به منظور مقایسه بافت پری آپیکال دست نخورده مورد بررسی قرار گرفت. اطلاعات به دست آمده به کمک نرم‌افزار SPSS و با استفاده از آزمون‌های آماری غیرپارامتری Kruskal-wallis و Mann-whitney با سطح معنی‌داری  $\alpha=0/05$  مورد بررسی قرار گرفت.

جدول ۱: درجه‌بندی شاخص‌های التهابی مورد مطالعه

شاخص التهابی	(۰) بدون - ناچیز	(۱) خفیف	(۲) متوسط	(۳) شدید
تراکم سلول‌های التهابی	ارتشاح بسیار کم	ارتشاح کم و پراکنده سلول‌های التهابی	ارتشاح متوسط سلول‌های التهابی	ارتشاح زیاد سلول‌های التهابی
دیلاتاسیون عروق	دیلاتاسیون عروق	دیلاتاسیون عروق	دیلاتاسیون عروق	دیلاتاسیون عروق زیاد (بیش از ۲ برابر قطر مویرگ)
ادم	۱ تا ۳ مویرگ	بین ۳ تا ۵ مویرگ	بین ۵ تا ۸ مویرگ	بیش از ۸ مویرگ

یافته‌ها

در این مطالعه، ۲۴ دندان کانین و ۴ دندان پره مولر (کنترل منفی) از ۶ گربه بررسی شد و از ناحیه پری آپیکال هر نمونه دندانی، ۵ مقطع هیستولوژیک تهیه شد. در مجموع ۱۴۰ لام میکروسکوپی بررسی گردید. همچنین به علت مشکلات حین درمان، ۲ گربه از مطالعه خارج شدند که توسط ۲ گربه دیگر جایگزین شدند. بنابراین، در این مطالعه، در این مجموع ۳۶ دندان از ۸ گربه استفاده گردید. یافته‌های مطالعه مطابق جدول شماره ۲ و به شرح زیر می‌باشد (شکل ۱ و ۲).

فیزیولوژیک، مشابه انسان باشد. آنها گربه را به عنوان یک مدل مناسب در تحقیقات به کار بردند [۱۳]. در این مطالعه نیز به منظور بررسی هیستولوژیک التهاب ناحیه پری آپیکال، از گربه استفاده گردید. همچنین در مطالعه هیستولوژیک حاضر، به منظور ثابت شدن بهتر و دقیق تر بافت‌ها، حیوان به روش vital perfusion ساکریفای گردید. در این روش، بافت‌های نرم و سخت، سلول‌های التهابی و رشته‌ها و مواد زمینه‌ای بافت همبند، بدون ایجاد تغییراتی مثل اتولیز، ثابت شده، امکان تهیه لام‌های میکروسکوپی با کیفیت بالا فراهم می‌شود.

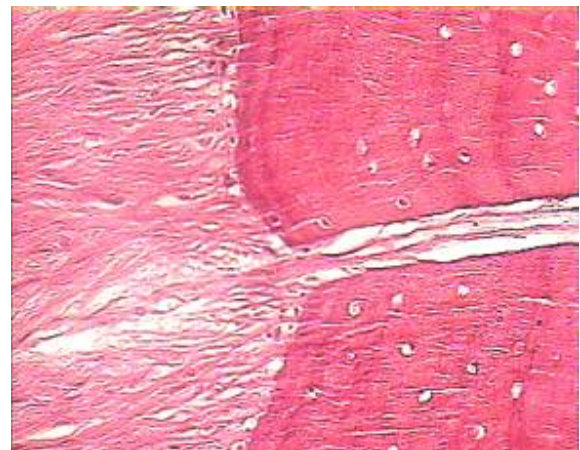
با توجه به این که اغلب دردهای پس از درمان ریشه در ۲۴ ساعت اول پس از درمان بروز می‌کنند [۱۴]، زمان‌های مورد بررسی در مطالعه حاضر، ۸، ۱۲ و ۲۴ ساعت پس از درمان ریشه بود. التهاب حاد دارای دو فاز عروقی و سلولی می‌باشد که طی این دو فاز، تغییرات عروقی منجر به اتساع عروق (وازو دیلاتاسیون) و ایجاد ادم در بافت شده، مهاجرت لکوسیت‌ها نیز باعث تجمع آنها در کانون التهاب می‌گردد [۱۵]. از این رو، در مطالعه حاضر بررسی التهاب حاد ناحیه پری آپیکال بر اساس سه شاخص التهابی شدت تراکم سلول‌های التهابی، ادم و دیلاتاسیون عروق انجام گردید. یک نکته قابل توجه در مطالعه حاضر این است که در فواصل زمانی مختلف (۸، ۱۲ و ۲۴ ساعت)، شدت تراکم سلول‌های التهابی نسبت به گروه بدون دارو کاهش یافته (جدول ۲) و این مقادیر از نظر آماری معنی‌دار می‌باشد ( $p \text{ value} < 0.05$ ). همچنین میزان دیلاتاسیون عروق در هر سه گروه ۸، ۱۲ و ۲۴ ساعت، نسبت به گروه بدون دارو کاهش یافته است ولی اختلاف فقط در زمان ۸ ساعت معنی‌دار می‌باشد ( $p \text{ value} < 0.05$ ). در خصوص ادم نیز مشاهده می‌شود که در فواصل زمانی ۸، ۱۲ و ۲۴ ساعت، میزان ادم در گروه دارو نسبت به گروه بدون دارو کاهش یافته است که در گروه ۸ و ۱۲ ساعت معنی‌دار بود ( $p \text{ value} < 0.05$ ). احتمال دارد معنی‌دار نبودن اختلاف در زمان‌های دیگر به علت کاهش اثر دارو در طول زمان باشد؛ و یا می‌تواند حاکی از این باشد که تأثیر داروی سلکو کسب به عنوان داروی ضد التهابی بر روی اجزای مختلف التهاب، متفاوت است. به این صورت که از بین سه شاخص التهابی مورد مطالعه، بیشترین تأثیر این دارو در

شکل ۲: نمونه ریشه درمان شده بدون دارو

(رنگ آمیزی H&E، درشت‌نمایی ۴۰۰X)

۸ ساعت: اختلاف بین دو گروه در هر سه شاخص التهابی شامل شدت تراکم سلول‌های التهابی ( $p \text{ value} = 0.028$ )، ادم ( $p \text{ value} = 0.026$ ) و دیلاتاسیون عروق ( $p \text{ value} = 0.033$ ) معنی‌دار بود. ۱۲ ساعت: بین دو گروه از نظر شدت تراکم سلول‌های التهابی و ادم اختلاف معنی‌داری وجود داشت ( $p \text{ value} = 0.004$ ) ولی اختلاف بین دو گروه از نظر میزان دیلاتاسیون عروق معنی‌دار نبود ( $p \text{ value} = 0.827$ ).

۲۴ ساعت: بر اساس شدت تراکم سلول‌های التهابی، اختلاف دو گروه معنی‌دار بود ( $p \text{ value} = 0.044$ )، ولی تفاوت معنی‌داری بین دو گروه از نظر میزان ادم ( $p \text{ value} = 0.131$ ) و دیلاتاسیون عروق ( $p \text{ value} = 0.096$ ) وجود نداشت. همچنین در گروه شاهد منفی نیز التهاب قابل ملاحظه‌ای دیده نشد (شکل ۳).



شکل ۳: نمونه ریشه بدون درمان، شاهد منفی

(رنگ آمیزی H&E، درشت‌نمایی ۴۰۰X)

## بحث

التهاب پری آپیکال علت اصلی دردهای پس از درمان ریشه می‌باشد و داروهای NSAIDs بیشترین کاربرد را در کنترل این دردها دارا هستند. ترابی‌نژاد و Bakland (۱۹۷۸) معتقدند که حیوان آزمایشگاهی مطلوب برای مطالعه هیستوپاتولوژیک ناحیه پری آپیکال، باید از نظر سیستم ایمنی، آناتومی آلونول و مشخصات

مغز و در مطالعه ما بر روی ناحیه پری آپیکال دندان بررسی گردید، ولی این دو مطالعه با مطالعه ما در مورد توانایی داروی سلکوکسیب در کاهش التهاب و ادم همخوانی دارد. در مطالعه پرتوی و همکاران (۱۳۸۴)، تأثیر داروهای سلکوکسیب و ایبوپروفن در کاهش دردهای پس از درمان ریشه مقایسه شد. آنها مشاهده کردند که سلکوکسیب توانایی کاهش درد پس از درمان را دارد ولی تأثیر آن از ایبوپروفن بیشتر نیست [۲۳]. از طرفی قشلاقی آذر و خردمند (۱۳۸۵)، تأثیر داروهای سلکوکسیب و ایبوپروفن در کنترل درد ناشی از پریدونتیت حاد آپیکالی را به طور کلینیکی مقایسه کردند. آنها نیز نتیجه گرفتند که سلکوکسیب می‌تواند شدت درد را کاهش دهد و تأثیر آن از ایبوپروفن هم بیشتر است [۲۴]. برعکس دو مطالعه قبلی که به بررسی کلینیکی درد پرداخته‌اند، در مطالعه حاضر به بررسی هیستولوژیک تأثیر ضدالتهابی داروی سلکوکسیب در درمان ریشه پرداخته شده است. زیرا علت بروز درد به طور کلینیکی، ایجاد و گسترش واکنش‌های التهابی در بافت است که به طور هیستولوژیک قابل بررسی است. همچنان که در مطالعه حاضر مشخص شد، داروی سلکوکسیب توانایی کاهش التهاب ناحیه پری آپیکال پس از درمان ریشه را دارد که این امر می‌تواند نتایج کلینیکی دو مطالعه قبلی را تفسیر کند.

### نتیجه‌گیری

از مطالعه حاضر چنین استنباط می‌شود که داروی سلکوکسیب می‌تواند التهاب حاد ناحیه پری آپیکال پس از درمان ریشه را کاهش دهد. لذا می‌تواند در کنترل دردهای پس از درمان ریشه مؤثر باشد. با توجه به این که این دارو نسبت به سایر داروهای NSAIDs، عوارض نامطلوب کم‌تری ایجاد می‌کند، استفاده از آن می‌تواند در بیماران دارای مشکلات گوارشی، کلیوی و دیسکرازی‌های خونی جهت کنترل دردهای پس از درمان ریشه مفید باشد. انجام مطالعات بیشتری جهت مقایسه تأثیر ضد التهابی داروی سلکوکسیب با سایر داروهای NSAIDs از جمله ایبوپروفن پیشنهاد می‌گردد.

کاهش التهاب، بر شاخص شدت تراکم سلول‌های التهابی، سپس شاخص شدت ادم و در نهایت بر روی میزان دیلاتاسیون است. با توجه به این که قسمت اعظم دردهای دندانی ناشی از فرآیندهای التهابی در ناحیه پالپ و پری آپیکال می‌باشد، داروهای NSAIDs بیشترین کاربرد و تأثیر را در مورد این دردها دارا هستند [۱۶]. داروهای NSAIDs تمایل به نسبت زیادی به پروتئین‌های پلازما دارند و هنگام وازودیلاتاسیون موضعی، به همراه پلازما از عروق خارج شده، در بافت ملتهب منتشر می‌شوند و آنزیم‌های سیکلوکسیژناز را به طور رقابتی مهار می‌کنند [۱۷]. از آن جا که داروهای NSAIDs مانند ایبوپروفن، علاوه بر آنزیم Cox2، آنزیم Cox1 را نیز مهار می‌کنند، دارای اثرات جانبی همچون زخم و خونریزی گوارشی، نفروتوکسیتی، دیسکرازی‌های خونی و غیره می‌باشند [۱۸]. سلکوکسیب یک داروی مهارکننده Cox2 است و از آن جا که Cox1 را مهار نمی‌کند، عوارض گوارشی و کلیوی کم‌تری دارد.

Rofecoxib (رفکوکسیب) نیز یک داروی مهارکننده Cox2 است. Matheson و Figgitt اظهار داشتند که داروی رفکوکسیب، اثر تسکینی بیشتری نسبت به داروی سلکوکسیب دارد [۱۹]. با این حال در این مطالعه به علت احتمال بیشتر بروز عوارض قلبی، از داروی رفکوکسیب استفاده نگردید. در این مطالعه تأثیر داروی سلکوکسیب که یکی از مهارکننده‌های انتخابی Cox2 بوده، مورد تأیید FDA نیز می‌باشد [۲۰]، در کاهش التهاب حاد ناحیه پری آپیکال پس از درمان ریشه بررسی شد.

اثر ضدالتهابی داروی سلکوکسیب در مطالعه Oyama و همکاران (۲۰۰۵) نیز مشاهده گردید. آنها مشاهده کردند که داروی سلکوکسیب در کاهش میزان التهاب ناشی از آدنوکارسینومای مری ناشی از متابلازی بافتی مؤثر است [۲۱]. همچنین Chu و همکاران (۲۰۰۴) مشاهده کردند که داروی سلکوکسیب در موارد خونریزی‌های مغزی می‌تواند از شدت ادم مغزی بکاهد [۲۲]. هرچند اثرات ضدالتهابی داروی سلکوکسیب در مطالعه Oyama بر روی ناحیه مری، در مطالعه Chu در ناحیه

## منابع

1. Ingle JI, Bakland LK, Beveridge EE, Glick DH, Hoskison AE. Modern endodontic therapy. In: Ingle JI, Baklan LE, editors. Endodontics. London: BC Decker;2002.p.3.
  2. Seltzer S, Naidorf IJ. Flare-ups in endodontics: I. Etiological factors. 1985. J Endod 2004; 30(7):476-81.
  3. Langford RM, Mehta V. Selective cyclooxygenase inhibition: its role in pain and anaesthesia. Biomed Pharmacother 2006; 60(7):323-8.
  4. Khan AA. Cox2 inhibitors for endodontic pain. Endodontic Topics 2002; 3(1):31-40.
  5. Hargreaves KM, Milam SP. Mechanisms of orofacial pain and analgesia. In: Dionne RA, Phero JC, Becker DE, editors. Management of pain and anxiety in the dental office. Philadelphia: WB. Saunders; 2002.p.19.
  6. Gilroy DW, Colville-Nash PR, Willis D, Chivers J, Paul-Clark MJ, Willoughby DA. Inducible cyclooxygenase may have anti-inflammatory properties. Nat Med 1999; 5(6):698-701.
  7. Mickel AK, Wright AP, Chogle S, Jones JJ, Kantorovich I, Curd F. An analysis of current analgesic preferences for endodontic pain management. J Endod 2006; 32(12):1146-54.
  8. Torabinejad M, Dorn SO, Eleazer PD, Frankson M, Jouhari B, Mullin RK et al. Effectiveness of various medications on postoperative pain following root canal obturation. J Endod 1994; 20(9):427-31.
  9. Torabinejad M, Cymerman JJ, Frankson M, Lemon RR, Maggio JD, Schilder H. Effectiveness of various medications on postoperative pain following complete instrumentation. J Endod 1994; 20(7):345-54.
  10. Lopez-Carriches C, Martinez-Gonzalez JM, Donado-Rodriguez M. Analgesic efficacy of diclofenac versus methylprednisolone in the control of postoperative pain after surgical removal of lower third molars. Med Oral Patol Oral Cir Bucal 2005; 10(5):432-9.
  11. Lee Y, Rodriguez C, Dionne RA. The role of COX-2 in acute pain and the use of selective COX-2 inhibitors for acute pain relief. Curr Pharm Des 2005; 11(14):1737-55.
  12. Aeinehchi M, Eslami B, Ghanbari M, Saffar AS. Mineral trioxide aggregate (MTA) and calcium hydroxide as pulp-capping agents in human teeth: a preliminary report. Int Endod J 2003; 36(3):225-31.
  13. Torabinejad M, Bakland LK. An animal model for the study of immunopathogenesis of periapical lesions. J Endod 1978; 4(9):273-7.
  14. Weine FS, Wilgo JL. Drug Therapy Useful in Endodontics. In: Weine FS, editor. Endodontic Therapy. St. Louis: Mosby; 2004.p.605.
  15. Murphy HS, Ward PA. Inflammation. In: Rubin E, Gorstein F, Schwarting R, Strayer DS, editors. Rubin's Pathology. Philadelphia: Lippincott Williams & Wilkins; 2005.p.40-8.
  16. Pallasch TJ. Pharmacology of anxiety, pain and infection. In: Ingle JI, Bakland LK, editors. Endodontics. Baltimore: Lippincott Williams & Wilkins; 1994.p.643.
  17. Hargreaves KM, Seltzer S. Pharmacologic control of dental pain. In: Hargreaves KM, Goodis HE, editors. Seltzer and Bender's dental pulp. Chicago: Quintessence;2002.p.219.
  18. Gage TW, Pickett FA. Dental Drug Reference. St. Louis: Mosby;1997.
  19. Matheson AJ, Figgitt DP. Rofecoxib: a review of its use in the management of osteoarthritis, acute pain and rheumatoid arthritis. Drugs 2001; 61(6):833-65.
  20. COX-2 Selective (includes Bextra, Celebrex, and Vioxx) and Non-Selective Non-Steroidal Anti-Inflammatory Drugs (NSAIDs). [cited 2007 Feb 27]. Available From: URL: <http://www.fda.gov/cder/drug/infopage/COX2/default.htm>.
  21. Oyama K, Fujimura T, Ninomiya I, Miyashita T, Kinami S, Fushida S et al. A COX-2 inhibitor prevents the esophageal inflammation-metaplasia-adenocarcinoma sequence in rats. Carcinogenesis 2005; 26(3):565-70.
  22. Chu K, Jeong SW, Jung KH, Han SY, Lee ST, Kim M et al. Celecoxib induces functional recovery after intracerebral hemorrhage with reduction of brain edema and perihematomal cell death. J Cereb Blood Flow Metab 2004; 24(8):926-33.
۲۳. پرتوی ماندانا، مقدم‌نیا علی اکبر، پروین امیرحسین. مقایسه اثر بخشی سلبرکس و ایبوپروفن بر کاهش درد پس از درمان کانال ریشه. مجله دانشکده دندانپزشکی دانشگاه علوم پزشکی شهید بهشتی ۱۳۸۴؛ ۲۳ (۱): ۱-۱۰.
۲۴. قشلاقی‌آذر نسیم، خردمند رضا. بررسی مقایسه ای سلکوکسیب (مهار کننده COX-2) و ایبوپروفن در کنترل درد ناشی از پیرودنتیت حاد آپیکال. مجله دانشکده دندانپزشکی دانشگاه علوم پزشکی شهید بهشتی ۱۳۸۵؛ ۲۴ (۳): ۹-۳۶۳.