

# گزارش یک بیمار مبتلا به هیستوسیتوزیز سلول لانگرهانس با علائم پوستی و دهانی

دکتر پریچهر غلیانی\*، دکتر عاطفه توانگر<sup>۱</sup>، دکتر آتوسا امینزاده<sup>۲</sup>

## چکیده

**مقدمه:** هیستوسیتوزیز سلول لانگرهانس (LCH)، شامل مجموعه بیماری‌هایی است که ناشی از تکثیر سلول‌های شبیه هیستوسیت می‌باشند و شامل بیماری‌های گرانولوم ائوزنوفیلیک، هندشولر کریستین و لتر-سیو می‌باشد. شیوع بیماری ۰/۵ در هر ۱۰۰/۰۰۰ نفر در سال در کودکان با سن کمتر از ۱۵ سال می‌باشد.

**گزارش بیمار مبتلا:** شیرخوار پسر ۵۷ روزه‌ای با ضایعات پاپولووزیکولر پوستی و توده‌های برجسته مخاط دهان بدون درگیری استخوان و احشاء به بخش بیماری‌های دهان دانشکده دندانپزشکی اصفهان ارجاع داده شد. تمام روش‌های تشخیصی تا تشخیص نهایی هیستوسیتوزیز سلول لانگرهانس و درمان آن گزارش شده است.

**نتیجه‌گیری:** ضایعات دهانی ممکن است اولین تظاهر بیماری هیستوسیتوزیز سلول لانگرهانس باشد و دندان‌پزشک باید به این موضوع آگاه باشد. براساس پژوهش‌های مختلف، این بیماری ممکن است اساس ژنتیکی داشته باشد.

**کلید واژه‌ها:** هیستوسیتوزیز سلول لانگرهانس، ضایعات پاپولووزیکولر، مخاط دهان

\* دانشیار بخش بیماری‌های دهان  
دانشکده دندانپزشکی دانشگاه علوم پزشکی اصفهان  
drghalyani@yahoo.com

۱: دستیار بخش بیماری‌های دهان  
دانشکده دندانپزشکی دانشگاه علوم پزشکی اصفهان  
۲: دستیار بخش آسیب شناسی دهان، فک و صورت دانشکده دندانپزشکی دانشگاه علوم پزشکی اصفهان

این مقاله در تاریخ ۸۶/۲/۱۷ به دفتر مجله رسیده، در تاریخ ۸۶/۲/۲۵ اصلاح شده و در تاریخ ۸۶/۳/۸ تأیید گردیده است.

مجله دانشکده دندانپزشکی اصفهان  
۸۸ تا ۸۲ (۲) ۳: ۱۳۸۶

گزارش یک بیمار مبتلا به هیستوسیتوز سلول لانگرهانس با علائم پوستی و دهانی

پریچهر غلیانی و همکاران

## مقدمه

هیستوسیتوز  $x$  به گروهی از اختلالات نادر سیستم رتیکولواندوتلیال اطلاق می‌گردد که توسط پرولیفراسیون سلول‌های شبه هیستوسیت (سلول لانگرهانس) مشخص می‌شوند [۱-۳]. هیستوسیت‌ها ممکن است در یک یا چند ارگان مانند پوست، استخوان‌ها، غدد لنفاوی، ریه، کبد، طحال و مغز استخوان تکثیر شده، ایجاد بیماری نمایند. شایعترین تظاهرات بیماری، تب، لنفادنوپاتی، ضایعات پوستی و هیپاتواسپلنومگالی می‌باشند [۳،۴].

بیماری در گستره سنی وسیعی مشاهده می‌شود ولی بیش از ۵۰٪ موارد ابتلا در کودکان کوچکتر از ۱۰ سال مشاهده شده است [۱]. شیوع بیماری ۰/۵ در ۱۰۰۰۰۰ نفر در سال در کودکان با سن کمتر از ۱۵ سال بوده، اوج بیماری از نوزادی تا ۳ سالگی است [۵].

هیستوسیتوز سلول لانگرهانس بر اساس شدت بیماری به سه نوع تقسیم می‌شود:

۱) نوع منتشر حاد یا بیماری لتر-سیو، با درگیری وسیع پوست، احشاء و مغز استخوان همراه است و به طور عمده در شیرخواران کوچکتر از ۱ سال رخ می‌دهد [۶].

۲) نوع منتشر مزمن یا هند شولر کریستین، به صورت کلاسیک کودکان و بالغین جوان را با سه تظاهر اصلی ضایعات استخوانی، اگزوفتالمی و دیابت بی‌مزه مبتلا می‌کند [۶].

۳) نوع لوکالیزه مزمن یا ائوزوفیلیک گرانولوما، با ضایعات منفرد یا متعدد استخوانی بدون درگیری احشاء، بیشتر در بالغین جوان ظهور می‌کند و نسبت به دو نوع دیگر پیش‌آگهی بهتری دارد [۶].

از نظر هیستوپاتولوژی، انفیلتراسیون منتشر سلول‌های درشت تک‌هسته‌ای با سیتوپلاسم وسیع رنگ پریده لانگرهانس (شبه هیستوسیت) دیده می‌شود. این سلول‌ها فاقد غشای سیتوپلاسمی مشخص هستند و هسته وزیکولر گرد یا دنداندار دارند. تعداد متغیری از سلول‌های ائوزوفیل، پلاسماسل، لنفوسیت و ژانت‌های چند هسته‌ای نیز دیده می‌شوند [۱].

درمان ضایعات بسته به منفرد و یا متعدد بودن آن‌ها و محل درگیری، شامل جراحی، رادیوتراپی، کموتراپی، تزریق استروئید به تنهایی و یا به صورت ترکیبی خواهد بود [۱]. روند بهبودی این بیماری از پسرقت خود به خود، تا مزمن شدن و یا مرگ بیمار متفاوت می‌باشد [۷].

در این مقاله به گزارش یک بیمار مبتلا به هیستوسیتوز سلول لانگرهانس پرداخته شده، روند تشخیصی و درمانی آن ذکر می‌شود.

## گزارش بیمار مبتلا

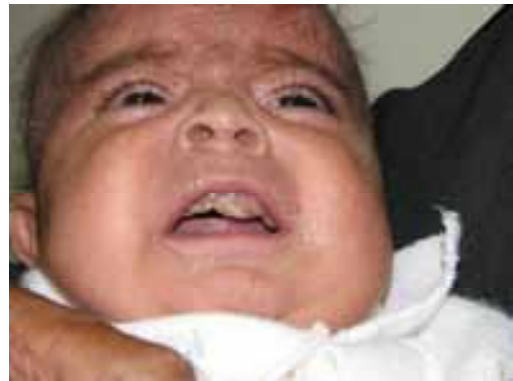بیمار، شیرخوار پسر ۵۷ روزه‌ای با تظاهرات پوستی و دهانی بود. طبق تاریخچه‌ای که از والدین بیمار گرفته شد، ضایعات پوستی در ابتدا در ناحیه پوست سر (اسکالپ)، صورت و پیشانی به تعداد اندک شروع شده، به تدریج به سایر نواحی گسترش یافته بود. پس از گذشت دو هفته از شروع علائم، شیرخوار به دلیل تب زیاد، ناتوانی در مکیدن شیر، دهیدراسیون و بی‌قراری به بیمارستان الزهرا (س)، وابسته به دانشگاه علوم پزشکی اصفهان، منتقل می‌شود. با فرض این‌که ضایعات عفونی می‌باشند، بیمار مورد درمان با آنتی‌بیوتیک قرار می‌گیرد که به دلیل عدم ایجاد بهبودی، درمان قطع می‌شود. در بررسی‌های بعدی، سونوگرافی شکم و لگن و تست‌های فانکشن کبد انجام می‌شود که طبق بررسی‌های انجام شده، ارگان‌های داخلی سالم بودند. به دلیل وجود ضایعه دهانی و عدم تشخیص بالینی، بیمار با یافته‌های آزمایشگاهی  $WBC = 18200$ ،  $ESR = 35$  و  $CRP = 3+$ ، به بخش بیماری‌های دهان دانشکده دندان پزشکی اصفهان ارجاع داده شد.

در معاینه دهان، توده اگزوفیتیک بدون درد، هم‌رنگ مخاط دهان، با قوام سفت و قاعده پهن در قدام ریبج آلوئول فک بالا دیده شد (تصویر ۱). علاوه بر ضایعات مخاط دهان، بیمار دچار ضایعات پوستی پاپولو-وزیکولر متعدد روی نواحی پوست سر، صورت، گردن، تنه، دست‌ها، پاها، ران و ناحیه ژنیتال بود. بعضی از این ضایعات زخمی بوده، توسط غشای فیبرینی پوشیده شده

گزارش یک بیمار مبتلا به هیستوسیتوزیس سلول لانگرهانس با علائم پوستی و دهانی

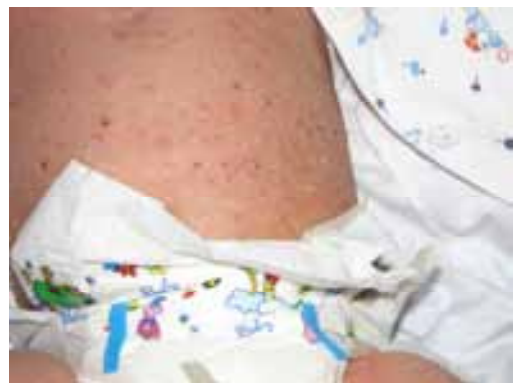پریچهر غلیانی و همکاران

بودند و در برخی نواحی نیز اسکار های پویپوگمانته به چشم می خورد (تصویر ۲).

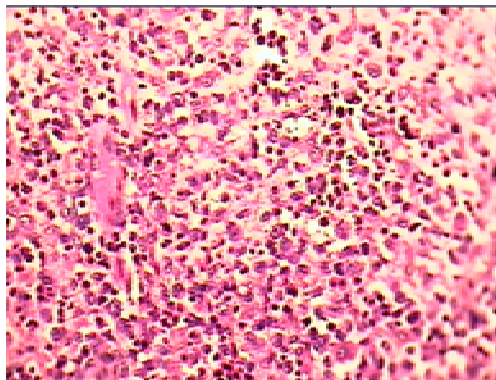


تصویر ۱: ضایعه مخاط دهان

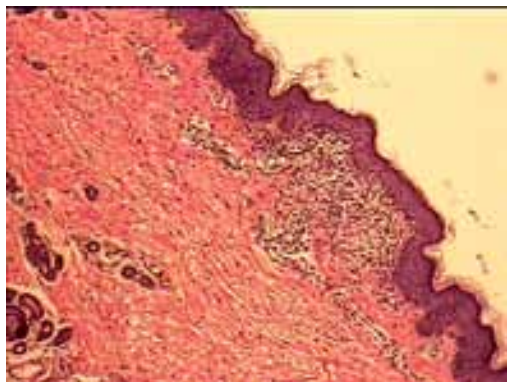
در بررسی میکروسکوپی نمونه مربوط به مخاط دهان بیمار، ساختمان مخاط مالپیگی مشاهده شد. در کوریوم، بافت پرولیفراسیون نئوپلاستیک سلول های تک هسته ای درشت شبه هیستوسیت با سیتوپلاسم وسیع روشن، بدون حدود سیتوپلاسمی مشخص و هسته وزیکولر دنداندار (گهگاه کلیوی شکل) مشاهده شد. ارتشاح سلول های ائوزوفیل به صورت پراکنده یا متمرکز در لابه لای سلول های فوق مشاهده شد (تصویر ۳). در نمونه مربوط به پوست بیمار در ناحیه ای از درم به صورت ساب اپیدرمال، پرولیفراسیون سلول های شبه هیستوسیت با هسته شکافدار همراه با ارتشاح سلول های ائوزوفیل در ترکیب با سایر سلول های التهابی، مشابه آن چه که در نمونه مخاط دهان دیده شده بود، مشاهده گردید (تصویر ۴).



تصویر ۲: ضایعات پوستی



تصویر ۳: پرولیفراسیون نئوپلاستیک سلول های شبه هیستوسیت همراه ارتشاح ائوزوفیلی در نمونه مخاط دهان (رنگ آمیزی H&E، بزرگنمایی ۴۰×۱۰)



تصویر ۴: پرولیفراسیون سلول های نئوپلاستیک در ناحیه ساب اپیدرمال پوست (رنگ آمیزی H&E بزرگنمایی ۱۰×۱۰)

در نمای رادیوگرافی پری اپیکال که از توده مخاط دهان بیمار به عمل آمد، درگیری استخوانی دیده نشد و به نظر، ضایعه منحصر به بافت نرم بود. با توجه به نمای بالینی و رادیوگرافی بیمار، به ترتیب تشخیص های بالینی هیستوسیتوزیس سلول لانگرهانس، پمفیگوس Heily-Heily، پمفیگوئید نوزادی و اپی درمولیز بولوزا مطرح شد.

به منظور تشخیص نهایی و با توجه به این که بیمار نوزاد ۵۷ روزه ای بود که به هیچ عنوان همکاری لازم را نداشت و امکان صدمه رسیدن به وی حین انجام کار بسیار زیاد بود، در اتاق عمل دانشکده دندان پزشکی اصفهان با استفاده از بیهوشی عمومی زیر نظر متخصص بیهوشی، بیوپسی incisional از توده مخاط دهان و تاول دست نخورده پوست به عمل آمد و به صورت دو نمونه جداگانه به بخش پاتولوژی دانشکده دندان پزشکی اصفهان ارسال گردید.

بیمار جهت درمان به انکولوژیست معرفی گردید. در بررسی مغز استخوان بیمار در مرکز مربوط نیز پرولیفراسیون سلول‌های شبه هیستوسیت مشاهده شد و شیمی درمانی برای بیمار شروع گردید. طبق نظر انکولوژیست مسؤول، پروتکل درمانی در این بیمار شامل استفاده از داروی خوراکی سیکلوفسفامید به مدت شش هفته، در دوره‌های دو هفته‌ای و به مقدار روزانه  $mg/kg$  ۲/۵ بود. در ابتدا پاسخ بیمار به درمان بسیار خوب بود و ضایعات پوستی و توده دهانی به سرعت روند بهبودی را طی می‌کرد. اما متأسفانه پس از دوره سوم شیمی درمانی، تعداد سلول‌های خونی بیمار به خصوص گلبول‌های سفید، کاهش شدید پیدا کرد و بیمار دچار تب شدید شد که با وجود سعی و تلاش همکاران محترم بیمارستان، به دلیل حملات متعدد تشنج جان سپرد. بیمار مورد گزارش، خواهر دوقلویی داشت که به نظر سالم می‌رسید و بر اساس پی‌گیری‌های بعدی، تاکنون نیز مشکلی نداشته است. (تصویر ۷)

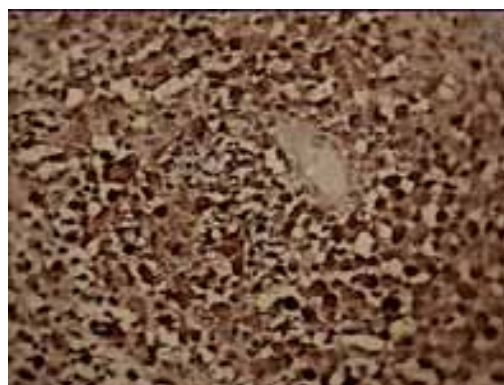


تصویر ۷: خواهر دوقلوی بیمار

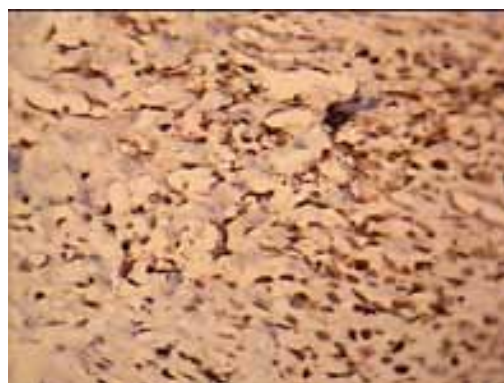
### بحث

هیستوسیتوز سلول‌های لانگرهانس، یک اختلال نتوپلاستیک مونوکلونال است که برای مدت‌ها نتوپلاستیک یا غیرنتوپلاستیک بودن آن مورد بحث بوده است. پس از بررسی و مشخص شدن مونوکلونال بودن سلول‌های ضایعه، روند نتوپلاستیک بودن بیشتر مورد قبول می‌باشد [۱].

بر اساس یافته‌های فوق و نمای بالینی بیمار، تشخیص هیستوسیتوز سلول لانگرهانس تأیید گردید. به منظور اطمینان تشخیصی، از رنگ‌آمیزی ایمونوهیستوشیمی S100 (پروتئین باند شونده به کلسیم که منشأ اصلی آن گلیاها می‌باشد. این پروتئین در سلول‌های لانگرهانس یافت می‌شود.) و CD68 (گلیکوپروتئینی که به لیوپروتئین‌های با وزن مولکولی پایین باند می‌شود و فقط در ماکروفاژها تظاهر می‌یابد.) استفاده شد. سلول‌های موجود در ضایعه و تعدادی از سلول‌های لانگرهانس اپی‌تلیوم، رنگ آمیزی سیتوپلاسمی به شدت مثبت با مارکر S100 را نشان دادند (تصویر ۵)؛ در حالی که با مارکر CD68، واکنش منفی سلول‌های موجود در ضایعه مشاهده شد (تصویر ۶).



تصویر ۵: رنگ‌آمیزی ایمونوهیستوشیمی با مارکر S100، واکنش مثبت سلول‌های تومورال را نشان می‌دهد (بزرگ‌نمایی ۱۰×۴۰)



تصویر ۶: رنگ‌آمیزی ایمونوهیستوشیمی با مارکر CD68، واکنش منفی سلول‌های تومورال را نشان می‌دهد (بزرگ‌نمایی ۱۰×۴۰)

همکاران، دو قلوهای برادری را گزارش کردند که با فاصله کمی از یکدیگر به بیماری LCH مبتلا شده، پس از مدت کوتاهی به دلیل درگیری کلیوی فوت کرده بودند. ضایعات این بیماران نیز ابتدا از پوست اسکالپ شروع شده، کم کم به درگیری جلدی سایر نواحی منجر شده بود. این بیمار و بیماران دیگر از جمله بیمار حاضر، ممکن است نقش احتمالی ژنتیک را در اتیولوژی این بیماری خاطر نشان سازند [۱۴]. Pirbluda بیماری لترسیو را در دو برادر با علائم بالینی هایپوترمی، هپاتواسپلنومگالی، لنفادنوپاتی و تظاهرات پوستی در سنین ۱۱ و ۱۵ ماهگی گزارش کرد [۱۶]. Baliko و همکاران، دو بیمار مبتلا به هیستوسیتوز سلول را گزارش نمودند؛ یک دختر ۲ ساله با درگیری دنده‌ها و مادر وی با درگیری ریه [۱۷]. انصاری و همکاران نیز، سه بیمار مبتلا به بیماری هیستوسیتوز سلول را مطرح کردند که هر سه اعضای یک خانواده بودند. پسر ۲ ساله‌ای که علائم تب و تورم صورت، هپاتواسپلنومگالی و درگیری استخوانی داشت و پس از یک سال شیمی درمانی فوت کرد. ۲ سال بعد خواهر سه ساله وی با علائم مشابهی با درگیری پوستی، استخوانی و تورم صورت مراجعه نمود، که ضایعاتش با شیمی درمانی و رادیوتراپی به خوبی بهبود یافت و پس از آن کودک ۱۴ ماهه خانواده با تورم کل بدن و اگزوفتالمی مراجعه می‌کند که با درمان شیمی‌درمانی پاسخ مطلوب حاصل می‌گردد [۸].

Rajpal و همکاران، ۵ بیمار مبتلا به هیستوسیتوز سلول را گزارش کردند که از دامنه سنی ۲۸ روز تا ۵ سال بودند. سه بیمار درگیری پوستی در دوران نوزادی به صورت ضایعات پاپولر ژنرالیزه و دو بیمار دیگر گرفتاری مولتی سیستم داشته‌اند. تشخیص بیماری بر اساس وجود هیستوسیت‌های S100+ در ضایعات پوستی داده شده است [۳]. Parolvic و همکاران نیز، بیماری را گزارش کردند که با ضایعات پوستی متعدد متولد شده بود. ضایعات پوستی به شکل‌های وزیکولر، پاپولر و ژنرالیزه بوده، سایر ارگان‌ها سالم و بدون گرفتاری بوده‌اند و پس از ۶ هفته ضایعات پوستی بدون درمان بهبود یافتند [۱۸]. در برخی منابع نیز اشاره شده است که هیستوسیتوز سلول لانگرهانس ممکن است مثل یک بیماری راکتیو باشد که خود به خود بهبود یابد یا

اتیولوژی این بیماری ناشناخته بوده [۳]، واکنش‌های ایمنولوژیک، عفونی، محیطی، ژنتیکی، نتوپلاستیک و به تازگی واکنش افزایش حساسیت به آنتی‌ژن‌های ویروسی HHV6 و EBV مطرح شده است. به گونه‌ای که ویروس، با اختلال در عملکرد سلول‌های T ساپرسور، تنظیم سیستم ایمنی را مختل می‌کند و در نتیجه پاسخ شدید و کنترل نشده سیستم ایمنی ایجاد می‌گردد [۵، ۸-۱۱]. در ایمنوفلورسانت ضایعات هیستوسیتوز، ویروس EBV مشاهده شده است [۹]. Esire معتقد است عفونت طولانی مدت با ویروس HHV6 ممکن است درگسترش و یا پیشرفت بیماری هیستوسیتوز سلول لانگرهانس نقش داشته باشد [۱۰].

در یک بررسی در ۹۰ درصد موارد، ضایعات پوستی گزارش شده است که لنفادنوپاتی و تب نیز جزء علائم شایع بیماری بوده است [۴]. این ضایعات پوستی به صورت وزیکولر، پاپولر، خونریزی زیرپوستی و یا به صورت seborrheic-like dermatitis به خصوص در یک نوزاد گزارش شده است [۱۲].

در صورتی که بیماری در نواحی خارج استخوانی دهان دیده شود، به صورت ضایعه اولسراتیو یا پرولیفراتیو می‌باشد. گاهی نیز تنها علامت بیماری، درگیری دهان است. این ضایعه ممکن است در دهان به شکل لقی دندان، خونریزی لثه و نواحی زخمی، درد غیراختصاصی، کاندیدا و تورم اروفاشیال همراه با نواحی استئولیتیک ظهور کند. ضایعات دهانی به شکل لوکوپلاکی در مندیبل و یا ضایعات ندولر زردرنگ در ماگزایلا نیز گزارش شده است [۱۳]. در موارد درگیری لوکال دهان، بیماری خود به خود پسرفت داشته و یا حداقل پس از گذشت ۱/۵ تا ۲ سال به سمت درگیری سیستمیک و بروز علائم احشایی گسترش پیدا کرده است که در صورت درمان سیستمیک، احتمال بروز و شدت علائم احشایی به شدت کاهش داشته است [۱۳].

در مورد بیماری هیستوسیتوز سلول لانگرهانس، احتمال نقش داشتن مسایل ژنتیک و یا فامیلیال در اتیولوژی بیماری مطرح است. به نظر می‌رسد این بیماری تابع کروموزم X باشد [۱۴، ۱۵]. بنابراین با توجه به جمیع موارد، توصیه‌های لازم جهت پیگیری خواهر بیمار به والدین داده شد. Juborg و



مثل یک نئوپلاسم به درمان انکولوژی نیاز داشته باشد [۷].

بیماری هیستوسیتوز سلول لانگرهانس مادرزادی نوع نادر این بیماری است. پیش‌آگهی خوبی دارد و به طور عمده درگیری پوستی و یا مخاط دهان دیده می‌شود. درگیری ارگان‌های داخلی نادر است و بیشتر بهبودی خود به خود صورت می‌گیرد [۱۸].

Vap و همکاران، هیستوسیتوز سلول لانگرهانس را در خانم جوانی بیان کردند که با شکایت از بزرگ شدن غده تیروئید مراجعه کرده بود. پس از بررسی آسیب شناسی و مثبت شدن شاخص‌های S100 و CD1a، تشخیص این بیماری قطعی شد

و برای اولین بار درگیری غده تیروئید و پاراتیروئید در بیماری هیستوسیتوز سلول لانگرهانس دیده شد [۱۹]. در گزارش حاضر به دلیل فقدان مارکر CD1a (پروتئین با وزن مولکولی ۴۹KDa که در تیموسیت‌های کورتیکال و سلول‌های دندریتیک مانند سلول‌های لانگرهانس ظاهر می‌یابد) و عدم دسترسی به میکروسکوپ الکترونی، انجام تست‌های مذکور مقدور نبود ولی با توجه به مثبت شدن شاخص S<sub>100</sub>، بیمار معرفی شده با ضایعات پوستی و ضایعات اگزوفیتیک لته، به هیستوسیتوز سلول لانگرهانس مبتلا بوده است. درگیری پوست و مخاط دهان، دو تظاهر بالینی مهم بیمار بود.

## References

1. Nevile BW, Damm D, Allen CM, Bouquot JE. Oral and maxillofacial pathology. 7<sup>th</sup> ed. Philadelphia: WB saunders; 2002.p.513-5.
2. Ramani P, Chandrasekar T, Baig MF, Muthusekar MR, Thomas S, Manyam R et al. Langerhans cell histiocytosis of the mandible in a six-year-old child. Indian J Dermatol Venereol Leprol 2007; 73(2):114-6.
3. Punia RS, Bagai M, Mohan H, Thami GP. Langerhans cell histiocytosis of skin: a clinicopathologic analysis of five cases. Indian J Dermatol Venereol Leprol 2006; 72(3):211-4.
4. Minguez I, Minguez JM, Bonet J, Penarrocha M, Sanchis JM. Oral manifestations of chronic disseminated histiocytosis. A report of 10 cases. Med Oral 2004; 9(2):152.
5. Donadieu J, Guyot-Goubin A, Clavel J, Thomas C. [Clinical presentation and epidemiology of childhood Langerhans cell Histiocytosis]. Arch Pediatr 2008; 15(5):520-2.
6. Regezi J, Sciubba J, Jordan R. Oral pathology: clinical pathologic correlation. 4<sup>th</sup> ed. Philadelphia: WB saunders; 2003.p.303-5.
7. Langerhans Cell Histiocytosis in Children. [cited 06 Oct 2008] Available from URL: <http://www.histiocytosis.ca/facts.html>.
8. Ansari SH, Vossough P, Deylami H. Langerhans cell histiocytosis in one family. Acta Medica Iranica 2004; 42(2):154-7.
9. Shimakage M, Sasagawa T, Kimura M, Shimakage T, Seto S, Kodama K, et al. Expression of Epstein-Barr virus in Langerhans' cell histiocytosis. Hum Pathol 2004; 35(7):862-8.
10. Csire M, Mikala G, Jako J, Masszi T, Janosi J, Dolgos J et al. Persistent long-term human herpesvirus 6 (HHV-6) infection in a patient with langerhans cell histiocytosis. Pathol Oncol Res 2007; 13(2):157-60.
11. Chen CJ, Ho TY, Lu JJ, Sheu LF, Lee SY, Tien CH et al. Identical twin brothers concordant for Langerhans' cell histiocytosis and discordant for Epstein-Barr virus-associated haemophagocytic syndrome. Eur J Pediatr 2004; 163(9):536-9.
12. Stein SL, Paller AS, Haut PR, Mancini AJ. Langerhans cell histiocytosis presenting in the neonatal period: a retrospective case series. Arch Pediatr Adolesc Med 2001; 155(7):778-83.
13. Alajbeg I, Vucicevic V, Femenic R, Cekic A, Anicic M, Kelecic J et al. Unrecognized oral manifestation of langerhans cell histiocytosis which progressed to systemic disease. Oral oncology Extra 2006;(24): 10-13 2006; 42(1):10-3.
14. Juberg RC, Kloepfer HW, Oberman HA. Genetic determination of acute disseminated histiocytosis X. Pediatrics 1970; 45(5):753-65.
15. Murakami I, Gogusev J, Fournet JC, Glorion C, Jaubert F. Detection of molecular cytogenetic aberrations in langerhans cell histiocytosis of bone. Hum Pathol 2002; 33(5):555-60.
16. Pribluda BA. [Letterer-Siwe disease in half-brothers]. Arkh Patol 1986; 48(11):73-6.
17. Baliko Z, Schreiner M, Kishindy KK, Hegedus G, Kosztolanyi G. Different manifestations of langerhans cell histiocytosis affecting two members of a family. Respiration 2000; 67(5):583-5.

18. Pavlovic MD, Minic A, Zolotarevski L, Vesic S. Disseminated crusted papules in a newborn. *Vojnosanit Pregl* 2006; 63(7):681-3.
19. Yap WM, Chuah KL, Tan PH. Langerhans cell histiocytosis involving the thyroid and parathyroid glands. *Mod Pathol* 2001; 14(2):111-5.