

بررسی مقایسه‌ای موفقیت بالینی دو سمان پرتلند و مینرال تری اکساید اگریگیت در ترمیم پرفوریشن‌های مولرهای دایمی

دکتر مریم بیدار^۱، دکتر مهدی صدیق^۲، دکتر مینا زارعی*

چکیده

مقدمه: مواد مختلفی جهت ترمیم پرفوریشن استفاده شده‌اند که در میان آن‌ها، MTA به عنوان ماده انتخابی به کار می‌رود؛ اما سمان پرتلند با قیمت کمتر و شباهت ساختمانی به MTA به عنوان جایگزینی برای آن مطرح شده است. هدف از انجام این پژوهش، بررسی بالینی و رادیوگرافی ترمیم پرفوریشن‌های مکانیکی دندان‌های مولر انسان توسط سمان پرتلند و مقایسه آن با MTA خاکستری بود.

مواد و روش‌ها: در این پژوهش مقایسه‌ای کارآزمایی بالینی، نواحی پرفوریشن ۳۰ دندان از ۳۰ بیمار داوطلب در دانشکده دندان‌پزشکی مشهد مورد درمان قرار گرفت. در یک گروه MTA خاکستری و در گروه دیگر سمان پرتلند تایپ IV برای ترمیم استفاده شد. بیماران در فاصله‌های ۳ و ۶ ماه بعد فراخوانده شدند. معاینات بالینی یا رادیوگرافی توسط دو متخصص معالجه ریشه صورت گرفت و موفقیت یا عدم موفقیت درمان ثبت شد. جهت بررسی نتایج از آزمون آماری χ^2 استفاده شد.

یافته‌ها: در هر یک از دو گروه سمان پرتلند و MTA در بررسی‌های ۳ و ۶ ماه پس از ترمیم پرفوریشن، یک مورد به علت ایجاد ضایعه رادیوگرافی به عنوان شکست در نظر گرفته شد و بین دو گروه تفاوت آماری معنی‌داری مشاهده نشد ($p \text{ value} = 1$).

نتیجه‌گیری: در ترمیم پرفوریشن‌های مناطقی که اهمیت زیبایی ندارد، با توجه به نتایج یکسان ترمیمی و ارزانتر بودن، می‌توان از سمان پرتلند تایپ IV به جای MTA خاکستری استفاده نمود.

کلید واژه‌ها: کار آزمایی بالینی، پرفوریشن ریشه، سمان پرتلند، مولر دایمی، MTA prroot.

* دانشیار، گروه اندودنتیکس و عضو مرکز تحقیقات، دانشکده دندان‌پزشکی مشهد، مشهد، ایران. (مؤلف مسؤول)
zareim@mums.ac.ir

۱: دانشیار، گروه اندودنتیکس و عضو مرکز تحقیقات، دانشکده دندان‌پزشکی مشهد، مشهد، ایران.

۲: استادیار، گروه اندودنتیکس، دانشکده دندان‌پزشکی شیراز، شیراز، ایران.

این مقاله در تاریخ ۸۸/۹/۱۱ به دفتر مجله رسیده، در تاریخ ۸۹/۳/۲۹ اصلاح شده و در تاریخ ۸۹/۴/۱۵ تأیید گردیده است.

مجله دانشکده دندان‌پزشکی اصفهان
۱۳۸۹، ۶(۳)، ۱۶۵ تا ۱۷۲

مقدمه

ارتباط غیر طبیعی بین کانال دندان و فضای اطراف آن، که در اثر عوامل ایاتروژنیک و نیز عوامل پاتولوژیک مانند تحلیل ریشه یا پوسیدگی اتفاق می‌افتد، اغلب شرایط مشکل و پیچیده‌ای را در درمان ریشه به وجود می‌آورد و پیش آگهی درمان را تحت تاثیر قرار می‌دهد [۱]. پرفوریشن‌های ایاتروژنیک بخش عمده پرفوریشن‌ها را تشکیل می‌دهند. پروگنوز دندان‌های درمان ریشه شده که دچار پرفوریشن ریشه شده‌اند، به عواملی مانند مدت زمان بین ایجاد پرفوریشن و ترمیم آن، محل پرفوریشن و ارتباط آن با کرسست استخوان، میزان سیل پرفوریشن، اندازه پرفوریشن، میزان تخریب استخوان، طول بدنه ریشه، امکان دستیابی به پرفوریشن جهت ترمیم، قابلیت سیل مواد ترمیمی و عواملی نظیر مهارت دندان‌پزشک و تلاش بیمار جهت حفظ بهداشت دهان بستگی دارد [۲]. شدت آسیب اولیه به بافت پرپودنتال، اندازه و محل پرفوریشن‌ها، قابلیت سیل کنندگی و سمیت سلولی مواد ترمیمی و آلودگی با باکتری‌ها، عوامل مهمی در تعیین پیش آگهی درمان ریشه دندان‌های دارای پرفوریشن می‌باشند [۳-۴]. زمان نیز، به این دلیل که با گذشت آن احتمال آلودگی باکتریایی ناحیه پرفوریشن بیشتر می‌شود، عامل مهمی در تعیین پیش آگهی درمان است [۵].

Lin و همکاران [۶] در سال ۲۰۰۵ با ارزیابی حوادث حین کار بر نتیجه درمان نشان دادند که حوادث حین درمان، احتمال خطر عدم موفقیت درمان ریشه را، به دلیل فراهم آوردن شرایطی جهت نفوذ میکروارگانیسم‌ها به محیط کانال ریشه، افزایش می‌دهند.

ترابی‌نژاد و همکار [۷]، ProRoot MTA (Tulsa Dental product, Tulsa, Ok) را در ۱۹۹۳ به عنوان ماده پرکننده انتهای ریشه و در ۱۹۹۴ به عنوان ترمیم کننده پرفوریشن عرضه داشتند. ترابی‌نژاد و همکار [۷] با بهره‌گیری از رنگ رودامین B فلوروسنت نشان دادند که این ماده کمتر از آمالگام یا Super EBA نشت دارد. آنان همچنین در پژوهش‌های دیگری [۸-۹] دریافته‌اند که MTA سیل بهتری از آمالگام، Super EBA یا (intermediate restorative IRM material) حتی در حضور خون دارد. در ۱۹۹۵، Ford و همکاران [۱۰] ۲۸ دندان پرمولر سگ را پرفوره نموده، نیمی از

آن‌ها را با MTA و نیمی را با آمالگام بستند. آن‌ها نتیجه‌گیری کردند که MTA به ویژه وقتی بلافاصله در محل پرفوریشن قرار داده می‌شود، ماده مناسب‌تری نسبت به آمالگام می‌باشد. بنابراین موفقیت ترمیم پرفوریشن با MTA خاکستری بیش از هر ماده ترمیمی دیگری در پژوهش‌ها نشان داده شده است. Arens و ترابی‌نژاد [۱۱] در ۱۹۹۶ در یک مورد گزارش از ترمیم پرفوریشن با MTA، روند رزتریشن استخوانی را در نمونه‌های بررسی شده بعد از ۳ ماه گزارش نمودند و به دنبال آن ترمیم رادیوگرافیک در عرض ۶ و ۱۲ ماه نیز دیده شد. Schwartz و همکاران [۱۲] در ۱۹۹۹ نیز در یک گزارش مورد، حذف ضایعه فورکیشن و فقدان علایم بالینی را بعد از کاربرد MTA در مدت ۶ ماه گزارش کردند. Main و همکاران [۱۳] در یک پژوهش طولانی مدت از ترمیم پرفوریشن با MTA، رادیوگرافی‌هایی قبل از ترمیم، بلافاصله بعد از ترمیم و حداقل یک سال بعد از ترمیم (۴۵-۱۲ ماه) تهیه نمودند و نتایج را بر اساس وجود یا عدم وجود ضایعه مطرح نمودند. علامت وجود ضایعه در پژوهش آن‌ها، وجود هر گونه لوسنسی در مجاورت ناحیه ترمیم یا گشادشدگی ناحیه PDL بود. آن‌ها همچنین تمام نمونه‌ها را از لحاظ وجود یا عدم وجود نقص پرپودنتال بررسی نمودند و دریافته‌اند که ترمیم پرفوریشن با MTA پیش آگهی درمان را بهبود می‌بخشد. Hartwell و همکار [۱۴] در ۱۹۹۳ و Balla و همکاران [۳] در ۱۹۹۱ وضعیت بافت پرپودنتال را در ناحیه پرفوریشن تا ۶ ماه بعد تحت نظر گرفتند و اثری از تشکیل استخوان تازه در ناحیه پرفوریشن نیافتند.

به تازگی پژوهش‌هایی برای یافتن مواد جایگزین MTA که دارای همان خواص مطلوب بوده، علاوه بر آن مشکل هزینه مربوط به آن را نیز نداشته باشند، انجام شده است. از جمله سمان پرتلند به دلیل شباهت ساختار ترکیبی با MTA در پژوهش‌های متفاوتی با MTA مقایسه شده است. شباهت‌های ساختاری بین MTA و سمان پرتلند به انجام پژوهش‌هایی [۱۷-۱۵] جهت بررسی خواص سیل کنندگی، توکسیسیتی و قابلیت سازگاری نسجی این مواد منجر شده است. پژوهش‌های *in vivo* [۲۰-۱۸] نیز به مقایسه این دو ماده پرداخته‌اند و امکان انجام درمان‌های پالپ کپ، پالپوتومی و آپیکال پلاگ با هر دو ماده بررسی شده است. نتیجه این پژوهش‌ها، تایید کاربرد سمان پرتلند به جای MTA در این زمینه‌های پژوهشی بوده است. با توجه به اینکه

بررسی مقایسه‌ای موفقیت بالینی دو سمان پرتلند و مینرال تری ...

دکتر مریم بیدار و همکاران

چنانچه قبل از بستن پرفوریشن نیاز به کار درمانی دیگری، شامل یافتن کانال، پاکسازی و شکل دهی و پرکردن کانال‌ها با گوتا و یا درمان مجدد بود، این کار انجام می‌شد.

پودر پرتلند استریل شده در فور یا MTA برای بستن پرفوریشن با نرمال سالین طبق دستور کارخانه سازنده MTA (نسبت ۳ به ۱) مخلوط می‌شد تا به قوام مناسب برسد. در هر نمونه، ماده با کریر مناسب به ناحیه پرفوریشن برده شده، با پلاگر در ناحیه متراکم می‌شد. سپس یک پنبه مرطوب جهت سفت شدن ماده ترمیم پرفوریشن در ناحیه قرار می‌دادیم، با زونالین (سینا برتر، تهران، ایران) پانسمان نموده، هر چه سریعتر ترمیم تاج دندان را انجام می‌دادیم. تاریخ پرفوریشن دندان و ترمیم آن در برگه مخصوص ثبت می‌شد. سپس یک رادیوگرافی با تکنیک موازی و با استفاده از (Rinn corporation, Illinois, XCP USA) از بیمار گرفته می‌شد و در صورت عبور ماده ترمیم از ناحیه پرفوریشن، این وضعیت ثبت می‌گردید. برای حذف عامل توانایی درمانگر، مراحل درمانی به دست یک نفر انجام گرفت.

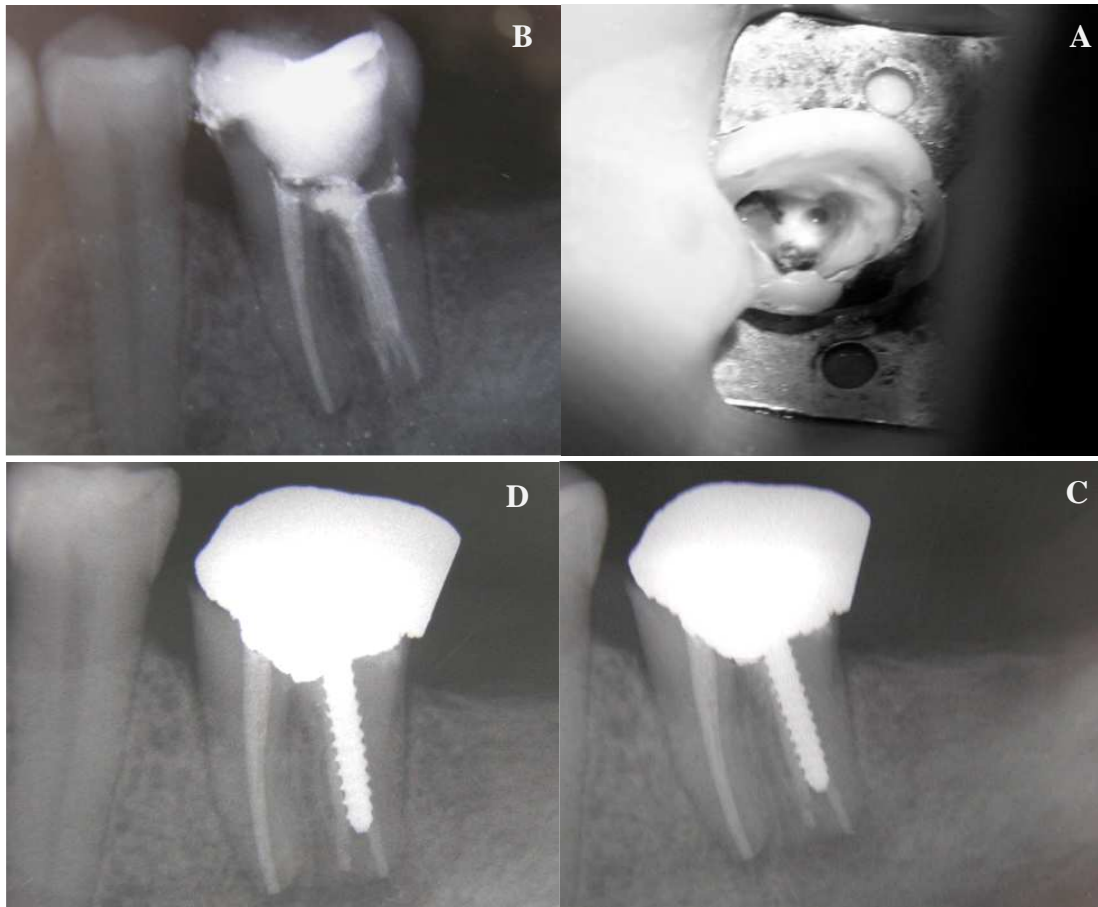
بیماران در دوره‌های ۳ ماه و ۶ ماه بعد بازخوانی شده، مورد معاینات بالینی و رادیوگرافی قرار گرفتند. روش ارزیابی موفقیت یا عدم موفقیت درمان در این پژوهش مطابق روش Main و همکاران [۱۳]، بر اساس تغییرات رادیوگرافیک و بالینی بود. در بررسی‌های پیگیری، دندان از لحاظ وجود فیستول در اطراف آن، تورم لثه، ترشح چرک، لقی دندان، قرمزی لثه، حساسیت به دق و درد خود به خود مورد بررسی قرار گرفته، وجود و یا عدم وجود این موارد ثبت می‌شد. رادیوگرافی با همان زاویه عکس‌های قبلی تهیه می‌شد (شکل‌های ۱ و ۲) و دو مشاهده‌گر، که هر دو متخصص درمان ریشه بودند و از نوع ماده ترمیم پرفوریشن آگاه نبودند، عکس‌های رادیوگرافی را ارزیابی می‌نمودند. آنان تشکیل یا عدم تشکیل ضایعه رادیوگرافی را با مشاهده هر گونه تغییرات رادیوگرافیک در مقایسه با فیلم‌های قبل و بعد از درمان به صورت پاسخ بلی یا خیر ثبت می‌کردند. در صورت نبود توافق بین ۲ نفر، نظر متخصص معالجه ریشه سوم در نظر گرفته می‌شد. اگر هر یک از علایم رادیوگرافی یا بالینی وجود داشتند، درمان ناموفق ارزیابی می‌شد و در صورتی که هیچ یک از این علایم وجود نداشتند، به عنوان درمان موفق در نظر گرفته می‌شد. جهت بررسی نتایج از آزمون آماری χ^2 استفاده گردید.

بیشترین شیوع پرفوریشن در انسان به دلیل پیچیدگی کارهای درمانی، در دندان‌های مولر می‌باشد [۲۱]، بررسی میزان موفقیت ترمیم پرفوریشن در این دندان‌ها ضروری به نظر می‌رسد. هدف از انجام این پژوهش، بررسی میزان موفقیت درمان پرفوریشن دندان‌ها با استفاده از دو ماده MTA و سمان پرتلند به صورت بالینی می‌باشد.

مواد و روش‌ها

در این پژوهش کارآزمایی بالینی به صورت pilot، پس از گرفتن مجوز از کمیته اخلاق دانشگاه علوم پزشکی مشهد (با شماره ۸۶۰۶۱) و مرکز کارآزمایی بالینی وزارت بهداشت (با شماره N1 ۱۳۸۹۰۲۱۵۳۸۵۱)، تعداد ۳۰ بیمار داوطلب، از بیمارانی که دندان مولر آن‌ها حین انجام درمان ریشه یا تهیه فضای پست دچار پرفوریشن در ناحیه فورکیشن یا به صورت نواری شده بودند و موردی از بیماری سیستمیک در سابقه پزشکی خود نداشتند، وارد پژوهش شدند. معیارهای ورود بیماران به پژوهش شامل موارد ذیل بود.

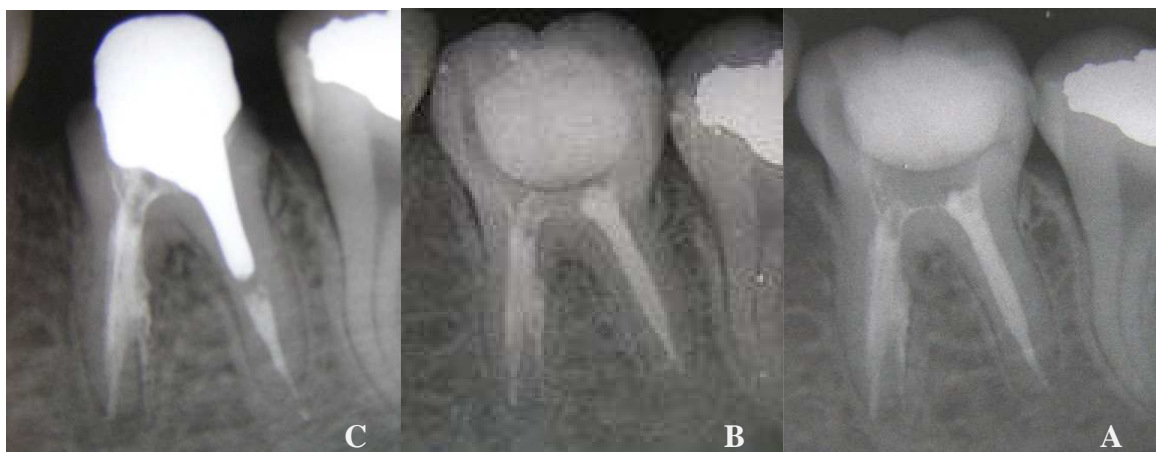- گذشت کمتر از یک هفته از زمان پرفوریشن.
 - نبود علایم بالینی نظیر لقی دندان، تورم، تغییر رنگ مخاطی، پاکت پرپودنتال و فیستول.
 - نبود علایم رادیوگرافی در ناحیه پرفوریشن دندان مورد نظر.
 - قابل ترمیم بودن دندان بعد از درمان اندودنتیک.
- ثبت اطلاعات کلیه بیماران در فرم‌های مخصوص صورت گرفت و بیماران نیز در جریان روند درمان مورد نظر و نوع و ویژگی‌های مواد کاربردی جهت ترمیم پرفوریشن قرار گرفتند و فرم رضایت نامه را در صورت تمایل به همکاری تایید نمودند.
- بیماران به صورت تصادفی (با استفاده از اعداد ماشین حساب) کد گرفته، در دو گروه ۱۵ تایی در طرح درمان ترمیم پرفوریشن با یکی از دو ماده سمان پرتلند و MTA قرار گرفتند. جهت تهیه سمان پرتلند با اپسپت مناسب، از سمان پرتلند نوع IV (سیمان شرق قائن، ایران)، که مرغوب‌ترین نوع سمان پرتلند در حال حاضر می‌باشد، به همراه اکسید بیسموت با نسبت وزنی ۴ به ۱ [۲۲] بهره گرفته شد. MTA مورد استفاده در این پژوهش هم (Dentsply Tulsa, Tulsa, Ok,) Gray ProRoot MTA (Switzerland) بود. تمام مراحل از آذرماه ۸۵ تا آذرماه ۸۶ در بخش درمان ریشه دانشکده دندان پزشکی مشهد انجام شد.



شکل ۱. موفقیت بستن پر فوریشن با سمان پرتلند

A- نمای بالینی پر فوریشن، B- نمای رادیوگرافی بلافاصله بعد از ترمیم

C- نمای رادیوگرافی ناحیه پر فوریشن ۳ ماه بعد از ترمیم، D- نمای رادیوگرافی ناحیه پر فوریشن ۶ ماه بعد از ترمیم



شکل ۲. موفقیت بستن پر فوریشن با MTA

A- نمای رادیوگرافی دندان بلافاصله بعد از ترمیم، B- نمای رادیوگرافی دندان ۳ ماه بعد از ترمیم

C- نمای رادیوگرافی دندان ۶ ماه بعد از ترمیم

یافته‌ها

از میان ۳۰ دندان مورد بررسی در این پژوهش، ۵ مورد پرفوریشن، بلافاصله و ۲۵ مورد با فاصله حداکثر یک هفته از پرفوریشن، مورد درمان قرار گرفتند. با توجه به اینکه نمونه‌ها به طور تصادفی با یکی از دو ماده MTA یا سمان پرتلند مورد ترمیم قرار گرفته بودند، در مجموع ۴ مورد ترمیم پرفوریشن بلافاصله با سمان پرتلند و یک مورد بلافاصله با MTA انجام شده بود. ۲۲ مورد از پرفوریشن‌ها (۷۴ درصد) در فک پایین و ۸ مورد از آن‌ها (۲۶ درصد) در فک بالا رخ داده بود. ۷ مورد از پرفوریشن‌ها (۲۳ درصد) از خارج از دانشکده دندان پزشکی ارجاع شده بودند و در ۲۳ مورد (۷۷ درصد)، پرفوریشن در کلینیک آموزشی دانشکده دندان پزشکی رخ داده بود. ۳۷ درصد بیماران (۱۱ بیمار) مرد و ۶۳ درصد (۱۹ بیمار) زن بودند. از ۳۰ دندان مورد بررسی، ۱۰ دندان (۳۳ درصد) دارای پرفوریشن نواری (strip) بودند که ۴ نمونه از گروه MTA خاکستری و ۶ نمونه از گروه سمان پرتلند بودند. ۲۰ پرفوریشن (۶۶ درصد) هم به وسیله فرز صورت گرفته بود. در ۲۵ مورد (۸۳/۳ درصد)، ماده بستن پرفوریشن به بافت اطراف رانده شده بود که ۱۱ نمونه مربوط به MTA خاکستری و ۱۴ مورد مربوط به سمان پرتلند بود و فقط ۵ مورد (۱۶/۶ درصد) بیرون زدگی ماده پرفوریشن مشاهده نشد. از دو گروه مورد پژوهش، هیچ یک از نمونه‌ها در بررسی بالینی ۳ و ۶ ماه بعد علائمی از شکست ترمیم نظیر لقی، درد خود به خودی و ... نداشتند. در بررسی رادیوگرافی در هر یک از گروه‌های MTA و سمان پرتلند، یک مورد در بررسی ۳ ماه بعد دچار ضایعه رادیولوسنت در استخوان شده بود که در بررسی ۶ ماه بعد نیز همان دندان دارای ضایعه بود. ۶/۶ درصد دندان‌ها در هر گروه دچار شکست شده بودند و ۹۳/۳ درصد علائمی از شکست درمان را نشان نمی‌دادند و بین دو گروه تفاوت آماری معنی‌داری مشاهده نشد (p value = ۱).

این پژوهش با توجه به شمار کم نمونه‌ها و نبود پژوهش قبلی انسانی در مورد سمان پرتلند، به عنوان یک پژوهش pilot طراحی شد و برای مقایسه اولیه نتیجه درمان با دو ماده MTA و سمان پرتلند زمان ۳ ماه و ۶ ماه انتخاب شد. ElDeeb و همکاران [۲۲] در ۱۹۸۲، روند ترمیم پرفوریشن در ناحیه فورکیشن را به صورت بالینی بررسی کردند اما معیار

دقیقی برای این منظور عنوان نمودند. در این پژوهش از معیارهای بالینی شامل وجود فیستول در ناحیه، تورم لثه، لقی دندان، قرمزی لثه، حساسیت به دق و درد خود به خود استفاده شد و معیار ارزیابی برای موفقیت، مطابق پژوهش Main و همکاران [۱۳]، وجود یا عدم وجود ضایعه رادیوگرافیک در دوره‌های بررسی در نظر گرفته شد.

Holland و همکاران [۲۳] در ۲۰۰۷، اثر زمان بستن پرفوریشن با MTA را بر میزان موفقیت درمان بررسی نمودند و نتیجه گرفتند که چنانچه پرفوریشن بلافاصله با MTA بسته شود، نتیجه درمان بسیار موفق‌تر است. آنان بیان کردند که اگر بیش از ۷ روز تاخیر در درمان وجود داشته باشد، کاربرد هیدروکسید کلسیم جهت ضد عفونی محیط و ترمیم ناحیه با MTA تأثیری بر نتیجه نهایی ترمیم هیستولوژیک ندارد. با توجه به پژوهش Holland و همکاران [۲۳]، در پژوهش حاضر نمونه‌هایی که دچار پرفوریشن شده بودند به صورت بلافاصله یا به مدت حداکثر یک هفته بعد با MTA یا سمان پرتلند ترمیم شدند که این روش کار مشابه روش پژوهش قدوسی و همکاران [۲۴] نیز بود. در ضمن با توجه به این که سیل کروئالی نیز تأثیر بسزایی در نتیجه درمان ریشه‌های معمول یا همراه با پرفوریشن دارد [۲۵]، سعی شد ترمیم نهایی دندان در حداقل زمان ممکن انجام شود.

با توجه به اینکه تکنیک مواری با استفاده از XCP تکنیک دقیقی برای بررسی تغییرات استخوان اطراف ریشه می‌باشد [۲۶]، از این روش برای بررسی وجود یا عدم وجود تحلیل استخوان استفاده شد. شایگان و همکارانش [۲۷] در ۲۰۰۸ بیان کردند که ۲۰ درصد اکسید بیسموت، میزان مطلوب این ماده در مخلوط کردن با سمان پرتلند جهت ایجاد اوسپسته در رادیوگرافی می‌باشد. مطابق نتایج آنان، این درصد اکسید بیسموت نسبت به درصدهای کمتر، سمیت بیشتری برای سلول‌های پریدنتال نداشت. با توجه به اینکه میزان اکسید بیسموت در MTA هم همین میزان می‌باشد، در این پژوهش نیز از همین درصد برای مخلوط کردن با سمان پرتلند استفاده شد.

در پژوهش‌های پیشین، تعیین موفقیت رادیوگرافی درمان ریشه بر اساس تغییرات ضایعه قبلی صورت می‌گرفت؛ به این

بررسی هیستولوژیک موارد ترمیم پرفوریشن دندان سگ با MTA یا سمان پرتلند، تفاوت آماری معنی‌داری مشاهده نمودند.

در این پژوهش، در هر گروه یک مورد ایجاد ضایعه رادیوگرافی در بررسی مشاهده شد که در هر دو مورد سطح پرفوریشن وسیع بود که با اظهارات Tsesis و همکاران [۳۴] در مورد موثر بودن اندازه پرفوریشن در پیش آگهی هماهنگی دارد. در هر دو این موارد، علایم بالینی بیماران حاکی از وجود مشکلات پریدونتال نبود که نشان می‌دهد رادیوگرافی با حساسیت بیشتری وجود بیماری را به ما نشان می‌دهد.

پژوهش Xu و همکاران [۳۶] در ۲۰۰۷ در بررسی ۱۸ دندان پرفوره که با MTA ترمیم شدند، ۱۷ مورد ترمیم رادیوگرافی با وجود ۱۰ مورد اورفیل داشتند و نتیجه گرفتند که MTA حتی اگر اورفیل شود، یک ماده مناسب برای ترمیم پرفوریشن است. این نتایج با یافته‌های پژوهش حاضر که در آن ۸۳ درصد موارد ماده استفاده شده برای بستن پرفوریشن اورفیل شده بود ولی بازهم نتیجه مطلوب بود، مطابقت دارد.

تصمیم‌گیری قطعی برای انتخاب یک ماده در پژوهش‌های بالینی و انسانی منوط به انجام بررسی‌های مقدماتی آزمایشگاهی و بررسی سمیت و سازگاری نسجی آن در بررسی حیوانی و تایید آن در این زمینه‌ها می‌باشد. برای مقایسه MTA و سمان پرتلند پژوهش‌های متعددی در این زمینه‌ها صورت گرفته است، اما پژوهش حاضر اولین پژوهش انسانی می‌باشد.

هر چند که یافته‌های این پژوهش در مقایسه دو سمان MTA و پرتلند نتایج مشابه و مناسبی به همراه داشت، اما بررسی‌های دقیقتر در دوره‌های زمانی طولانی مدت‌تر برای تعیین موارد موفق، ناموفق یا نامشخص، مشابه پژوهش‌های بنیادی پیشین، یک امر ضروری و غیرقابل انکار است.

نتیجه‌گیری

در این پژوهش هر دو ماده MTA خاکستری و سمان پرتلند در ترمیم پرفوریشن‌های ناحیه فورکیشن و پرفوریشن‌های نواری (strip) نتایج مطلوبی را در بررسی‌های رادیوگرافی و بالینی ۳ و ۶ ماه بعد نشان دادند و تفاوت بین آن‌ها معنی‌دار نبود.

ترتیب که بسته به حذف ضایعه، بزرگتر شدن یا تشکیل ضایعه و عدم تغییر ضایعه، موارد به ترتیب با توصیف موفق، ناموفق یا نامشخص طبقه بندی می‌شدند. در پژوهش‌های قبلی در مورد MTA، نظیر پژوهش قدوسی و همکاران [۲۴]، اثر ترمیمی این ماده بر ضایعات قبلی ناحیه پرفوریشن با همین روش بررسی نشان داده شده است. اما در پژوهش حاضر به علت این که اولین بررسی انسانی با سمان پرتلند بود، نمونه‌های انتخاب شده از مواردی بود که ضایعه قبلی نداشته باشند و به طور طبیعی، معیارهای تعیین موفقیت رادیوگرافی به وجود یا عدم وجود ضایعه مربوط می‌شد و موارد نامشخص مطرح نبود.

بر مبنای یافته‌های پژوهش حاضر، درمان پرفوریشن نواری (۱۰ مورد) یا پرفوریشن ایجاد شده با فرز (۲۰ مورد) با هر یک از دو ماده مذکور نتیجه یکسانی داشت. در واقع صرف نظر از نوع ماده، سیل ناحیه به صورت فوری از اهمیت بسزایی برخوردار است. این یافته مشابه نتیجه به دست آمده از پژوهش سید حسینی [۲۸] می‌باشد.

یافته‌های پژوهش حاضر در بررسی میزان موفقیت سیل پرفوریشن با MTA، درصد زیادی (۹۳ درصد) از موفقیت را نشان داد که با نتایج پژوهش‌های قبلی مطابقت داشت (نظیر پژوهش‌های Tsatsas و همکاران [۲۹]، Ferris و همکاران [۳۰]، Tselnik و همکاران [۳۱]، Ford و همکاران [۱۰]، Holland و همکاران [۳۲] و Zhu و همکاران [۳۳]). در نمونه‌های گروه سمان پرتلند نیز موفقیت بالینی درمان، ۱۰۰ درصد و موفقیت رادیوگرافیک، ۹۳ درصد بود که این نیز یک نتیجه مطلوب در یک پژوهش pilot و اولیه می‌باشد و در راستای تایید پژوهش‌های قبلی در مورد بررسی توکسیسیته و قدرت سیل سمان پرتلند، قابل توجیه می‌باشد. هر چند که این نتیجه قابل تعمیم برای کاربرد بالینی آن در تمام موارد نمی‌باشد.

پژوهش‌های قبلی [۳۴، ۲۰، ۱۸] در مورد مقایسه MTA و سمان پرتلند در پالپ کپ یا بستن پرفوریشن‌ها به صورت پژوهش‌های حیوانی بوده‌اند و البته نتایج به دست آمده آن‌ها، تفاوت ارزشمندی در نتیجه موفقیت درمان بین دو گروه نشان نداده است. بنابراین از بعد مقایسه دو ماده با یکدیگر، نتیجه موفقیت پژوهش حاضر را می‌توان قابل مقایسه با پژوهش بیدار و همکاران [۳۵] دانست که در پژوهش خود پس از ۴ ماه

تقدیر و تشکر

این پژوهش در شورای پژوهشی دانشگاه علوم پزشکی مشهد و کمیته اخلاق آن با شماره ۸۶۰۶۱ مورد تصویب قرار گرفته است.

بدین وسیله از معاونت محترم پژوهشی آن دانشگاه که هزینه‌های این پژوهش را پرداخت نموده‌اند، قدردانی می‌گردد.

References

1. Alhadainy HA. Root perforations. a review of literature. *Oral Surg Oral Med Oral Pathol* 1994; 78(3): 368-74.
2. Ingle JI, Bakland LK. Endodontics. 5th ed. New York: PMPH-USA; 2010. p. 127-8,752-72, 85.
3. Balla R, LoMonaco CJ, Skribner J, Lin LM. Histological study of furcation perforations treated with tricalcium phosphate, hydroxylapatite, amalgam, and Life. *J Endod* 1991; 17(5): 234-8.
4. Kvinnsland I, Oswald RJ, Halse A, Gronningsaeter AG. A clinical and roentgenological study of 55 cases of root perforation. *Int Endod J* 1989; 22(2): 75-84.
5. Harris WE. A simplified method of treatment for endodontic perforations. *J Endod* 1976; 2(5): 126-34.
6. Lin LM, Rosenberg PA, Lin J. Do procedural errors cause endodontic treatment failure? *J Am Dent Assoc* 2005; 136(2):187-93.
7. Torabinejad M, Chivian N. Clinical applications of mineral trioxide aggregate. *J Endod* 1999; 25(3): 197-205.
8. Lee SJ, Monsef M, Torabinejad M. Sealing ability of a mineral trioxide aggregate for repair of lateral root perforations. *J Endod* 1993; 19(11): 541-4.
9. Torabinejad M, Higa RK, McKendry DJ, Pitt Ford TR. Dye leakage of four root end filling materials: effects of blood contamination. *J Endod* 1994; 20(4): 159-63.
10. Ford TR, Torabinejad M, McKendry DJ, Hong CU, Kariyawasam SP. Use of mineral trioxide aggregate for repair of furcal perforations. *Oral Surg Oral Med Oral Pathol Oral Radiol Endod* 1995; 79(6): 756-63.
11. Arens DE, Torabinejad M. Repair of furcal perforations with mineral trioxide aggregate: two case reports. *Oral Surg Oral Med Oral Pathol Oral Radiol Endod* 1996; 82(1): 84-8.
12. Schwartz RS, Mauger M, Clement DJ, Walker WA. Mineral trioxide aggregate: a new material for endodontics. *J Am Dent Assoc* 1999; 130(7): 967-75.
13. Main C, Mirzayan N, Shabahang S, Torabinejad M. Repair of root perforations using mineral trioxide aggregate: a long-term study. *J Endod* 2004; 30(2): 80-3.
14. Hartwell GR, England MC. Healing of furcation perforations in primate teeth after repair with decalcified freeze-dried bone: a longitudinal study. *J Endod* 1993; 19(7): 357-61.
15. Islam I, Chng HK, Yap AU. Comparison of the root-end sealing ability of MTA and Portland cement. *Aust Endod J* 2005; 31(2): 59-62.
16. Saidon J, He J, Zhu Q, Safavi K, Spangberg LS. Cell and tissue reactions to mineral trioxide aggregate and Portland cement. *Oral Surg Oral Med Oral Pathol Oral Radiol Endod* 2003; 95(4): 483-9.
17. Ribeiro DA, Duarte MAH, Matsumoto MA, Marques MEA, Salvadori DMF. Biocompatibility in vitro tests of mineral trioxide aggregate and regular and white portland cements. *Journal of Endodontics* 2005; 31(8): 605-7.
18. Menezes R, Bramante CM, Letra A, Carvalho VG, Garcia RB. Histologic evaluation of pulpotomies in dog using two types of mineral trioxide aggregate and regular and white Portland cements as wound dressings. *Oral Surg Oral Med Oral Pathol Oral Radiol Endod* 2004; 98(3): 376-9.
19. De Deus G, Coutinho-Filho T. The use of white Portland cement as an apical plug in a tooth with a necrotic pulp and wide-open apex: a case report. *Int Endod J* 2007; 40(8): 653-60.
20. Abdoh Tabrizi M, Sharifi D, Kadkhodazadeh M. Comparative evaluation of effect of calcium hydroxide and Portland cement on cat's dental pulp as direct pulp capping. *Dental Journal Shaheed Beheshti University of Medical Sciences* 2007; 25(2): 182-8.
21. Tsesis I, Rosenberg E, Faivishevsky V, Kfir A, Katz M, Rosen E. Prevalence and associated periodontal status of teeth with root perforation: a retrospective study of 2,002 patients' medical records. *J Endod* 2010; 36(5): 797-800.
22. ElDeeb ME, ElDeeb M, Tabibi A, Jensen JR. An evaluation of the use of amalgam, cavit, and calcium hydroxide in the repair of furcation perforations. *J Endod* 1982; 8(10): 459-66.
23. Holland R, Bisco FL, de Souza V, Otoboni Filho JA, Murata SS, Dezan E. Reaction of the lateral periodontium of dogs' teeth to contaminated and noncontaminated perforations filled with mineral trioxide aggregate. *J Endod* 2007; 33(10): 1192-7.
24. Ghodusi J, Sanaan A, Shahrami F. Clinical and radiographic evaluation of root perforation repair using MTA. *N Y State Dent J* 2007; 73(3): 46-9.

25. Ray HA, Trope M. Periapical status of endodontically treated teeth in relation to the technical quality of the root filling and the coronal restoration. *Int Endod J* 1995; 28(1): 12-8.
26. Cohen S, Hargreaves KM. *Pathways of the pulp*. 9th ed. Philadelphia: Mosby; 2005. p. 996.
27. Shayegan A, Petein M, Abbeele AV. Beta-tricalcium phosphate, white mineral trioxide aggregate, white Portland cement, ferric sulfate, and formocresol used as pulpotomy agents in primary pig teeth. *Oral Surg Oral Med Oral Pathol Oral Radiol Endod* 2008; 105(4): 536-42.
28. Seid Hossani R. comparative study of histologic evaluation of tissue responses of furcal perforation after repair either with amalgam or MTA in cats. [MSc thesis]. Mashhad: School of Dentistry, Mashad University of Medical Sciences. 2000.
29. Tsatsas DV, Meliou HA, Kerezoudis NP. Sealing effectiveness of materials used in furcation perforation in vitro. *Int Dent J* 2005; 55(3): 133-41.
30. Ferris DM, Baumgartner JC. Perforation repair comparing two types of mineral trioxide aggregate. *J Endod* 2004; 30(6): 422-4.
31. Tselnik M, Baumgartner JC, Marshall JG. Bacterial leakage with mineral trioxide aggregate or a resin-modified glass ionomer used as a coronal barrier. *J Endod* 2004; 30(11): 782-4.
32. Holland R, Filho JA, de Souza V, Nery MJ, Bernabe PF, Junior ED. Mineral trioxide aggregate repair of lateral root perforations. *J Endod* 2001; 27(4): 281-4.
33. Zhu YQ, Xia WW, Xia L. Histological evaluation on repair of furcation perforation in dogs using mineral trioxide aggregate. *Shanghai Kou Qiang Yi Xue* 2003; 12(1): 47-50.
34. Tsesis I, Fuss Z. Diagnosis and treatment of accidental root perforations. *Endodontic Topics* 2006; 13(1): 95-107.
35. Bidar M, Zarrabi M, Mohtasham N, Noee A. Histologic evaluation of repair of mechanical furcal perforations in dog premolars using gray MTA, White MTA and Portland cement. *Tehran University of Medical Sciences* 2007; 20(1): 12-9.
36. Xu Q, Wang AD, Zhou YZ, Ling JQ. Clinical management of lateral canal perforation with MTA. *Shanghai Kou Qiang Yi Xue* 2007; 16(5): 454-7.

A comparative study on the clinical success of restorations with MTA and gray Portland cement in permanent molar perforations

Bidar M, Sedigh M, Zarei M*

Abstract

Introduction: *A large number of materials have so far been applied to restore tooth perforations. Gray MTA is now the material of choice for such purpose. However Portland cement with a lower price and high structural similarity to MTA can be a suitable substituent. The aim of this study was to compare the success of mechanical perforation restorations with Portland cement and MTA.*

Materials and Methods: *in this comparative clinical trial, 30 perforations in the teeth of 30 patients were treated at Mashhad Dental School Clinic using either MTA or Portland cement type IV which was opaqued using 20% Bismuth Oxide. The patients were invited for clinical and radiological follow-up 3 and 6 months later. Two endodontists separately evaluated the success of restorations on the basis of X-ray and clinical examination. Chi square test was used for statistical analysis of the collected data.*

Results: *In 3 and 6 month interval follow up just one case of failure was recorded in both MTA and Portland cement groups. No significant difference was found between the two study groups (p value = 1).*

Conclusion: *Portland cement type IV can replace gray MTA in restoration of dental perforations where aesthetic aspects are not of much concern.*

Key words: *Clinical trial, Portland cement, Root perforation, MTA, Permanent molar.*

Received: 2 Dec, 2009

Accepted: 6 July, 2010

Address: Associate Professor, Department of Endodontics and Member of Dental Research Center, School of Dentistry, Mashhad University of Medical Sciences, Mashhad, Iran.

Email: zareim@mums.ac.ir

Journal of Isfahan Dental School 2010; 6(3): 165-172.