

بررسی ارتباط پهنای کورتکس تحتانی مندیبل با دانسیته استخوان مهره‌های کمری در زنان یائسه

دکتر احسان حکمتیان^{*}، دکتر مجتبی شاه طوسی^۱، دکتر سید سینا احمدی^۲، دکتر زهرا سید بنکدار^۳

چکیده

مقدمه: استئوپوروز بیماری بدون علامتی است، مگر آنکه باعث شکستگی استخوان شود. یکی از روش‌های تشخیص این بیماری، انجام آزمایش DEXA (Dual Energy X-Ray Absorptiometry) است که در آن BMD (Bone Mineral Density) و کمیت آماری T-Score (Total Score) برای نواحی مورد آزمایش مشخص می‌شود. این بیماری باعث ایجاد تغییراتی در استخوان‌های فکین می‌شود که قابل مشاهده توسط دندان‌پزشک است. هدف از این پژوهش، بررسی رابطه بین پهنای کورتکس تحتانی مندیبل با BMD و T-Score بود.

مواد و روش‌ها: در این پژوهش تحلیلی مقطعی، پس از دریافت دعوت نامه ۵۱ بیمار که همگی آزمایش DEXA از ناحیه مهره‌های کمری L2- L4 و رادیوگرافی پانورامیک داشتند مورد بررسی قرار گرفتند. این افراد بر مبنای عدد T-Score به ۳ گروه تقسیم شدند: (۱) طبیعی، (۲) استئوپنیک و (۳) استئوپوروتیک. سپس از روی رادیوگرافی پانورامیک افراد، پهنای کورتکس تحتانی مندیبل در ناحیه سوراخ چانه‌ای اندازه‌گیری شد و ارتباط این عدد همراه با اعداد BMD و T-Score موجود در آزمایش DEXA آن‌ها بررسی شد. یافته‌ها با استفاده از آزمون‌های آماری Scheffe، ANOVA، همبستگی پیرسون و رگرسیون، تجزیه و تحلیل شدند ($\alpha = 0.05$).

یافته‌ها: پهنای کورتکس مندیبل در زنان طبیعی، استئوپنیک و استئوپوروتیک با هم اختلاف معنی‌دار داشت ($p \text{ value} < 0.001$) و به ترتیب ۴/۸، ۳/۸ و ۲/۷ میلی‌متر بود. ضریب همبستگی پهنای کورتکس با BMD و T-Score به ترتیب ۰/۸۹۶ و ۰/۹۰۳ به دست آمد. آزمون رگرسیون پهنای کورتکس با BMD و T-Score نیز معنی‌دار شد ($p \text{ value} < 0.001$).

نتیجه‌گیری: براساس یافته‌ها و ضرایب به دست آمده، دندان‌پزشکان و به ویژه متخصصان رادیولوژی دهان می‌توانند از اولین کسانی باشند که با دقت در رادیوگرافی پانورامیک، به بروز بیماری استئوپوروز در زنان یائسه مشکوک شده، بیمار را جهت آزمایشات تکمیلی به پزشک متخصص ارجاع دهند.

کلید واژه‌ها: استئوپوروز، استئوپنی، زنان یائسه، کورتکس استخوان مندیبل، آزمایش DEXA، رادیوگرافی پانورامیک.

* استادیار، گروه رادیولوژی، دانشکده دندان‌پزشکی و عضو مرکز تحقیقات پروفیسور ترابی نژاد، دانشگاه علوم پزشکی اصفهان، اصفهان، ایران. (مؤلف مسؤول)
hekmatian@dnt.mui.ac.ir

۱: دستیار تخصصی، بخش پروتزهای دندانی، دانشکده دندان‌پزشکی، دانشگاه علوم پزشکی اصفهان، اصفهان، ایران.

۲: دندان‌پزشک، اصفهان، ایران.

۳: استادیار، گروه پزشکی هسته‌ای، دانشکده پزشکی، دانشگاه علوم پزشکی اصفهان، اصفهان، ایران.

این مقاله در تاریخ ۸۹/۵/۲۷ به دفتر مجله رسیده، در تاریخ ۸۹/۸/۲ اصلاح شده و در تاریخ ۸۹/۹/۲ تأیید گردیده است.

مجله دانشکده دندان‌پزشکی اصفهان
۱۳۸۹: ۶(۴): ۲۹۰ تا ۲۹۷

مقدمه

در بسیاری از بیماری‌های سیستمیک، محدوده دهان دچار تغییراتی می‌شود که حتی می‌توان از این تغییرات به عنوان ملاک تشخیصی برای آن بیماری سیستمیک استفاده نمود. محدوده دهان شامل بافت‌های نرم (عضلات و مخاط) و بافت‌های سخت (استخوان‌ها و دندان‌ها) است. برخی از بیماری‌های سیستمیک بر بافت‌های نرم، برخی بر بافت‌های سخت و برخی نیز بر هر دو اثر می‌گذارند.

بیماری استئوپوروز (پوکی استخوان)، شایع‌ترین بیماری متابولیک استخوان است که بر بافت‌های استخوانی اثر می‌گذارد [۱]. انواع این بیماری عبارتند از: استئوپوروز ایدیوپاتیک، استئوپوروز ثانویه و استئوپوروز لوکالیزه [۲]. استئوپوروز یک بیماری پنهان است، به این معنی که به طور معمول علامتی ندارد، مگر آنکه باعث شکستگی استخوان شود. اما پیش از آنکه بیمار دچار شکستگی استخوان شود می‌توان این بیماری را تشخیص داد و درمان کرد [۱]. یکی از این روش‌ها، اندازه‌گیری تراکم مواد معدنی استخوان‌هاست. روش‌های متعددی برای اندازه‌گیری تراکم مواد معدنی استخوان‌های محوری و غیرمحوری وجود دارند، اما یکی از مؤثرترین روش‌های تشخیصی، آزمایش DEXA (Dual Energy X-Ray Absorptiometry) است. در این آزمایش، استخوان‌ها توسط دستگاهی اسکن می‌شوند و BMD (Bone Mineral Density) نواحی خاص استخوانی اندازه‌گیری می‌شود و سپس دستگاه یافته‌ها را به صورت کمیت‌های عددی نشان می‌دهد [۳]. یکی از این کمیت‌ها، T-Score است. سازمان بهداشت جهانی افراد را بر مبنای T-Score به ۴ گروه زیر تقسیم می‌کند

۱- طبیعی: T-Score بیش از -۱.

۲- استئوپنی: T-Score بین -۱ و -۲/۵.

۳- استئوپوروز: T-Score کمتر از -۲/۵.

۴- استئوپوروز شدید: T-Score کمتر از -۲/۵- همراه شکستگی ناشی از ترد شدن استخوان [۴].

از سوی دیگر، این بیماری باعث تغییر در استخوان‌های فکین نیز می‌شود که در مواردی این تغییرات قابل مشاهده توسط دندان‌پزشک است [۵-۶]. از این رو پژوهشگران درصدد

برآمدند که شاخص‌هایی را در رادیوگرافی‌های روتین پانورامیک پیدا کنند که از طریق آن شاخص‌ها بتوانند به وضعیت توده استخوانی پی ببرند. گروهی از پژوهشگران در این زمینه شاخصی به نام PMI (Panoramic Mandibular Index) را مطرح کردند. این شاخص نشان دهنده توده استخوانی مندیبل است [۷]. در پژوهش‌های مختلف جهت بررسی وضعیت استئوپوروز بیماران، از شاخص‌های زیادی در رادیوگرافی‌های پانورامیک استفاده شده است، مانند پهنای کورتکس تحتانی مندیبل [۸]، ظاهر کورتکس مندیبل [۹]، مورفولوژی مندیبل [۱۰]، میزان تحلیل استخوان آلوئول [۱۱] و کورتکس ناحیه زاویه مندیبل [۱۲-۱۶]. یک هدف مهم پژوهش حاضر، ارایه فرمول ساده‌ای بود تا دندان‌پزشک با مشاهده رادیوگرافی پانورامیک، بیمار را از لحاظ توده استخوانی کل بدن ارزیابی نموده، در صورت لزوم به متخصص امر ارجاع دهد.

مواد و روش‌ها

این پژوهش از نوع تحلیلی-مقطعی بود که در سال‌های ۸۶-۸۵ در بخش رادیولوژی دانشکده دندان‌پزشکی اصفهان و مرکز سنجش تراکم استخوان اصفهان صورت گرفت.

زنان یائسه مورد پژوهش در صورتی وارد پژوهش شدند که یائسگی آنها طبیعی بود، دارو یا هورمون خاصی که تاثیر بدی بر متابولیسم استخوان دارد (مانند کورتیکوستروئیدها یا هورمون تیروئید به مقدار زیاد) مصرف نمی‌کردند، از نظر وضعیت دهانی دندان‌اندیکاسیون برای رادیوگرافی پانورامیک داشتند و به بیماری سیستمیکی که بتواند متابولیسم استخوان را تحت تاثیر قرار دهد مبتلا نبودند. از جمله چنین بیماری‌های سیستمیکی می‌توان هایپرپاراتیروئیدیسم، هایپوپاراتیروئیدیسم، بیماری پاژه، استئومالاسی، استئودیستروفی کلیوی، استئوزنزیس ایمپرفکتا، سرطان‌های دارای متاستاز استخوانی و اختلالات کلیوی را نام برد. در صورتی که پس از گرفتن رادیوگرافی پانورامیک از بیمار مشخص می‌شد که ضایعه‌ای در مندیبل وجود دارد که روی بورد تحتانی مندیبل تاثیر گذاشته است، آن فرد از پژوهش خارج شد.

بزرگترین مانع بر سر راه این پژوهش جمع‌آوری نمونه‌ها بود، چرا که هر فردی که وارد پژوهش می‌شد نیازمند جواب آزمایش سنجش تراکم (DEXA) و رادیوگرافی پانورامیک بود. از این رو

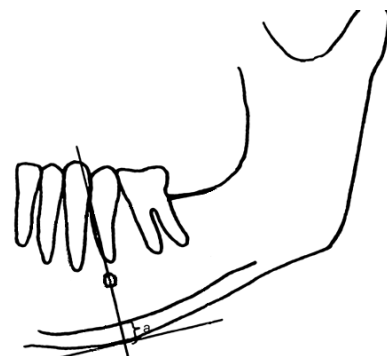
ارتباط پهنای کورتکس مندیبل در زنان یائسه با دانسیته استخوان مهره‌های کمری

دکتر احسان حکمتیان و همکاران

برای جمع‌آوری بیماران به دو طریق اقدام شد: ارایه دعوت نامه به بیماران مراجعه کننده به مراکز سنجش تراکم استخوان جهت مراجعه به بخش رادیولوژی دانشکده دندان پزشکی اصفهان و ارایه دعوت نامه به بیماران مراجعه کننده به بخش رادیولوژی دانشکده دندان پزشکی اصفهان جهت مراجعه به مراکز سنجش تراکم استخوان. بدین روش، ۵۱ نفر که شرایط مورد نیاز برای پژوهش را داشتند، پس از کسب رضایت نامه در خصوص انجام پژوهش، وارد پژوهش شدند و مورد بررسی قرار گرفتند. سپس موارد زیر در آنها ارزیابی شد.

ارزیابی رادیوگرافی‌های پانورامیک

همه رادیوگرافی‌های پانورامیک توسط یک دستگاه (Planmeca, PM 2002 CC, Proline, Helsinki, Finland) گرفته شدند. سپس مطابق با شکل (۱)، جهت بررسی این رادیوگرافی‌ها ابتدا خطی موازی و مماس بر بوردر تحتانی مندیبل با مداد روی رادیوگرافی رسم گردید. سپس محل تقریبی سوراخ چانه‌ای هم مشخص شد و حاشیه آن با مداد علامت گذاری شد. در ادامه، خطی عمود بر خط مماس بر بوردر تحتانی رسم گردید، به نحوی که لبه تحتانی سوراخ چانه‌ای به دو نیم شود. این روش در پژوهش دیگری [۶] نیز جهت اندازه گیری استفاده شده بود.



شکل ۱. طرح شماتیک نحوه اندازه گیری پهنای کورتکس

پس از رسم خطوط فوق مانند شکل، ضخامت کورتکس مندیبل (Mandible cortical width (MCW) در تمام رادیوگرافی‌ها در لبه تحتانی مندیبل همین قسمت اندازه گیری شد. در شکل (۱) این قسمت توسط حرف a نشان داده شده

است. از آنجایی که اندازه گیری ضخامت کورتکس نیاز به تکرار داشت و همچنین نیاز بود که رادیوگرافی‌ها جهت آنالیزهای بعدی در دسترس باشد و از طرف دیگر باید رادیوگرافی‌ها به بیماران برگردانده می‌شد، قرار شد رادیوگرافی‌ها توسط اسکنر صورت غیر مستقیم دیجیتالی شوند. این کار توسط یک اسکنر (Genius HR6X Slim, Shanghai, China) با رزولوشن $60 \times$ dpi (dot per inch) و به صورت نگاتیو و در فریم $90 \times$ میلی‌متر انجام شد. این فریم ناحیه مورد نظر (کورتکس تحتانی مندیبل در ناحیه سوراخ چانه‌ای) را شامل می‌شد. سپس رادیوگرافی‌های اسکن شده با اسکنر به یک دستگاه رایانه Pentium 4 منتقل شدند و ناحیه مورد نظر توسط نرم افزار Adobe Photoshop Cs2 V9 اندازه گیری شد. اندازه این فاصله با دقت دهم میلی‌متر بالای صفحه نرم افزار ثبت شد. اندازه گیری ضخامت دو بار و هر بار توسط یکی از مجریان پژوهش انجام گرفت و میانگین این دو اندازه برای آن ناحیه ثبت شد. این ضخامت در هر دو سمت چپ و راست فک اندازه گیری شد و میانگین این دو سمت به عنوان ضخامت کورتکس آن بیمار ثبت گردید.

ارزیابی آزمایشات سنجش تراکم استخوان (DEXA)

آزمایشات DEXA در این پژوهش توسط دستگاه Lunar Spellman, USA انجام شد. یافته‌های این آزمون توسط نرم افزار Smart Scan V4.7 مورد آنالیز قرار گرفت.

آزمون‌های آماری ANOVA، Scheffe، همبستگی پیرسون و رگرسیون جهت تجزیه و تحلیل یافته‌ها در نرم‌افزار SPSS 12 مورد استفاده قرار گرفتند.

یافته‌ها

در مجموع ۵۱ نفر برای پژوهش انتخاب شدند که در ۳ گروه قرار گرفتند

گروه اول (طبیعی): ۲۰ نفر

گروه دوم (استئوپنی): ۱۶ نفر

گروه سوم (استئوپوروز): ۱۵ نفر

مشخصات آماری پهنای کورتکس در این سه گروه در

جدول (۱) آمده است.

دست آمد. ارتباط بین BMD و پهنای کورتکس مندیبل معنی‌دار بود ($p \text{ value} < 0/001$) و ضریب همبستگی پیرسون معادل $0/896$ به دست آمد. ارتباط بین T-Score و پهنای کورتکس مندیبل هم معنی‌دار بود ($p \text{ value} < 0/001$) و ضریب همبستگی پیرسون معادل $0/903$ به دست آمد. یکی از اهداف این پژوهش، تخمین BMD و T-Score از روی پهنای کورتکس مندیبل بود. از این رو از آزمون رگرسیون استفاده شد. از آنجایی که ضریب همبستگی بین BMD و پهنای کورتکس مندیبل زیاد بود ($0/9$)، بر اساس اعداد موجود در رگرسیون فرمولی به دست آمد که از طریق آن می‌توان از روی پهنای کورتکس مندیبل، میانگین BMD را با $95\% \text{ Confidence Interval} =$ تخمین زد. فرمول به دست آمده به شرح زیر است:

$$BMD = 0/174 MCW + 0/305$$

آزمون Scheffe نشان داد که اختلاف بین میانگین گروه‌ها وجود دارد و این اختلاف معنی‌دار است ($p \text{ value} < 0/001$). از بررسی میانگین‌ها مشخص شد که بیشترین اختلاف بین دو گروه طبیعی و استئوپوروتیک وجود دارد.

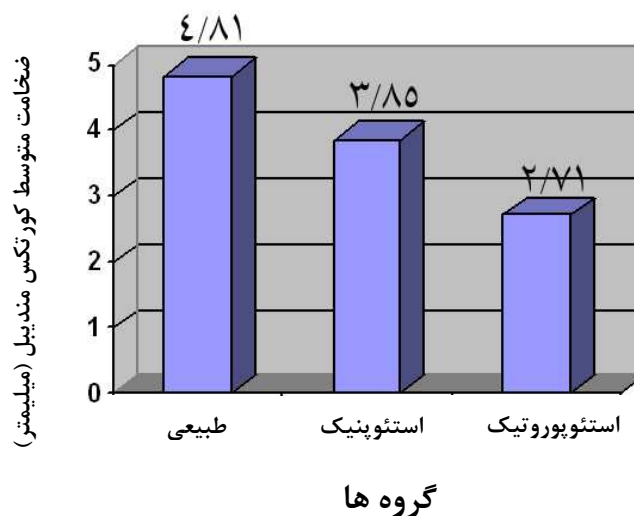
این آزمون همچنین نشان داد که اختلاف میانگین پهنای کورتکس بین گروه‌های طبیعی و استئوپنیک، طبیعی و استئوپوروتیک، و استئوپنیک و استئوپوروتیک (در هر سه مورد، $p \text{ value} < 0/001$) معنی‌دار است.

در نمودار (۱)، میانگین پهنای کورتکس مندیبل در سه گروه مورد بررسی نشان داده شده است.

در این پژوهش، به دنبال کشف رابطه بین پهنای کورتکس مندیبل از یک طرف با BMD و T-Score از طرف دیگر بودیم. لذا از آزمون همبستگی برای پی بردن به این ارتباط استفاده شد و ضریب همبستگی پیرسون برای هر کدام به

جدول ۱. پهنای کورتکس مندیبل در سه گروه مورد بررسی

| پهنای کورتکس مندیبل | | | | تعداد | T-score | تقسیم بندی بیماران از روی T-score |
|---------------------|--------|--------------|---------|-------|---------|-----------------------------------|
| حداقل | حداکثر | انحراف معیار | میانگین | | | |
| ۳/۶۲ | ۷/۳۵ | ۰/۸۴۲۸۴ | ۴/۸۱۸۵ | ۲۰ | | طبیعی |
| ۲/۲۸ | ۴/۴۰ | ۰/۵۳۸۲۶ | ۳/۸۵۲۵ | ۱۶ | | استئوپنیک |
| ۱/۱۱ | ۳/۷۰ | ۰/۷۹۳۳۹ | ۲/۷۱۲۰ | ۱۵ | | استئوپوروتیک |
| ۱/۱۱ | ۷/۳۵ | ۰/۱۳۷۸۲ | ۳/۸۹۵۹ | ۵۱ | | مجموع |



نمودار ۱. میانگین پهنای کورتکس مندیبل در سه گروه مورد بررسی

BMD و T-Score ناحیه مهره‌ها (مهره‌های کمری L2-L4) استفاده شد [۱۱-۱۰].

در پژوهش‌های مختلف، از شاخص‌های زیادی در رادیوگرافی‌های پانورامیک جهت بررسی وضعیت استئوپوروز بیماران استفاده شده است، مانند پهنای کورتکس تحتانی مندیبل [۱۲]، ظاهر کورتکس مندیبل [۹]، مورفولوژی مندیبل [۱۰]، میزان تحلیل استخوان آلوئول [۱۱] و کورتکس ناحیه زاویه مندیبل [۱۳]. به دلیل کیفیت مطلوب تصویرهای این ناحیه و وجود اندکس آناتومیک، در این پژوهش از پهنای کورتکس تحتانی مندیبل در ناحیه سوراخ چانه‌ای به عنوان شاخص استفاده شد و این محل در پژوهش Taguchi و همکاران [۶] نیز استفاده شده بود.

در پژوهش‌های موجود، همبستگی بین BMD و پهنای کورتکس محاسبه نشده بود ولی در پژوهش حاضر این همبستگی نیز بررسی شد و ضریب r برای آن به دست آمد. از آنجا که تمام رادیوگرافی‌های پانورامیک با یک دستگاه تهیه شده بودند، فاکتور بزرگنمایی در این میان تاثیری بر محاسبات ندارد. چنانچه استفاده از فرمول در رادیوگرافی‌هایی که با دستگاه‌های دیگر و بزرگنمایی متفاوت انجام شده‌اند مد نظر باشد، همسان سازی ضریب بزرگنمایی الزامی می‌باشد. این کار از طریق ضرب نمودن عدد MCW در عدد

بر اساس فرمول بیان شده، مقادیر BMD برای افراد شرکت کننده در پژوهش حساب شد و این BMD تخمینی با BMD واقعی افراد مقایسه شد و اختلاف آنها را به دست آمد. میانگین اختلاف BMD های به دست آمده و BMD های واقعی عدد کوچکی بود ($17-10 \times 1/4899$).

از آنجایی که ضریب همبستگی بین T-Score و پهنای کورتکس مندیبل هم زیاد بود (حدود ۰/۹)، بر اساس اعداد موجود در رگرسیون فرمول دیگری به دست آمد که از طریق آن می‌توان از روی پهنای کورتکس مندیبل، میانگین T-Score را با 95% Confidence Interval تخمین زد. فرمول به دست آمده برای این حالت به شرح زیر است

$$T\text{-Score} = -6/846 + 1/402 MCW$$

در اینجا نیز بر اساس فرمول فوق، مقادیر T-Score افراد شرکت کننده در پژوهش حساب شد و این T-Score تخمینی با T-Score واقعی افراد مقایسه شد و اختلاف آنها به دست آمد. میانگین اختلاف T-Score های تخمین زده شده و واقعی کمتر از ۰/۰۰۰۱ به دست آمد. از طرفی، مقایسه میانگین‌ها نشان داد که بیشترین اختلاف میانگین‌ها بین گروه طبیعی و استئوپوروتیک است.

بحث

استئوپوروز در زنان یائسه بیشترین شیوع را دارد. از این رو پژوهش ما روی این گروه صورت گرفت. البته در پژوهش‌های دیگری [۷-۹] هم از زنان میانسال و یا از زنان یائسه استفاده شده بود. از سوی دیگر، افرادی که برای انجام آزمایشات DEXA ارجاع می‌شوند معمولاً زنان میانسال و سالخورده می‌باشند.

برخی بیماری‌های متابولیک استخوان، مانند هایپرپاراتیروئیدیسم، استئومالاسی و مصرف برخی داروها مانند کورتیکواستروئیدها و بعضی شرایط دیگر ممکن است بر استخوان تأثیر بگذارند [۳]. از این رو، در این پژوهش زنان یائسه‌ای انتخاب شدند که عوامل خطر گفته شده را نداشتند. از آنجایی که استخوان ناحیه مهره‌ها هم مشابه استخوان فک پایین از نوع استخوان کورتیکال می‌باشد، برای مقایسه از

۱/۲۵ (بزرگنمایی دستگاه پلان مکا در بعد عمودی)

(بزرگنمایی دستگاه مورد نظر در بعد عمودی) X

انجام پذیر می‌باشد. استفاده از میانگین سمت چپ و راست سبب می‌شود که خطاهای اندک ناشی از عدم قرینگی احتمالی در تصویر حذف شود، هر چند به عنوان یک معیار ورود، تصاویری که بدون هر گونه خطای رادیوگرافیک بودند به پژوهش وارد شدند.

نتیجه گیری

بر مبنای یافته‌های این پژوهش

۱. با کاهش دانسیته استخوان مهره‌های کمری L2-L4 در زنان یائسه، پهنای کورتکس تحتانی مندیبل هم

کاهش می‌یابد.

بینی کرد.

$$BMD = 0.305 + 0.174 MCW$$

$$T\text{-Score} = -6/846 + 1/402 MCW$$

۲. هر چه مقدار عددی T-Score در زنان یائسه کمتر باشد،

پهنای کورتکس تحتانی مندیبل هم در آنها کمتر است.

۳. میانگین پهنای کورتکس تحتانی مندیبل در افراد

طبیعی بیشتر از افراد استئوپنیک و در افراد استئوپنیک

بیشتر از افراد استئوپوروتیک است.

۴. با استفاده از فرمول‌های زیر می‌توان با استفاده از

پهنای کورتکس مندیبل (MCW)، میانگین BMD و

T-Score افراد را با ضریب اطمینان ۹۵ درصد پیش

تشکر و قدردانی

این مقاله حاصل پایان نامه دکترای عمومی دندان پزشکی با شماره ۳۸۵۰۴۳، تصویب شده در معاونت پژوهشی دانشگاه علوم پزشکی اصفهان می‌باشد و هزینه آن از طرف آن معاونت پرداخت شده است.

References

1. Andreoli TE, Carpenter CCJ, Griggs R, Loscalzo J. Cecil essentials of medicine. 5th ed. Philadelphia: Saunders; 2000. p. 654-61.
2. Blake GM, Fogelman I. Role of dual-energy X-Ray absorptiometry in the diagnosis and treatment of osteoporosis. *Journal of Clinical Densitometry* 2007; 10(1): 102-10.
3. Faulker KG. Clinical use of bone densitometry. In: Marcus R, Feldman D, Nelson D, Rosen CJ, editors. *Fundamentals of osteoporosis*. London: Academic Press; 2009. p. 433-58.
4. World Health Organization. Assessment of fracture risk and its application to screening for postmenopausal osteoporosis: report of a WHO study group. *World Health Organization* 1994; 129.
5. Groen JJ, Duyvensz F, Halsted JA. Diffuse alveolar atrophy of the jaw (non-inflammatory form of parodontal disease) and pre-senile osteoporosis. *Gerontol Clin (Basel)* 1960; 2: 68-86.
6. Taguchi A, Sueti Y, Sanada M, Ohtsuka M, Nakamoto T, Sumida H, et al. Validation of dental panoramic radiography measures for identifying postmenopausal women with spinal osteoporosis. *AJR Am J Roentgenol* 2004; 183(6): 1755-60.
7. Benson BW, Prihoda TJ, Glass BJ. Variations in adult cortical bone mass as measured by a panoramic mandibular index. *Oral Surg Oral Med Oral Pathol* 1991; 71(3): 349-56.
8. Taguchi A, Sueti Y, Ohtsuka M, Otani K, Tanimoto K, Ohtaki M. Usefulness of panoramic radiography in the diagnosis of postmenopausal osteoporosis in women. width and morphology of inferior cortex of the mandible. *Dentomaxillofacial Radiology* 1996; 25(5): 263-7.
9. Nakamoto T, Taguchi A, Ohtsuka M, Sueti Y, Fujita M, Tanimoto K, et al. Dental panoramic radiograph as a tool to detect postmenopausal women with low bone mineral density: untrained general dental practitioners' diagnostic performance. *Osteoporos Int* 2003; 14(8): 659-64.
10. Dutra V, Devlin H, Susin C, Yang J, Horner K, Fernandes AR. Mandibular morphological changes in low bone mass edentulous females: evaluation of panoramic radiographs. *Oral Surg Oral Med Oral Pathol Oral Radiol Endod* 2006; 102(5): 663-8.
11. Ishii K, Taguchi A, Nakamoto T, Ohtsuka M, Sutthiprapaporn P, Tsuda M, et al. Diagnostic efficacy of alveolar bone loss of the mandible for identifying postmenopausal women with femoral osteoporosis. *Dentomaxillofac Radiol* 2007; 36(1): 28-33.
12. Devlin H, Allen PD, Graham J, Jacobs R, Karayianni K, Lindh C, et al. Automated osteoporosis risk assessment by dentists: a new pathway to diagnosis. *Bone* 2007; 40(4): 835-42.
13. Ardakani FE, Niafar N. Evaluation of changes in the mandibular angular cortex using panoramic images. *J Contemp Dent Pract* 2004; 5(3): 1-15.
14. Devlin H, Karayianni K, Mitsea A, Jacobs R, Lindh C, van der SP, et al. Diagnosing osteoporosis by using dental panoramic radiographs: the OSTEODENT project. *Oral Surg Oral Med Oral Pathol Oral Radiol Endod* 2007; 104(6): 821-8.

15. Taguchi A, Ohtsuka M, Tsuda M, Nakamoto T, Kodama I, Inagaki K, et al. Risk of vertebral osteoporosis in postmenopausal women with alterations of the mandible. *Dentomaxillofac Radiol* 2007; 36(3): 143-8.
16. Karayianni K, Horner K, Mitsea A, Berkas L, Mastoris M, Jacobs R, et al. Accuracy in osteoporosis diagnosis of a combination of mandibular cortical width measurement on dental panoramic radiographs and a clinical risk index (OSIRIS): the OSTEODENT project. *Bone* 2007; 40(1): 223-9.

Relationship between lumbar spine bone mineral density and mandibular cortical width in postmenopausal women

Ehsan Hekmatian^{*}, Mojtaba Shahtoosi, Seied Sina Ahmadi,
Zahra Seiedbonekdar

Abstract

Introduction: Osteoporosis is an asymptomatic disease until it causes fracture. One of the most effective methods for its diagnosis is DEXA test. This test shows BMD and T-Score for selective parts. Osteoporosis also causes some alterations in jaws that are observed by dental practitioners. The aim of this study was to determine the relationship of MCW (Mandibular Cortical Width) with BMD and T-Score.

Materials and Methods: In this analytic cross-sectional study 51 post-menopausal women who had undergone DEXA test from lumbar spine (L2-L4) and panoramic radiography were selected. The subjects were divided into 3 groups according to T-Score and WHO criteria: 1) Normal; 2) Osteopenic; 3) Osteoporotic. MCW was measured at mental foramen area on the panoramic radiographs and analyzed in relation to BMD and T-Score using ANOVA, Scheffe, Pearson's correlation and regression tests.

Results: The mean mandibular cortical widths in the normal, osteopenic and osteoporotic groups were 4.8 mm, 3.8 mm and 2.7 mm, respectively. Pearson's correlation coefficients between BMD and MCW, and T-Score and MCW were 0.896 and 0.903, respectively. Regression between BMD, T-Score and MCW was significant (p value < 0.001).

Conclusion: MCW mean differences between normal, osteopenic and osteoporotic women were significant (p value < 0.001). MCW had a high correlation with BMD and T-Score (about 0.9). Based on the results of this study, dental practitioners might be the first person to suspect osteoporosis in post-menopausal women from panoramic radiographs and refer them to specialists.

Key words: Osteoporosis, Osteopenia, Post-menopausal women, Mandibular cortex width, DEXA test, Panoramic radiography.

Received: 18 Aug, 2010

Accepted: 23 Nov, 2010

Address: Assistant Professor, Department of Oral and Maxillofacial Radiology, School of Dentistry and Torabinejad Dental Research Center, Isfahan University of Medical Sciences, Isfahan, Iran.

Email: hekmatian@dnt.mui.ac.ir

Journal of Isfahan Dental School 2010; 6(4): 290-297.