

بستن فاصله بین دو دندان با کامپوزیت رزین به روش مستقیم با معرفی یک روش جدید - گزارش مورد

دکتر حمید مظاهری*، دکتر محمدرضا شیربان^۱

چکیده

مقدمه: یکی از مشکلاتی که در دندان پزشکی زیبایی وجود دارد، بستن فاصله بین دندانها با کامپوزیت به روش مستقیم بدون ایجاد مثلث سیاه (امبراژور جینجیوال خالی از پاپیلا لثه) است. ایجاد مثلث سیاه زیبایی لبخند بیمار را مخدوش می‌کند و مطلوب نیست. جهت جلوگیری از این مشکل لازم است کانتور کامپوزیت اضافه شده جهت بستن فاصله، تحذب لازم در بعد جینجیو اینسایزال را داشته باشد. برای دستیابی به این هدف روش‌هایی معرفی شده‌اند که بعضی وقت گیر هستند و یا نمی‌توانند به طور مطلوب کانتور مورد نظر را ایجاد کنند.

معرفی مورد: این مقاله موردی را شرح می‌دهد که در آن فاصله بین دو دندان با حداقل زمان کار، به طور مطلوب با کامپوزیت رزین مستقیم بسته می‌شود. گرچه بستن فاصله با کامپوزیت مستقیم نیاز به مهارت دندان پزشک دارد، ولی به نظر می‌رسد این روش نسبت به روش‌های دیگر وابستگی کمتری به مهارت دندان پزشک داشته باشد.

نتیجه گیری: بستن فواصل بین دندانی از طریق کامپوزیت رزین‌ها به روش مستقیم، روشی سریع و محافظه کارانه است و انجام آن به طریق ارابه شده، که کانتور مناسبی ایجاد می‌کند، به سادگی توسط اکثر دندان پزشکان امکان پذیر می‌باشد.
کلید واژه‌ها: فاصله، دندان‌های قدامی، کامپوزیت مستقیم.

* استادیار، گروه دندان پزشکی ترمیمی و زیبایی، دانشکده دندان پزشکی و عضو مرکز تحقیقات پروفیسور ترابی نژاد، دانشگاه علوم پزشکی اصفهان، اصفهان، ایران. (مؤلف مسؤول)
mazaheri@dnt.mui.ac.ir

۱: متخصص دندان پزشکی ترمیمی و زیبایی، اصفهان، ایران.

این مقاله در تاریخ ۸۹/۷/۱۵ به دفتر مجله رسیده، در تاریخ ۸۹/۹/۶ اصلاح شده و در تاریخ ۸۹/۹/۱۶ تأیید گردیده است.

مجله دانشکده دندان پزشکی اصفهان
۱۳۸۹: (۴) ۴۲۶ تا ۴۳۱

دکتر حمید مظاهری و همکار

بستن فاصله بین دو دندان با کامپوزیت رزین به روش مستقیم با معرفی ...

مقدمه

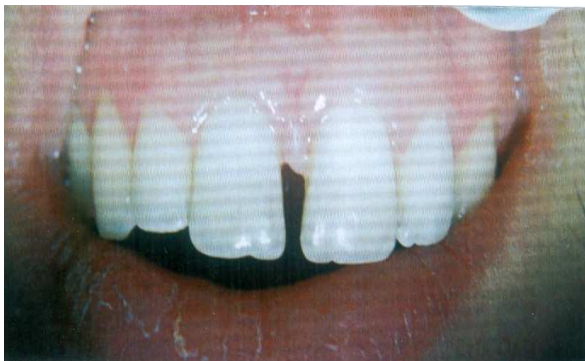بسیاری از افرادی که بین دندان‌های قدامی خود فاصله دارند، از ظاهر خود رضایت ندارند و بسته شدن این فضا درمان مطلوبی برای رفع مشکل آنها است [۱]. عوامل متعددی در ایجاد این فاصله دخالت دارند، مانند فاصله‌ای که در کودکان طی دوره دندان‌های مخلوط (mixed dentition) وجود دارد و در بیشتر موارد با رویش کامل دندان‌های دائمی برطرف می‌شود، وجود دندان‌های اضافه، نداشتن برخی دندان‌ها، کوچک بودن اندازه دندان‌ها نسبت به قوس فکی، چسبندگی فنوم، عادت‌های مختلف مانند مکیدن انگشت، کلاپس بایت خلفی، بیماری پریدنتال و وراثت [۲-۴].

قبل از اقدام به بستن فاصله باید به عوامل ایجاد کننده آن توجه شود، زیرا حذف عامل در برخی شرایط موجب رفع فاصله می‌شود [۲]. یکی از روش‌های اصلاح فاصله بین دندان‌های قدامی، کاربرد کامپوزیت رزین‌ها به روش مستقیم است که نسبت به سایر درمان‌های ترمیمی و یا ارتودنسی دارای مزایای جالب توجهی است، از جمله اینکه محافظه کارانه است، رویه برگشت پذیری دارد، اصلاحات مجدد آن به سادگی قابل انجام است، هزینه کمتری دارد و در یک جلسه قابل انجام می‌باشد [۵]. ضمن بستن فاصله با کامپوزیت رزین باید تلاش کرد که مثلث سیاه (Black triangle) ایجاد نشود. دستیابی به این هدف با پرکردن کافی و مناسب امبراژور ژئزیوال و همچنین ایجاد مارژین زیر لثه‌ای به شکلی که با حرکت نخ دندان احساس نشود امکان پذیر است [۶].

برای بستن فاصله با کامپوزیت به روش مستقیم، راهکارهای مختلفی ارائه شده است [۸-۶ ۲]. هدف از این مقاله توصیف روشی است که در آن از نوارهای سلولوئیدی خلفی استفاده می‌شود (شکل ۱). از این نوارها قبل از این به طور وسیعی در ترمیم هم‌رنگ حفرات کلاس II استفاده می‌شد و اینک کاربرد آنها به واسطه کاربرد روزافزون ماتریکس‌های سکشنال محدود شده است. با کاربرد این نوارها می‌توان فاصله بین دندان‌های قدامی را در زمان کمی با زیبایی و عملکرد مطلوب اصلاح کرد، زیرا کانتور آن به خوبی می‌تواند تحذب دیواره پروگزیمال دندان‌های قدامی را بازسازی کند.

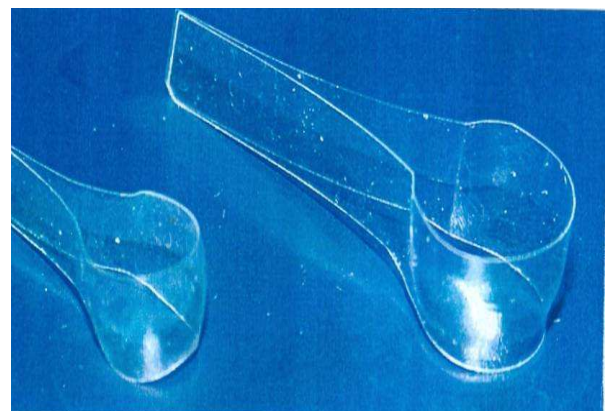
گزارش مورد

بیمار مورد درمان آقای ۲۵ ساله با شکایت از فاصله بین دو ثنایای بالا بود (شکل ۲). در معاینه بالینی و رادیوگرافی، پوسیدگی، مشکل پریدنتال، دندان اضافه، نداشتن دندان، عادت‌ی که باعث ایجاد فاصله شود یا کلاپس بایت خلفی وجود نداشت و بهداشت دهانی بیمار نیز خوب بود. امکان داشت علت وجود این فاصله (به مقدار ۱/۵ میلی‌متر) تفاوت در اندازه قوس فکی و دندان‌ها باشد.



شکل ۲. فاصله بین دندان‌های قدامی قبل از اقدام

در این بیمار از آنجایی که کمتر از ۲ میلی‌متر کامپوزیت به هر دندان اضافه می‌شد، امکان بستن فاصله بدون دخالت ارتودنسی وجود داشت [۹]. اندازه گیری هر دو دندان ثنایا نشان داد که عرض آنها با هم به طور دقیق مساوی است، بنابراین جهت بستن فاصله لازم بود فضای موجود به طور مساوی بین دندان‌ها تقسیم شود. لازم به توضیح است که در بعضی موارد عرض دندان‌ها به طور دقیق یکسان نیست و یا با وجود عرض

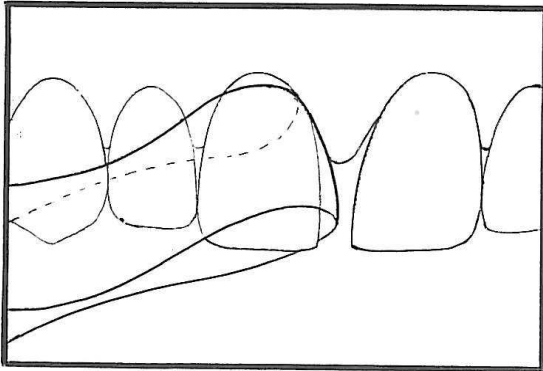


شکل ۱. نوارهای سلولوئیدی خلفی

دکتر حمید مظاهری و همکار

بستن فاصله بین دو دندان با کامپوزیت رزین به روش مستقیم با معرفی ...

انجام کار تداخل ایجاد کند، ولی از آنجایی که قطع آن باعث کوتاه شدن نوار شده، کاربرد آن را مشکل می‌سازد، این کار توصیه نمی‌شود.

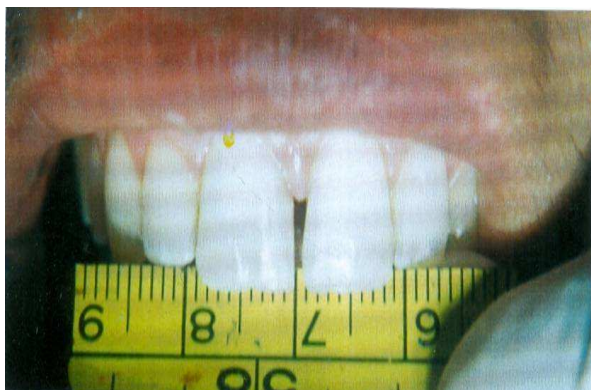

شکل ۳. نمای شماتیک قرار دادن نوار در مزیال دندان سانترال قبل از کاربرد اولین قسمت از ماده ترمیمی

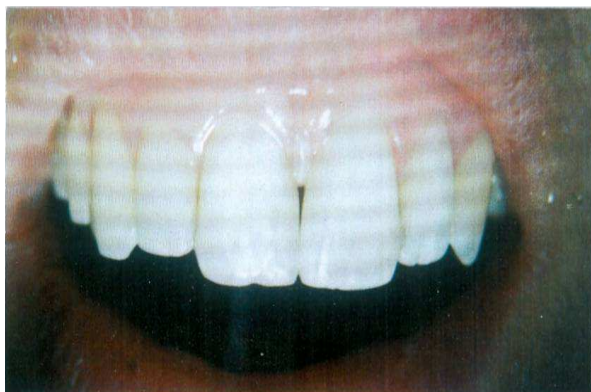پس از نگهداشتن نوار، اولین لایه کامپوزیت میکروهیبرید (Point 4, Kerr, Salerno, Italy) در قسمت ژنژیوال قرار داده شد. در این مرحله بسیار مهم است که کامپوزیت توسط نوار به شکلی محدود شود که اضافات آن وارد قسمت لینگوال و به ویژه ژنژیوال نشود، چون حذف اضافات زیر لثه‌ای به علت دسترسی اندک و اضافات لینگوال به علت قرار داشتن در سطح مقعر بسیار دشوار و وقت گیر است. سپس نوار توسط انگشتان به دندان فشرده شد تا اضافات کامپوزیت به سمت انسیزال و لبیال حرکت کند. در مورد دندان راست، نرمه انگشت سبابه دست راست در قسمت لینگوال نگهداشته شد ولی به طور کامل به نسج دندانی فشرده نشد و در همین حال قسمت اپیکالی نوار با قرار دادن نرمه انگشت شست دست راست روی نوار در سطح لبیال و کشیدن آن به سمت دیستال به طور کامل سیل گردید (شکل ۴). سپس کامپوزیت به گونه‌ای در قسمت ژنژیوال داخل نوار قرار داده شد که حباب هوا در قسمت اپیکالی باقی نماند. در مرحله بعد نوار در قسمت لینگوال با فشار نرمه انگشت سبابه به سطح لینگوال فشرده شد و اضافات کامپوزیت به سمت لبیال و انسیزال رانده شد. این در حالی بود که همچنان بخش اپیکالی نوار در ناحیه پروگزیمال دندان به طور کامل سیل نگهداشته می‌شد. سپس در همین وضعیت

یکسان، از نظر بیننده به دلیل خطای دید مساوی به نظر نمی‌رسند. این مطلب باید در نظر قرار گیرد و فضا به گونه‌ای تقسیم شود که در نهایت، دندان‌های ترمیم شده هم عرض به نظر برسند.

اولین قدم جهت بستن فضا، تمیز کردن سطح دندان‌ها با پودر پامیس و سپس انتخاب رنگ بود. در مرحله بعد، مزیال و بخشی از لبیال و لینگوال دندان سانترال راست با فرز الماسی شعله‌ای (تیزکاوان، تهران، ایران) خشن گردید و سپس با اسید Etchant gel, Kerr-Salerno, Italy) اچ شد. علت انجام این مرحله این بود که نشان داده شده است که استحکام باند کشتی به مینای زیر سطحی به طور چشمگیری از مینای سطحی بیشتر است [۱۰]. پس از شستشو و خشک کردن دندان، باندینگ (Optibond Solo Plus, Kerr, Salerno, Italy) توسط برس در محل قرار داده شد و با دستگاه لایت کیور LED (BlueLEX BT 150, Monitex, San Chong, Taiwan) کیور گردید. اینک مرحله افزودن کامپوزیت فرا رسیده بود. ابتدا نوار ماتریکس کانتوردار خلفی (Transparent Premolar & Molar Matrices, Kerr, Bioggio, Switzerland) در مجاورت دندان مورد نظر قرار داده شد (شکل ۳) و با انگشت سبابه (در قسمت لینگوال) و انگشت شست (در سمت لبیال) به گونه‌ای در محل ثابت شد که در امتداد سطوح ذکر شده قرار گیرد. لازم به ذکر است که اگر نوار ماتریکس با فشار انگشت به لبیال و یا لینگوال متمایل گردد، پس از افزودن کامپوزیت، قسمتی از ترمیم نیاز به افزودن مجدد و قسمت دیگر نیاز به برداشتن ماده ترمیمی اضافه خواهد داشت که سبب اتلاف وقت و ماده ترمیمی می‌گردد. نوار ماتریکس در قسمت طوق باید وارد شیار لثه‌ای گردد ولی در عین حال به محل لثه چسبیده تجاوز نکند، زیرا ممکن است باعث خونریزی لثه گردد. نوارهای خلفی در تحذب‌ها و ابعاد متفاوت توسط کارخانه‌های مختلف ساخته می‌شوند که باید قبل از انتخاب به میزان انحنا مورد نیاز توجه شود. البته در اکثر موارد، تحذب‌های بیشتر کاربرد موثرتری دارند و توانایی دندان‌پزشک را در ایجاد حدود خارجی طبیعی و همچنین حذف مثلث سیاه افزایش می‌دهند. گرچه از دو بخش محدب این نوار که مجاور دو قسمت پروگزیمال قرار می‌گیرند تنها یک قسمت مورد نیاز است و بخش دیگر ممکن است حین



شکل ۵. اتمام درمان دندان سمت راست و اطمینان از اندازه صحیح آن



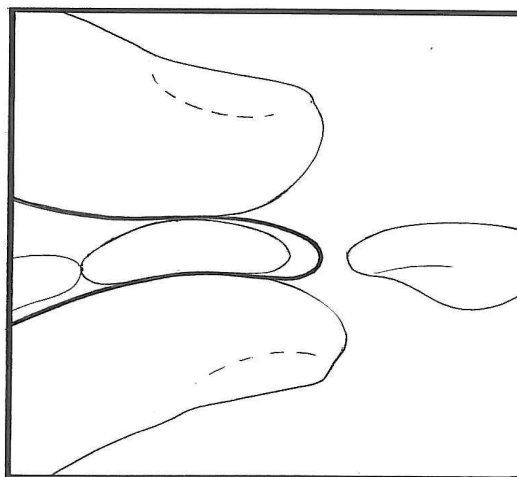
شکل ۶. بسته شدن فاصله بین دو دندان سانتراال و اتمام درمان

بحث

یکی از بهترین روش‌های درمان فاصله بین دندان‌های قدامی که باعث ظاهر ناخوشایند در بیماران می‌شود، کاربرد کامپوزیت رزین به روش مستقیم است. البته قبل از درمان باید به عامل ایجاد کننده این وضعیت توجه شود، زیرا از سویی برطرف کردن عامل ایجاد کننده در مواردی موجب اصلاح فاصله می‌شود [۷] و از سوی دیگر، در مواردی هم درمان بدون رفع عامل اصلی با شکست مواجه می‌گردد. عامل دیگری که باید مورد توجه قرار گیرد، میزان این فاصله است. در صورت وجود فاصله بیش از اندازه، باید درمان‌های دیگری مانند ارتودنسی و یا ترکیب چند درمان مورد نظر قرار گیرد.

از آنجا که طی این درمان، دیواره‌های پروگزیمالی دندان‌های قدامی پس از افزودن کامپوزیت دستخوش تغییر می‌گردند، ایجاد تحذب لازم در آنها علاوه بر برقراری شکل

کامپوزیت کیور شد. پس از تثبیت قسمت اول ترمیم که تا حدود نیمی از ارتفاع دندان را اشغال می‌کرد، افزودن کامپوزیت به بقیه فضای مورد نیاز، ساده بود. لایه بعدی کامپوزیت در محل بین دندان و نوار قرار داده شد و کیور گردید. پس از خاتمه کیور کردن، اضافات ماده تا رسیدن به فرم و عرض مناسب برداشته شد.



شکل ۴. طریقه قرار دادن نوار و مهار آن توسط انگشت‌های شست و سبابه و چگونگی اعمال نیرو

برای اطمینان از صحیح بودن عرض دندان ترمیم شده، اندازه دیستال تا دیستال دندان‌های سانتراال با گیج مشاهده و مزیال دندان سانتراال راست در وسط این اندازه تثبیت گردید (شکل ۵). تکمیل بخش‌هایی از ترمیم که احتمال داشت به خونریزی از لثه منجر شود به پایان ترمیم دوم موکول گردید. پس از اتمام ترمیم دندان سمت راست، همین مراحل جهت دندان سمت چپ انجام شد، با این تفاوت که نگهداری نوار ماتریکس روی این دندان با دست چپ (انگشت سبابه در لینگوال و شست در لیبال) انجام گرفت و پس از بررسی اکلوزن و حذف اضافات درگیر در حرکات پیشگرایی و همچنین یکسان سازی لاین انگل‌ها و زوایای دیستوانسیزال و میوانسیزال جهت قرینه شدن کامل شکل دندان‌ها، عملیات تکمیل و پرداخت توسط دیسک‌های پرداخت (OptiDisk, Kerr, Bioggio, Switzerland) کامل شد (شکل ۶).

آناتومیک طبیعی و زیبا در دندان، به حذف مثلث سیاه در ناحیه ژنژیوالی کمک شایانی می‌کند. در این راستا کاربرد نوارهای سلولوئیدی صاف، که پس از عبور دادن آنها از انتهای گرد یک پنس کانتور محدب پیدا می‌کنند، پیشنهاد شده است [۲]. در عمل وقتی نوار کانتور داده شده کنار دندان قرار داده شود و با انگشت روی لینگوال دندان نگهداشته شود و انتهای دیگر آن به سمت باکال خمیده شود، نوار در جهت طولی خم می‌خورد و کانتور محدب آن در جهت عرضی (که با پنس ایجاد شده بود) دوباره صاف می‌شود. بنابراین به نظر می‌رسد با این روش نمی‌توان تحدب کافی، نظیر نوارهای کانتوردار خلفی، را ایجاد نمود. روش پیشنهاد شده دیگر به طور خلاصه عبارت است از قرار دادن کامپوزیت با اسپاتول در بخش سرویکال دو دندان مجاور، به صورتی که در لبیال بخش پروگزیمال قرار گیرد و تا لینگوال گسترش نیابد و پس از گذاشتن نوار ماتریکس و کن کاغذی، بخش لینگوالی قسمت پروگزیمال با کامپوزیت بازسازی شود [۷]. نقش کن کاغذی در این روش، همانند نقش چوب وج در ترمیم بین دندان‌ها، ایجاد تطابق نوار ماتریکس با دندان است. کاربرد نوار ماتریکس خلفی نسبت به این روش به مهارت کمتری نیاز دارد، زمان کمتری صرف می‌کند و همچنین به علت کم شدن دفعات قرار دادن کامپوزیت، احتمال ایجاد حباب در ترمیم کاهش می‌یابد. روش دیگری که قبلاً پیشنهاد شده بر این اساس است که یک سوم سرویکال ناحیه

پروگزیمال با نواری که برش طولی خورده و یک سوم عرض نوار معمول را دارد و کاربرد اسپاتول با تیغه باریک بازسازی شود، به طوری که کامپوزیت تا نوک پاییلای لثه را بازسازی کند. سپس یک نوار با عرض کامل قرار داده شده، کامپوزیت تا لبه اینسایزال اضافه شود [۶]. کاربرد نوار ماتریکس خلفی نسبت به این روش سریع‌تر بوده، احتمال ایجاد over hang هم در آن کمتر است.

روش دیگری هم هست که تهیه کست و wax up آن و ساختن ایندکس سیلیکونی از کست wax up شده را توصیه می‌کند [۸]. در این روش هم علاوه بر نیاز به حداقل دو جلسه درمان، امکان ایجاد over hang بیشتر از کاربرد نوار ماتریکس خلفی به نظر می‌رسد.

نتیجه‌گیری

استفاده از نوار ماتریکس خلفی برای بستن فاصله بین دندان‌ها با کاهش تعداد دفعات قرار دادن کامپوزیت و ایجاد و تثبیت کانتور مناسب، مدت زمان درمان را کم می‌کند و احتمال ایجاد حباب در کامپوزیت را کاهش می‌دهد. این روش در صورت استفاده صحیح، کنترل موثری در عدم ایجاد over hang دارد و در مجموع نسبت به روش‌های دیگر کمتر به مهارت هنری دندان‌پزشک وابسته است و طیف وسیعتری از دندان‌پزشکان با این روش قادر به ارایه درمان مناسب می‌باشند.

References

1. Baum L, McCoy RB. Advanced restorative dentistry. 2nd ed. Philadelphia: Saunders; 1984: 167-9.
2. Roberson TM. Sturdevant'S art & science of operative dentistry. 5th ed. Philadelphia: Elsevier; 2006: 634-7.
3. Koora K, Muthu MS, Rathna PV. Spontaneous closure of midline diastema following frenectomy. J Indian Soc Pedod Prev Dent 2007; 25(1): 23-6.
4. Chandra S, Chandra SH. Textbook of Operative Dentistry. 1st ed. New Delhi: Jaypee Brothers Medical Publishers; 2008: 314-5.
5. Heymann HO, Hershey HG. Use of composite resin for restorative and orthodontic correction of anterior interdental spacing. J Prosthet Dent 1985; 53(6): 766-771.
6. Willhite C. Diastema closure with freehand composite: controlling emergence contour. Quintessence Int 2005; 36(2): 138-40.
7. Australian Dental Association. Available from: <http://www.ada.org.au/>. 2005.
8. De AE, Jr, Fortkamp S, Baratieri LN. Closure of diastema and gingival recontouring using direct adhesive restorations: a case report. J Esthet Restor Dent 2009; 21(4): 229-40.
9. Jones LA, Robinson MY. A case study: sthetic & biologic management of a diastema closure using porcelain bonded restorations for excellent & predictable result. J Cosm Dent 2002; 18(3): 72-83.
10. Hadad R, Hobson RS, McCabe JF. Micro-tensile bond strength to surface and subsurface enamel. Dent Mater 2006; 22(9): 870-4.

Diastema closure with composite resin using a new direct technique: a case report

Hamid Mazaheri*, Mohammad Reza Shirban

Abstract

Introduction: *One of the main problems in esthetic dentistry is closing diastema between teeth with a direct technique without creating the black triangle (gingival embrasure lacking papilla). Black triangle will ruin the patients' smile and is not desirable. Composite resin used to close diastema should have adequate convexity from gingivo-incisal direction to avoid this problem. Various techniques have been introduced to close diastema, some of which are time-consuming or cannot provide proper contour.*

Case report: *This article describes a case in which diastema between two teeth was closed with direct composite resin with minimum amount of time. Although closing diastema with direct composite depends on operator skill in most part, this technique is probably less dependent on operator skill compared to other techniques.*

Conclusion: *Closing diastema between anterior teeth with composite resin with direct technique is conservative and timesaving, and the presented technique which provides adequate contour can be carried out very easily by many dental practitioners.*

Key words: *Diastema, Anterior teeth, Direct composite.*

Received: 7 Oct, 2010

Accepted: 7 Dec, 2010

Address: Assistant Professor, Department of Operative Dentistry, School of Dentistry and Torabinejad Dental Research Center, Isfahan University of Medical Sciences, Isfahan, Iran.

Email: mazaheri@dnt.mui.ac.ir

Journal of Isfahan Dental School 2010; 6(4): 426-431.