

کیست استخوانی استافنه نوع I در نگاره‌های رادیوگرافی تهیه شده قبل از درمان ایمپلنت: گزارش مورد

دکتر نسیم جعفری پزوه*، دکتر آسیه زمانی ناصر^۱، دکتر مسعود عطایی خوراسگانی^۲،
دکتر شهرام جعفری پزوه^۳

چکیده

مقدمه: مقاله حاضر به بررسی نقش تشخیصی و تأیید کننده بررسی رادیولوژی بدون نیاز به انجام بررسی هیستوپاتوژیک در تشخیص کیست استخوانی ایدیوپاتیک استافنه قبل از درمان ایمپلنت پرداخته است. بررسی جامع هر گونه ضایعه در نواحی فکین قبل از فرایند ایمپلنت‌گذاری لازم می‌باشد. هدف از گزارش مورد حاضر، بیان موردی از تشخیص کیست استافنه در بررسی‌های قبل از ایمپلنت توسط بررسی مقایسه‌ای نمای ضایعه در تصاویر رادیوگرافیک تهیه شده با فاصله زمانی یازده ماهه بود.

شرح مورد: خانمی ۷۳ ساله برای تهیه (Cone beam computed tomography) CBCT قبل از درمان ایمپلنت به کلینیک مراجعه کرد. در بررسی تصاویر CBCT رادیولوسنسی با حدود مشخص در ناحیه زاویه مندیبل سمت چپ به ابعاد $۳/۱ \times ۶/۲$ میلی‌متر دیده شد. در بررسی پرونده بیمار، رادیوگرافی پانورامیکی که یازده ماه قبل تهیه شده بود، نشان دهنده رادیولوسنسی تقریباً با همین ابعاد و در مکان مشابه بود. با توجه به عدم وجود علائم بالینی، وجود لبه‌های مشخص و عدم تغییر در اندازه رادیولوسنسی با گذشت زمان یازده ماه، احتمال تشخیص کیست استخوانی استافنه مطرح شد.

نتیجه‌گیری: بر اساس یافته‌های حاصل از CBCT، ایمپلنت‌گذاری بدون نیاز به بررسی‌های هیستوپاتولوژی و یا جراحی‌های تهاجمی، در موارد وجود کیست استخوانی استافنه قابل انجام است.

کلید واژه‌ها: کیست استخوانی، CBCT، مندیبل

* دستیار تخصصی، گروه رادیولوژی دهان، فک و صورت، دانشکده دندانپزشکی، دانشگاه علوم پزشکی اصفهان، اصفهان، ایران (مؤلف مسؤول)
nasimjafaripezve@yahoo.com

۱: دانشیار، مرکز تحقیقات دندانپزشکی ترابی‌نژاد، گروه رادیولوژی دهان، فک و صورت، دانشکده دندانپزشکی، دانشگاه علوم پزشکی اصفهان، اصفهان، ایران

۲: دستیار تخصصی، گروه بیماری‌های داخلی، دانشکده پزشکی، دانشگاه علوم پزشکی اصفهان، اصفهان، ایران

۳: دستیار تخصصی، گروه رادیولوژی، دانشکده پزشکی، دانشگاه علوم پزشکی تهران، تهران، ایران

این مقاله در تاریخ ۹۱/۱۲/۷ به دفتر مجله رسیده، در تاریخ ۹۲/۱/۱۹ اصلاح شده و در تاریخ ۹۲/۲/۱۷ تأیید گردیده است.

مجله دانشکده دندانپزشکی اصفهان
۱۳۹۲: (۲) ۹، ۱۹۹ تا ۲۰۵

مقدمه

قبل از انجام هر گونه درمان ایمپلنت، بیمار باید تحت بررسی بالینی و رادیوگرافی کافی قرار گیرد [۱]. تشخیص قطعی هر گونه پاتولوژی مشهود در نواحی فک، حتی در صورتی که ضایعه مورد نظر از ناحیه جراحی ایمپلنت دور باشد ضروری است. نادیده گرفتن ارزیابی‌های جامع اولیه می‌تواند به شکست در درمان و نیز مسؤولیت‌های پزشکی قانونی منجر شود [۲]. کیست استخوانی استافنه اولین بار در سال ۱۹۴۲ توصیف شد و دانشمندان بر اساس توصیف‌های مختلفی که از اتیولوژی این یافته داشتند، اسامی متفاوتی به آن داده‌اند: حفره استخوانی استافنه، حفره کیست استخوانی استاتیک، نقص استخوانی لینگوال مندیبل، استخوانی ایدیوپاتیک و فرو رفتگی لینگوال مندیبل [۳].

تاکنون ۴ زیر گروه متفاوت از این ضایعه توصیف شده است. واژه حفره استخوانی استافنه عمدتاً به زیر شاخه لینگوال خلفی که بین اولین مولر دایمی و زاویه مندیبل و زیر کانال دندان تحتانی جای دارد اشاره می‌کند [۴-۷]. زیر شاخه دیگر زیر شاخه لینگوال قدامی می‌باشد [۸-۱۰]. دو زیر شاخه دیگر، زیر شاخه‌های باکالی و لینگوالی موجود در راموس صعودی می‌باشند که شیوع بسیار کمتری دارند [۱۱].

بررسی‌های رادیولوژی، شیوع زیر شاخه لینگوالی خلفی را (۰/۴۸ درصد - ۰/۱ درصد) گزارش نموده‌اند. در صورتی که مطالعات روی جمجمه، شیوع را ۶/۰۶ درصد گزارش کرده‌اند [۴-۷]. دامنه سنی بیماران کاملاً وسیع می‌باشد (۷۸-۱۱ سال)، اما بیشترین موارد گزارش شده در مردان دهه ۵ و ۶ می‌باشد [۳].

تئوری‌های متفاوتی به توضیح اتیوپاتولوژی این یافته می‌پردازند. به تازگی اکثر نویسندگان منشأ این حفره را فشار بافت غده‌ای در کورتکس لینگوال مندیبل می‌دانند [۴-۱۰]. غده ساب مندیبولار با زیر گروه خلفی، غده ساب لینگوال با زیر گروه قدامی و زیر گروه موجود در راموس صعودی با غده پاروتید مرتبط می‌باشند [۸، ۵].

چندین فاکتور علیتی جنینی و مادرزادی دیگر نیز توصیف شده‌اند. به عنوان مثال تشکیل ناقص استخوان در ناحیه‌ای که قبلاً توسط غضروف مکل اشغال شده بود [۱۲، ۱۱، ۹، ۵] و

فشار غیر عادی عروقی شریان فاشیال که منجر به نکروز و تحلیل استخوان مجاور می‌گردد [۱۲، ۱۱، ۹، ۷، ۵].

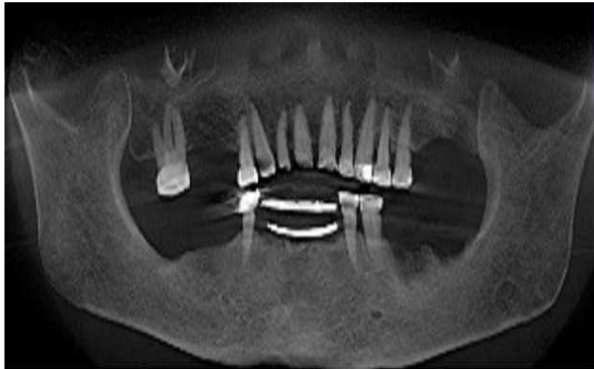
تشخیص این حفره تصادفی می‌باشد چرا که بیماران عمدتاً نشانه‌های بالینی نشان نمی‌دهند [۱۳].

تشخیص در مواردی که کیست استافنه مشخصات و موقعیت معمول را نشان می‌دهد به سهولت امکان‌پذیر است. اما در مواردی که موقعیت این حفره غیر معمول می‌باشد، می‌بایست روش‌های تشخیص مکمل مانند CT scan (Computed tomography)، همراه با سیالوگرافی، (MRI (Magnetic resonance imaging) و در نهایت جراحی‌های اکتشافی و بیوپسی را به کاربرد [۱۴-۱۶]. بر اساس مطالعات قبلی استفاده از CT scan به عنوان مکمل برای تأیید منشأ محیطی این ضایعه و تشخیص افتراقی با ضایعاتی مانند کیست باقی‌مانده، دیسپلازی فیبروس و کیست استخوانی ساده [۱۷، ۱۶] و نیز کشف ماهیت بافت درونی موجود در حفره استافنه [۹] بسیار مفید می‌باشد. استفاده از MRI نیز در مواردی که نیاز به کشف بافت درونی حفره می‌باشد می‌تواند مفید واقع شود [۳].

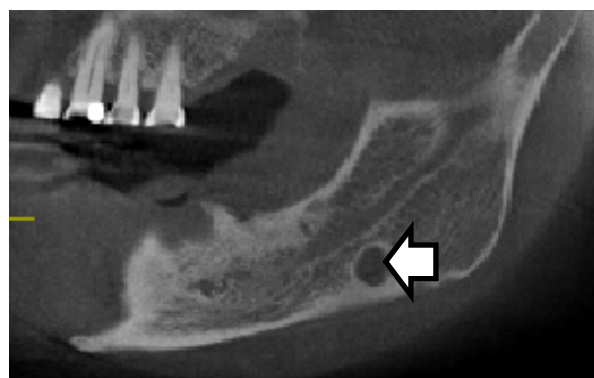
Ogunsalu و همکاران [۲] به ارزیابی رادیولوژی نوع II کیست استافنه در یک بیمار قبل از ایمپلنت‌گذاری پرداختند. Quesada-Gomez و همکاران [۳] به بررسی یازده مورد کیست استافنه، از لحاظ خصوصیات متفاوت ظاهری و تشخیصی، پرداختند. Philipsen و همکاران [۵] نیز در مقاله‌ای مروری، به بررسی ۵۸۳ مورد کیست استافنه در سراسر دنیا پرداختند.

همان‌طور که گفته شد، تظاهر کلاسیک کیست استخوانی استافنه در CT scan بدون نیاز به هر گونه بیوپسی و جراحی‌های اکتشافی تهاجمی که بررسی‌های قبل از ایمپلنت را پیچیده‌تر ساخته و فشار روانی مضاعفی به بیماران وارد می‌سازد، در تشخیص ساده‌تر این ضایعه بسیار کمک کننده می‌باشد. امروزه با پیشرفت تکنولوژی، استفاده از CBCT، بررسی دقیق نواحی فکی - صورتی با به کارگیری دوز کمتر وارد شده به بیمار را مقدر ساخته است و در کشف ضایعات موجود در این نواحی ارزش تشخیصی یکسانی با CT scan دارا می‌باشد [۱۸]. هدف از گزارش مورد حاضر، بیان موردی از تشخیص کیست استافنه در بررسی‌های قبل از ایمپلنت توسط

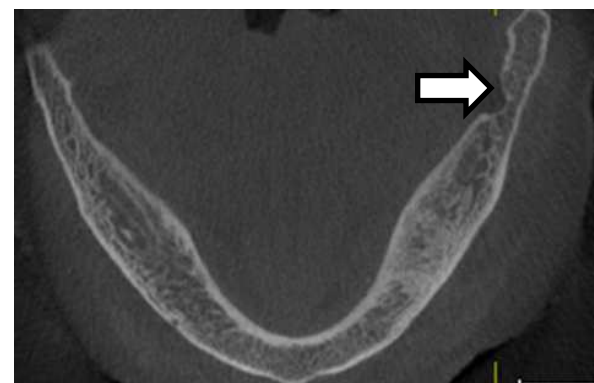
گرافی، وجود حفره استخوانی رادیولوسنت با لبه‌های کاملاً کورتیکال به ابعاد 6×7 میلی‌متر در زاویه مندیبل سمت چپ و زیر کانال آلوئولار تحتانی، دقیقاً در مکانی که در CBCT دیده شد را، آشکار ساخت (شکل ۶).



شکل ۱. CBCT نمای پانورامیک نشان دهنده رادیولوسنسی با حدود مشخص در ناحیه زاویه سمت چپ مندیبل می‌باشد



شکل ۲. CBCT نمای تانژنشیال نشان دهنده رادیولوسنسی با حدود مشخص و ابعاد $6/2 \times 7$ میلی‌متر در ناحیه زاویه چپ مندیبل می‌باشد



شکل ۳. نمای اکزیال CBCT

بررسی مقایسه‌ای نمای ضایعه در تصاویر CBCT و پانورامیک تهیه شده با فاصله زمانی یازده ماهه بود.

شرح مورد

خانمی ۷۳ ساله با بی‌دندانی نسبی برای تهیه CBCT از فک پایین برای بررسی نواحی بی‌دندانی قبل از درمان ایمپلنت به بخش رادیولوژی دهان، فک و صورت دانشکده دندانپزشکی دانشگاه اصفهان مراجعه نمود. در بررسی تاریخچه، بیمار سابقه دیابت نوع ۲ کنترل شده را گزارش نمود. معاینات بالینی، فردی ظاهراً سالم و بدون هر گونه آسیمتری صورتی و با ظاهر مجمله برایکیوسفال و بدون هرگونه لنفادنوپاتی را نشان داد. در معاینات داخل دهانی ریج آلوئولار فکین تا حدودی آتروفیک بوده اما هیچ‌گونه تورم، حساسیت به لمس و تغییر رنگ مخاط مشاهده نشد.

دندان‌های ۱۴، ۱۷، ۲۱، ۲۲، ۲۳، ۲۴، ۲۵، ۳۳، ۳۴، ۴۴، ۱۱ و ۱۲ موجود بوده و بیمار تاریخچه کشیدن دندان‌های ۱۳، ۳۶ و ۴۷ را در یک سال اخیر ذکر نمود. شرایط دندان‌های باقی‌مانده، از لحاظ پوسیدگی و وضعیت پرئودنتال رضایت‌بخش بود. در نهایت CBCT با استفاده از دستگاه (Sirona dental Gallileos انجام شد و توسط نرم‌افزار (Sidexis -XG) مورد بررسی قرار گرفت.

بررسی مقاطع پانورامیک، اکزیال و کراس سکشنال حاصله یک رادیولوسنسی با حدود مشخص کورتیکالی به عمق $3/1$ و عرض $6/2$ میلی‌متر در ناحیه زاویه مندیبل سمت چپ و زیر کانال آلوئولار تحتانی را نشان داد (اشکال ۵-۱) هیچ شواهدی از ضایعه بافت نرم یا ناهنجاری استخوانی دیگر یافت نشد.

این تظاهرات با کیست استخوانی استافنه با توجه به موقعیت معمول این حفره استخوانی و شکل کاملاً مشخص آن و نیز عدم وجود هر گونه علائم بالینی به خوبی تطابق داشت، اما برای تأیید تشخیص و نیز بررسی احتمالی تغییر اندازه آن با گذشت زمان، پرونده بیمار برای یافتن گرافی یا CT scan‌های احتمالی قبلی از این ناحیه مورد بررسی قرار گرفت. در پرونده بیمار، یک کلیشه پانورامیک که ۱۱ ماه قبل برای درمان مشکلات معمول دندانی تهیه شده بود، یافت شد. بررسی دقیق

با توجه به یکسان بودن نسبی ابعاد و خصوصیات ظاهری ضایعه در هر دو بررسی رادیولوژی که با فاصله زمانی ۱۱ ماه تهیه شده بود، احتمال تشخیص کیست استخوانی استافنه بیشتر مطرح شد.

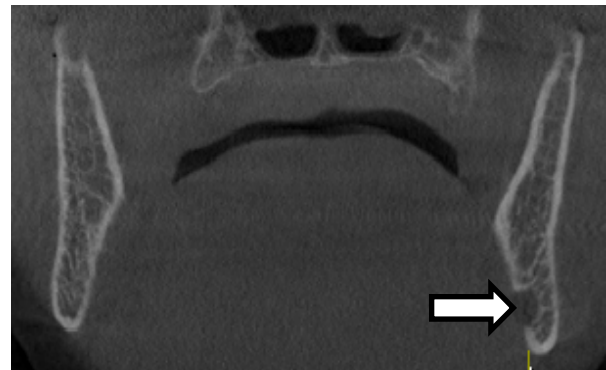
بحث

علاوه بر به کارگیری بررسی‌های رادیولوژی قبل از درمان ایمپلنت برای مشخص‌سازی ارتفاع و عرض استخوان در مقاطع مختلف و انتخاب بهترین مکان و بهترین اندازه ممکن برای ایمپلنت [۱۳]، بررسی این تصاویر برای تشخیص ضایعات احتمالی بسیار مهم می‌باشد [۲]. دلیل این امر احتمال جایگذاری ایمپلنت دندان در داخل یا نزدیک مکان ضایعه که به شکست ایمپلنت و وخامت ضایعه احتمالی منجر می‌شود و نیز پیشگیری از مشکلات پزشکی قانونی بعد از جراحی ایمپلنت می‌باشد. در صورت کشف هرگونه ضایعه احتمالی پاتولوژی، تأیید دقیق رادیولوژی و هیستولوژی حتی در صورتی که ضایعه مورد نظر دور از ناحیه ایمپلنت‌گذاری باشد، مستندسازی کلیه مدارک تشخیصی ضروری می‌باشد [۲].

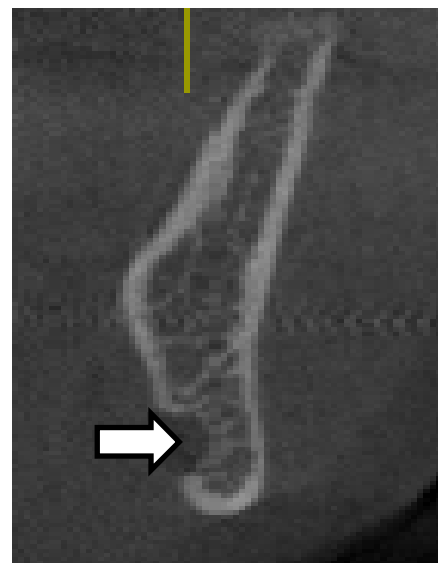
کیست استخوانی استافنه، ضایعه‌ای رادیولوسنت گرد یا بیضی شکل، با حدود کاملاً مشخص و گاه اسکلروتیک می‌باشد که بین اولین مولر دائمی و زاویه مندیبل و زیر کانال دندانی تحتانی جای دارد [۷-۴].

در مورد حاضر نیز، یافته‌های رادیوگرافی دقیقاً با خصوصیات کیست استخوانی استافنه تطابق داشت و مقایسه تصویر CBCT کنونی و تصویر پانورامیک تهیه شده در سال گذشته، شواهدی از تغییر در اندازه و شکل و حدود رادیوگرافی را نشان نداد. از آن‌جا که ضایعه در ناحیه بدون دندان قرار داشت و شدیداً در ارتباط با عصب آلوئولار تحتانی بوده و مرور مقالات تشخیصی [۱۹-۱۶، ۶-۲] کیست استخوانی استافنه را با استفاده از یافته‌های CT scan به تنهایی کافی می‌دانستند، بنابراین با توجه به مطالب ذکر شده و عدم وجود علائم بالینی در بیمار، از بیوپسی برای تشخیص استفاده نشد.

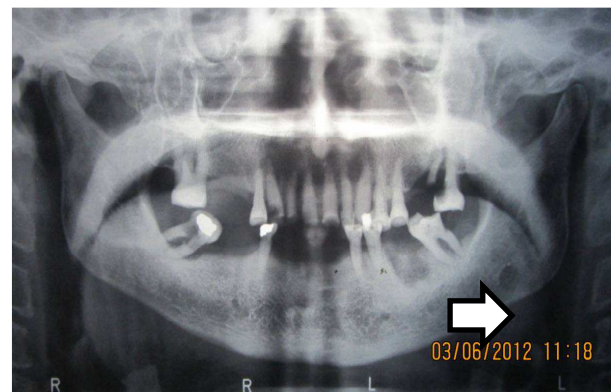
یک بررسی رادیولوژی شیوع زیر شاخه لینگوآلی خلفی را (۰/۴۸ درصد - ۰/۱ درصد) گزارش نمود، در صورتی که مطالعات روی مجسمه شیوع را ۶/۰۶ درصد گزارش



شکل ۴. CBCT نمای کروئال به حضور رادیولوسنسی در سمت چپ در مقایسه با سمت راست دقت کنید



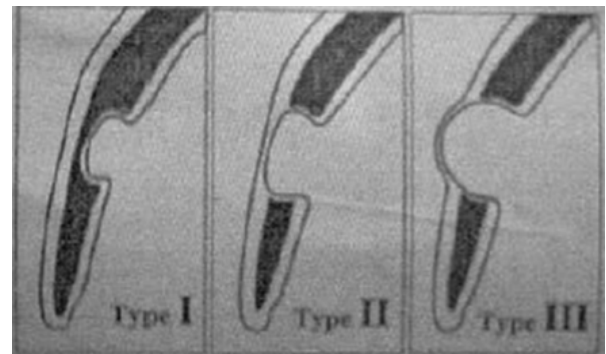
شکل ۵. CBCT نمای کراس سکشنال نشان دهنده حفره‌ای به عمق ۳/۱ میلی‌متر در سمت لینگوآلی می‌باشد



شکل ۶. رادیوگرافی پانورامیک یازده ماه قبل از تهیه CBCT. نشان دهنده رادیولوسنسی با حدود مشخص دقیقاً در مکان فعلی و با ابعاد ۶ × ۷ میلی‌متر می‌باشد

کرده‌اند [۷-۴]. دامنه سنی بیماران کاملاً وسیع بوده و وقوع در مردان شش برابر بیشتر از زنان می‌باشد [۳]. بیمار مورد بحث، خانمی ۷۴ ساله بود. در مطالعه حاضر عمق و عرض تقریباً $۶/۲ \times ۳/۱$ میلی‌متر بود که با مقادیر گزارش شده در گزارش‌های قبلی، $۱۶/۳ - ۷/۹$ میلی‌متر همخوانی داشت [۳، ۲]. بر اساس حدود حفره و رابطه با کورتکس باکال این تقریباً استخوانی به ۳ زیر گروه تقسیم می‌شود: (شکل ۷).
 نوع ۱: قاعده تقریباً به پلایت کورتیکال باکال نمی‌رسد.
 نوع ۲: قاعده تقریباً به پلایت کورتیکال می‌رسد اما اتساع یا تغییر شکل در کورتکس را موجب نمی‌گردد.
 نوع ۳: قاعده تقریباً توسط اتساع پلایت کورتیکال باکال مشخص می‌شود.
 یافته‌های CBCT در بیمار گزارش شده با نوع ۱ تطابق داشت.

عروق خونی، چربی و بافت لنفوئید را گزارش نموده‌اند [۲۰، ۱۹]. همان‌طور که گفته شد، استفاده از CT scan به عنوان مکمل برای تأیید منشأ محیطی این ضایعه و تشخیص افتراقی با ضایعاتی مانند کیست باقی‌مانده، دیسپلازی فیبروس و کیست استخوانی ساده [۱۷، ۱۶] و نیز کشف ماهیت بافت درونی موجود در حفره استافنه [۹] بسیار مفید می‌باشد. همچنین استفاده از CT scan مزایای غیر تهاجمی بودن، سهولت در اجرا و قادر بودن به کمک در تشخیص و پیگیری را دارا می‌باشد [۲]. به طور خلاصه فرایند جراحی اکتشافی تهاجمی غیر ضروری بایستی تا زمانی که بررسی رادیولوژی قبل از ایمپلنت قادر به تأیید تشخیص کیست استخوانی استافنه می‌باشد، اجتناب گردد. اندازه و حدود تقریباً و رابطه با ساختارهای احاطه کننده در مقاطع اگزیکال CT scan و نیز CBCT به خوبی مشخص بوده و عمق نیز به صورت حداکثر فاصله از سطح لینگوالی تا کف تقریباً و عرض با سنجش میزوی دیستالی، قابل اندازه‌گیری دقیق می‌باشد. محتویات حفره نیز در صورت لزوم و در مواقع وجود علائم بالینی، تغییر در اندازه ضایعه با گذشت زمان، از دست رفتن شکل مشخص و نیز وضوح و تمامیت لبه‌های ضایعه [۲۱، ۳] توسط تهیه CT scan به جای CBCT و مشاهده مقادیر CT scan بر اساس واحد Hu (Hounsfield Unit) و نیز یافته‌های احتمالی حاصل از CT همراه سیالوگرافی و همچنین MRI قابل سنجش می‌باشد [۲۲، ۲].



شکل ۷. دیاگرام شماتیک تقسیم‌بندی کیست استخوانی استافنه

بیشتر مطالعات بر این واقعیت توافق نظر دارند که جراحی برای کشف ضایعه اندیکاسیون ندارد، اما به علت احتمال وقوع ضایعات دیگری مانند آدنوم پلئومورفیک در بافت غده بزاقی موجود در این حفره استخوانی، علاوه بر تشخیص دقیق قبل از درمان ایمپلنت، استفاده از گرافی‌های پانورامیک در فواصل زمانی مناسب، برای کنترل بالینی و رادیولوژی دوره‌ای لازم می‌باشد [۲۱، ۱۵، ۹-۴].

نتیجه‌گیری

لازم است از جراحی اکتشافی تهاجمی غیر ضروری تا زمانی که بررسی رادیولوژی قبل از ایمپلنت مانند CT و CBCT، قادر به تأیید تشخیص کیست استخوانی استافنه می‌باشند اجتناب گردد.

در بیمار حاضر شکل کلی مجموعه به صورت براکیوسفال بود که با نتیجه مطالعه Monteiro و همکاران [۱۹] که اکثر موارد کیست استخوانی استافنه را در بیماران براکیوسفال مشاهده کرده و افزایش نیروی جویدن در افراد براکیوسفال را از علل احتمالی ایجاد این ضایعه برشمرده بودند، همخوانی داشت. بافت نرمال غده بزاقی بیشترین یافته معمول هیستولوژیک در این حفره می‌باشد که منشأ تکاملی این ضایعه که طی آن قطعه‌ای از غده ساب مندیبولار به کورتکس لینگوال مندیبول نفوذ یافته را تأیید می‌کنند. در تعداد کمی از موارد نیز بررسی‌های هیستولوژی وجود ماهیچه، بافت همبند فیبروزه،

گرافی‌های پانورامیک در فواصل زمانی مناسب، برای کنترل بالینی و رادیولوژی دوره‌ای لازم می‌باشد.

همچنین به علت احتمال وقوع ضایعات دیگری مانند آدنوم پلئومورفیک در بافت غده بزاقی موجود در این حفره استخوانی، علاوه بر تشخیص دقیق قبل از درمان ایمپلنت، استفاده از

References

1. Worthington P, Rubenstein J, Hatcher DC. The role of cone-beam computed tomography in the planning and placement of implants. *J Am Dent Assoc* 2010; 141 Suppl 3: 19S-24S.
2. Ogunsalu C, Pillai K, Barclay S. Radiological assessment of type II Stafne idiopathic bone cyst in a patient undergoing implant therapy: a case report. *West Indian Med J* 2006; 55(6): 447-50.
3. Quesada-Gomez C, Valmaseda-Castellon E, Berini-Aytes L, Gay-Escoda C. Stafne bone cavity: a retrospective study of 11 cases. *Med Oral Patol Oral Cir Bucal* 2006; 11(3): E277-E280.
4. Grau CJ, Gay EC, Hernandez AF. [Stafne's cavity. Review and apropos of 6 cases]. *Av Odontoestomatol* 1991; 7(2): 83-7.
5. Philipsen HP, Takata T, Reichart PA, Sato S, Sueti Y. Lingual and buccal mandibular bone depressions: a review based on 583 cases from a world-wide literature survey, including 69 new cases from Japan. *Dentomaxillofac Radiol* 2002; 31(5): 281-90.
6. Slasky BS, Bar-Ziv J. Lingual mandibular bony defects: CT in the buccolingual plane. *J Comput Assist Tomogr* 1996; 20(3): 439-43.
7. Grellner TJ, Frost DE, Brannon RB. Lingual mandibular bone defect: report of three cases. *J Oral Maxillofac Surg* 1990; 48(3): 288-96.
8. Barker G. A radiolucency of the ascending ramus of the mandible associated with investid parotid salivary gland material and analogous with a Stafne bone cavity. *Br J Oral Maxillofac Surg* 1988; 26: 81-4.
9. Ariji E, Fujiwara N, Tabata O, Nakayama E, Kanda S, Shiratsuchi Y, et al. Stafne's bone cavity. Classification based on outline and content determined by computed tomography. *Oral Surg Oral Med Oral Pathol* 1993; 76(3): 375-80.
10. de Court, Kuffer R, Samson J, Lombardi T. Anterior lingual mandibular salivary gland defect (Stafne defect) presenting as a residual cyst. *Oral Surg Oral Med Oral Pathol Oral Radiol Endod* 2002; 94(4): 460-4.
11. Barton F. Bone cavities situated near the angle of mandible. *J Am Dent Assoc* 1942; 29: 1969-72.
12. Barker GR. Xeroradiography in relation to a Stafne bone cavity. *Br J Oral Maxillofac Surg* 1988; 26(1): 32-5.
13. White SC, Pharoah MJ. *Oral Radiology: Principles and Interpretation*. 6th ed. New York, NY: Elsevier Health Sciences; 2008.
14. Campos PS, Panella J, Crusoe-Rebello IM, Azevedo RA, Pena N, Cunha T. Mandibular ramus-related Stafne's bone cavity. *Dentomaxillofac Radiol* 2004; 33(1): 63-6.
15. Reuter I. An unusual case of Stafne bone cavity with extra-osseous course of the mandibular neurovascular bundle. *Dentomaxillofac Radiol* 1998; 27(3): 189-91.
16. Prapanpoch S, Langlais RP. Lingual cortical defect of the mandible: an unusual presentation and tomographic diagnosis. *Dentomaxillofac Radiol* 1994; 23(4): 234-7.
17. Lubieniecka E, Subirán B, Fernández L. Estudio realizado mediante tomografía computada con un software dental. *Archivos de Odontoestomatología* 2003; 19: 616-22.
18. Scarfe WC, Farman AG, Sukovic P. Clinical applications of cone-beam computed tomography in dental practice. *J Can Dent Assoc* 2006; 72(1): 75-80.
19. Monteiro LS, Camara MI, Tadeu F, Salazar F, Pacheco J. Posterior lingual bone depression diagnosis using 3D-computed tomography. *Revista Portuguesa de Estomatologia, Medicina Dentária e Cirurgia Maxilofacial* 2012; 53(3): 170-4.
20. Katz J, Chaushu G, Rotstein I. Stafne's bone cavity in the anterior mandible: a possible diagnostic challenge. *J Endod* 2001; 27(4): 304-7.
21. Simpson W. A stafne's mandibular defect containing a pleomorphic adenoma: report of case. *J Oral Surg* 1965; 23: 553-6.
22. Branstetter BF, Weissman JL, Kaplan SB. Imaging of a Stafne bone cavity: what MR adds and why a new name is needed. *AJNR Am J Neuroradiol* 1999; 20(4): 587-9.

Assessment of Type I Stafne idiopathic bone cyst on radiographs before implant treatment: A case report

Nasim Jafari Pozveh*, Asieh Zamani Naser, Masoud Ataei Khorasgani, Shahram Jafari Pozveh

Abstract

Introduction: *The aim of the present case report is to describe the diagnostic and confirmative role of radiographic examination of Stafne idiopathic bone cyst (SIBC) before implant insertion without any need for histopathologic evaluation. Comprehensive evaluation of any type of pathologic lesion in the jaw region is necessary before insertion of any implants. The aim of the present case report is to describe a diagnosis of a Stafne idiopathic bone cyst during pre-implant evaluations by comparative assessment of the lesion on radiographs taken 11 months apart.*

Case Report: *A 73-year-old female was referred to the clinic for CBCT examination before implant treatment. A well-defined radiolucency measuring 3.1×6.2 mm was visible on CBCT images in the left mandibular angle region. In the past patient's radiologic documents, a panoramic radiograph taken 11 months previously showed the same radiolucency with almost the same dimensions and location. Due to the absence of any clinical symptoms, well-defined borders and absence of changes in dimensions during the 11-month period, a definitive diagnosis of SIBC was reached.*

Conclusion: *Based on CBCT findings, implant placement is possible in cases of SIBS without any need for histopathologic examination and invasive surgical exploration.*

Key words: *Bone cyst, Cone beam computed tomography, Mandible*

Received: 25 Feb, 2013

Accepted: 7 May, 2013

Address: Postgraduate Student, Department of Oral and Maxillofacial Radiology, School of Dentistry, Isfahan University of Medical Sciences, Isfahan, Iran

Email: nasimjafaripozve@yahoo.com

Citation: Jafari Pozveh N, Zamani Naser A, Ataei Khorasgani M, Jafari Pozveh SH. **Assessment of Type I Stafne idiopathic bone cyst on radiographs before implant treatment: A case report.** J Isfahan Dent Sch 2013; 9(2): 199-205.