

## ضایعات متعدد ژانت سل گرانولوما مرتبط با هیپر پاراتیروئیدیسم ثالثیه: گزارش مورد

دکتر پرویز دیهیمی\*، دکتر محمد رضا امجدی<sup>۱</sup>، دکتر سمانه شیرانی<sup>۲</sup>،  
دکتر مهسا کلانتری<sup>۲</sup>، دکتر مریم جعفری<sup>۲</sup>

### چکیده

**مقدمه:** تولید بیش از حد هورمون پاراتیروئید، بیماری هیپر پاراتیروئیدیسم را ایجاد می‌کند که به سه دسته اولیه، ثانویه و ثالثیه تقسیم می‌شود. هیپر پاراتیروئیدیسم ثالثیه به ندرت در تعدادی از بیماران مبتلا به هیپر پاراتیروئیدیسم ثانویه به دنبال بیماری‌های کلیوی طولانی مدت و مزمن و متعاقب هیپرپلازی خود به خود یا آدنوم یک یا چند غده پاراتیروئید ایجاد می‌شود. علائم سه‌گانه کلاسیک بیماری هیپر پاراتیروئیدیسم شامل سنگ‌های کلیوی، تغییرات استخوانی و زخم‌های دوازدهه در این نوع نیز مشاهده می‌شود. گاه برخی از ضایعات ژانت سل فکین با هیپر پاراتیروئیدیسم در ارتباط است.

**شرح مورد:** بیمار خانمی ۵۶ ساله بود که با شکایت از وجود یک ضایعه برجسته در تنه فک پایین مراجعه کرده بود. سابقه پزشکی بیمار نشان داد که مبتلا به بیماری مزمن کلیوی است. با توجه به یافته‌های بالینی، آزمایشگاهی، رادیوگرافی و بافت‌شناسی، تشخیص ژانت سل گرانولوما مرتبط با هیپر پاراتیروئیدیسم ثالثیه مطرح گردید.

**نتیجه‌گیری:** در هیپر پاراتیروئیدیسم ثانویه که در بیماران کلیوی یا بیمارانی که مدت‌های طولانی تحت درمان دیالیز قرار داشتند ایجاد می‌شود، میزان کلسیم خون طبیعی یا کمتر از میزان معمول بوده است و میزان فسفر و آلکالین فسفاتاز افزایش می‌یابد. در هیپر پاراتیروئیدیسم ثالثیه، مشابه با هیپر پاراتیروئیدیسم اولیه، میزان کلسیم و آلکالین فسفاتاز افزایش و میزان فسفات کاهش می‌یابد. در همه انواع هیپر پاراتیروئیدیسم، تغییرات استخوانی که مهم‌ترین آن‌ها ضایعه ژانت سل گرانولوماست، روی می‌دهد.  
**کلید واژه‌ها:** ژانت سل گرانولوما، هیپر پاراتیروئیدیسم، آلکالین فسفاتاز

\* دانشیار، مرکز تحقیقات دندان پزشکی  
ترابی‌نژاد، گروه آسیب‌شناسی دهان، فک  
و صورت، دانشکده دندان پزشکی، دانشگاه  
علوم پزشکی اصفهان، اصفهان، ایران  
(مؤلف مسؤول)  
deihimy@dent.mui.ac.ir

۱: استادیار، مرکز تحقیقات دندان پزشکی  
ترابی‌نژاد، گروه پرودنتولوژی، دانشکده  
دندان پزشکی، دانشگاه علوم پزشکی  
اصفهان، اصفهان، ایران

۲: دستیار تخصصی، گروه آسیب‌شناسی  
دهان، فک و صورت، دانشکده  
دندان پزشکی، دانشگاه علوم پزشکی  
اصفهان، اصفهان، ایران

این مقاله در تاریخ ۹۲/۱/۲۴ به دفتر  
مجله رسیده، در تاریخ ۹۲/۲/۲۳ اصلاح  
شده و در تاریخ ۹۲/۳/۱۱ تأیید گردیده  
است.

مجله دانشکده دندان پزشکی اصفهان  
۱۳۹۲: ۹(۳) ۲۸۴ تا ۲۹۱

## مقدمه

تولید بیش از حد هورمون پاراتیروئید، بیماری هیپر پاراتیروئیدیسم را ایجاد می‌کند. این بیماری برای نخستین بار در اواسط دهه ۱۹۲۰ به طور همزمان در اروپا و آمریکا مطرح شد [۱، ۲].

هیپر پاراتیروئیدیسم به سه دسته اولیه، ثانویه و ثالثیه تقسیم می‌شود؛ نوع اولیه در اثر افزایش ترشح اولیه یا خود به خود و خود مختار هورمون پاراتیروئید به دلیل آدنوم غدد پاراتیروئید (در ۸۰-۷۵ درصد موارد)، هیپر پلازی اولیه (منتشر یا ندولار در ۱۵-۱۰ درصد موارد) یا کارسینوم پاراتیروئید (در کمتر از ۵ درصد موارد) ایجاد می‌شود. نوع اولیه، اغلب همراه با افزایش کلسیم و کاهش فسفات سرم خون و نیز افزایش آنزیم آلکالین فسفاتاز و هورمون پاراتیروئید سرم خون می‌باشد [۳، ۴].

نوع ثانویه در اثر تولید مداوم و جبرانی یا ثانویه هورمون پاراتیروئید، ناشی از هیپرپلازی ثانویه غدد پاراتیروئید در پاسخ به سطح پایین کلسیم به طور مزمن رخ می‌دهد و اغلب همراه با بیماری مزمن کلیه دیده می‌شود. اگرچه علل دیگری مانند ورود یا جذب ناکافی کلسیم غذایی، مدفوع چرب (Steatorrhea) و کمبود ویتامین D نیز ممکن است باعث بروز این عارضه گردند. در نوع ثانویه، نارسایی کلیوی مزمن، همراه با کاهش دفع فسفات می‌باشد که خود منجر به افزایش فسفات سرم خون می‌گردد. افزایش سطح فسفات سرم، مستقیماً سطح کلسیم سرم خون را به دلیل میل ترکیبی برای کلسیم و ایجاد فسفات کلسیم، سرکوب کرده یا کاهش می‌دهد و بدین وسیله باعث تحریک فعالیت غدد پاراتیروئید و ایجاد هیپر پاراتیروئیدیسم ثانویه می‌گردد. علاوه بر این، نارسایی کلیوی یا کاهش ماده کلیوی، میزان یا فراهم بودن آنزیم آلفا ۱- هیدروکسیلاز برای سنتز فرم فعال ویتامین D را کاهش می‌دهد که خود جذب روده‌ای کلسیم را کاهش می‌دهد و هیپوکلسیمی ایجاد شده، منجر به افزایش فعالیت جبرانی غدد پاراتیروئید و هیپر پاراتیروئیدیسم ثانویه می‌شود. بنابراین در نوع ثانویه، میزان کلسیم پایین‌تر از حد معمول یا طبیعی، اما میزان فسفات، بالاتر از حد طبیعی می‌باشد. میزان آلکالین فسفاتاز و هورمون پاراتیروئید نیز بالاتر از حد طبیعی می‌باشد [۳، ۴].

نوع ثالثیه به ندرت در تعداد اندکی از بیماران مبتلا به هیپر پاراتیروئیدیسم ثانویه ناشی از بیماری کلیوی طولانی مدت روی می‌دهد که در این عارضه، هیپرپلازی ثانویه غدد پاراتیروئید، پس از زمان طولانی در نهایت منجر به هیپرپلازی خود به خود یا آدنوم یک یا چند غده پاراتیروئید شده و در واقع نوع ثانویه تبدیل به نوع اولیه می‌گردد. بالتبع در این نوع، آزمایشات سرولوژیک سرم خون، مانند نوع اولیه می‌باشد. یعنی کلسیم بالا، فسفات پایین و آلکالین فسفاتاز و هورمون پاراتیروئید بالا است [۳، ۴].

علائم سه‌گانه کلاسیک بیماری هیپر پاراتیروئیدیسم که در هر سه نوع به درجات مختلف بروز می‌یابد، به صورت زیر بیان می‌شود: (۱) تشکیل سنگ کلیه یا کلسیفیکاسیون‌های متاستاتیک در بافت‌های نرم به خصوص در نوع اولیه، (۲) تغییرات متعدد استخوانی به صورت تحلیل استخوان، از بین رفتن ژنرالیزه لامینا دورا در مراحل اولیه، کاهش تراکم الگوی تریاکولر طبیعی، ایجاد نمای شیشه مات، تومور قهوه‌ای و استئیت فیروزه کیستیک که شدیدترین تظاهر اسکلتی هیپر پاراتیروئیدیسم می‌باشد و (۳) زخم‌های دوازدهه [۵].

به دلیل اهمیت ضایعات ژانت سل گرانولومای فکین در بیماری‌های کلیوی طولانی مدت و نقش دندان‌پزشکان در تشخیص زودرس این ضایعات، مورد حاضر گزارش می‌گردد. در این گزارش یک بیمار مبتلا به هیپر پاراتیروئیدیسم ثالثیه دارای تومور قهوه‌ای در فک پایین گزارش شد. اهمیت گزارش مورد حاضر و تفاوت آن با دیگر موارد گزارش شده، وقوع آن در هیپر پاراتیروئیدیسم ثالثیه می‌باشد که نشانگر تأخیر در تشخیص زودرس نارسایی مزمن کلیوی و هیپر پاراتیروئیدیسم ثانویه می‌باشد که به طور واکنشی منجر به هیپر پاراتیروئیدیسم ثالثیه شده است.

## شرح مورد

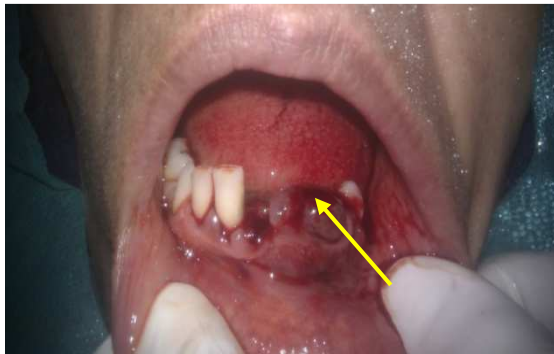بیمار خانمی ۵۶ ساله بود که با شکایت از وجود یک ضایعه بدون درد اگزوفیتیک یا برجسته با سطح لبوله و قرمز رنگ و پوشش مخاطی سالم و قوام نرم با اندازه ۲۵ × ۲۰ × ۲۰ میلی‌متر در نواحی کاین تا پرمولر سمت چپ فک پایین که به گفته بیمار از چند ماه قبل وجود داشته، مراجعه کرده بود.

ژانت سل گرانولومای مرتبط با هیپر پاراتیروئیدسم ثالثیه

دکتر پرویز دیهیمی و همکاران

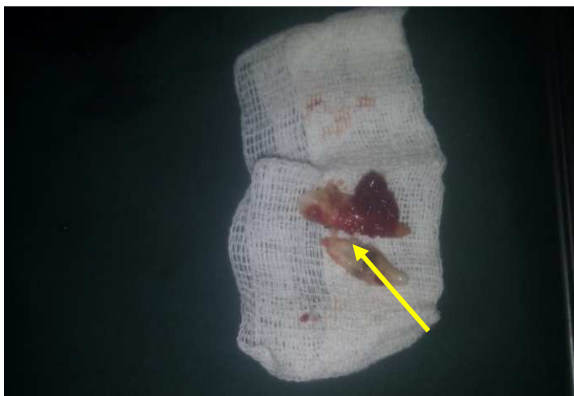### درمان

به دلیل جرم و پلاک میکروبی و تمایل به خونریزی ضایعه و به منظور پسرقت اندازه ضایعه، ابتدا فاز اول درمان که شامل جرم‌گیری و صاف نمودن سطح ریشه بود، برای بیمار انجام شد. بعد از آن دندان‌های درمان‌ناپذیر (Hopeless) که شامل دندان سانترال و پرمولر اول سمت چپ پایین بود خارج شد (شکل ۳ و ۴).



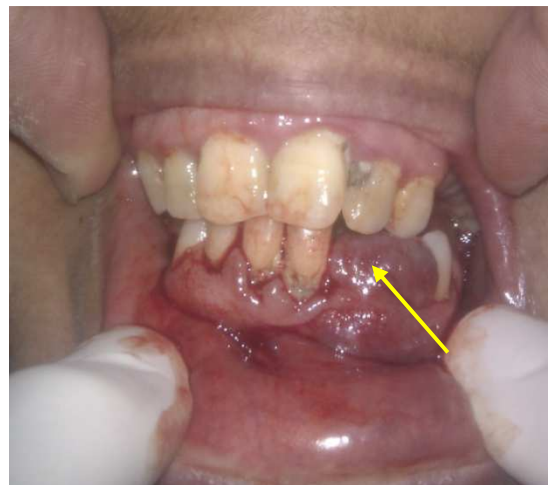شکل ۳. نمای دهان بیمار پس از جرم‌گیری و خارج کردن دندان‌های درمان‌ناپذیر (پیکان به ضایعه اشاره می‌کند)

سپس ضایعه قسمت قدام فک پایین از طریق جراحی اگزیشنال با تیغه بیستوری ۱۵ خارج شده و در فرمالین ۱۰ درصد قرار داده شد و سپس به آزمایشگاه آسیب‌شناسی انتقال داده شد. شکل ۵، نمای بالینی ضایعه را پس از جراحی نشان می‌دهد. ضایعه در نمای ماکروسکوپی، به صورت یک قطعه بافت نرم هرمی شکل گرانولر به رنگ کرم قهوه‌ای با پوشش مخاطی به ابعاد  $20 \times 15 \times 15$  میلی‌متر قابل مشاهده بود.



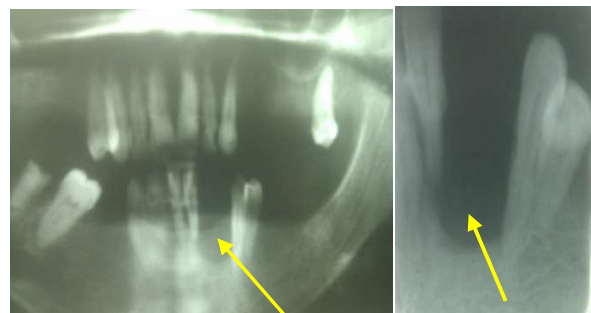
شکل ۴. دندان‌های خارج شده سانترال و پرمولر اول پایین

بهداشت دهانی بیمار بسیار ضعیف و وجود پلاک میکروبی در نواحی مارژین لثه‌ای کاملاً مشهود بود (شکل ۱). به دلیل خونریزی متعاقب تحریکات مزمن و بیرون‌زدگی بافت نابه‌جا از ساکت دندان، توجه بیمار جلب شده بود. دندان‌های اطراف ضایعه، به دلیل از دست رفتن اتکای استخوانی، لق بودند اما تست‌های حیاتی مؤید زنده بودن دندان‌های مذکور بود. سابقه پزشکی و آزمایشات سرولوژیک و ادرار بیمار نشان داد وی مبتلا به نارسایی مزمن کلیوی است که از چند سال قبل وجود داشته است.



شکل ۱. نمای بالینی ضایعه ژانت سل گرانولومای مرکزی قبل از درمان

در بررسی رادیوگرافی، یک رادیولوسنسی با حدود مشخص در قسمت قدامی سمت چپ پایین به همراه رادیولوسنسی‌های متعدد دیگر در نواحی خلفی مشهود بود (شکل ۲).



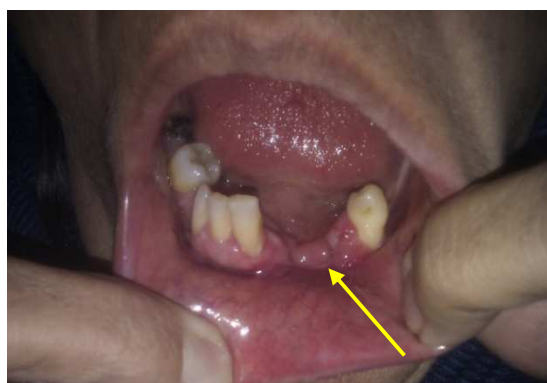شکل ۲. نمای رادیوگرافی ضایعه قبل از درمان

نوع مرکزی ژانت سل گرانولوما مطرح شد و با توجه به وجود ضایعات متعدد و همچنین بیماری کلیوی در بیمار ارزیابی سطوح کلسیم و فسفر و آلکالین فسفاتاز و هورمون پاراتیروئید برای بررسی احتمال وجود هیپر پاراتیروئیدیسم پیشنهاد شد. در نتیجه در بررسی‌های آزمایشگاهی، سطح هورمون پاراتیروئید به میزان ۷۶۵ پیکوگرم در میلی‌لیتر و کلسیم به میزان ۱۱/۵ میلی‌گرم در دسی‌لیتر و فسفر ۲/۴ میلی‌گرم در دسی‌لیتر و آلکالین فسفاتاز ۴۵۱ IU/I گزارش شد (مقادیر نرمال هورمون پاراتیروئید ۹-۹۴ pg/ml، کلسیم و فسفر خون ۸/۶-۱۰/۳ mg/dl و آلکالین فسفاتاز نرمال در یک خانم، ۳۰۶-۶۴ IU/I می‌باشد). با توجه به این یافته‌ها تشخیص هیپر پاراتیروئیدیسم ثالثیه و در نتیجه تومور قهوه‌ای ناشی از آن مطرح شد.

### بحث

تولید بیش از حد هورمون پاراتیروئید، بیماری هیپر پاراتیروئیدیسم را ایجاد می‌کند. در نوع اولیه که به عللی نظیر آدنوم یا هیپر پلازی یک یا چند غده پاراتیروئید ایجاد می‌شود، میزان کلسیم و آلکالین فسفاتاز سرم خون بالا رفته و میزان فسفر پایین است، اما در هیپر پاراتیروئیدیسم ثانویه که در بیماران کلیوی یا بیمارانی که مدت‌های طولانی تحت درمان دیالیز قرار داشتند، ایجاد می‌شود، میزان کلسیم خون طبیعی یا کمتر از میزان معمول بوده است در حالی که میزان فسفر و آلکالین فسفاتاز افزایش می‌یابد. به ندرت در تعدادی از بیماران مبتلا به هیپر پاراتیروئیدیسم ثانویه پیشرفته و طولانی مدت، هیپر پلازی خود به خود یا آدنوم یک یا چند غده پاراتیروئید ایجاد می‌شود و در واقع نوع ثانویه به نوع اولیه تبدیل می‌شود که گاهی آن را هیپر پاراتیروئیدیسم ثالثیه می‌نامند، اما در واقع از نظر آزمایشات سرولوژیک مشابه نوع اولیه است [۳، ۴]. در بیمار گزارش شده نیز افزایش سطوح سرمی هورمون پاراتیروئید و کلسیم و آلکالین فسفاتاز مشاهده شد که دال بر هیپر پاراتیروئیدیسم ثالثیه می‌باشد.

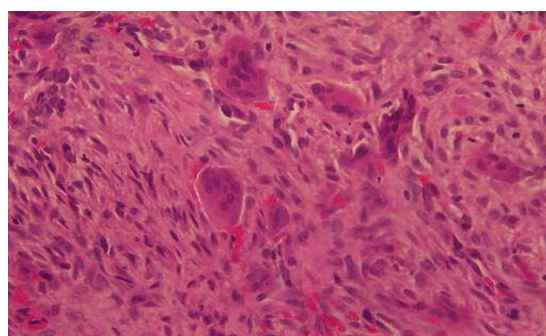
درگیری استخوانی از تظاهرات دیر هنگام هیپر پاراتیروئیدیسم می‌باشد [۲، ۱] به همین دلیل، می‌توان استنتاج نمود که ضایعات ژانت سل فکی بیمار گزارش شده، از



شکل ۵. نمای بالینی پس از برداشت ضایعه

پس از طی مراحل آماده‌سازی بافت، بلوک پارافینی از نمونه ماکروسکوپی یا Gross، تهیه گردید و مراحل برش و رنگ‌آمیزی هماتوکسیلین-انوزین انجام شد. سپس لام‌های میکروسکوپی، تهیه شد و با میکروسکوپ Olympus Bx41 ساخت ژاپن مشاهده گردید.

در بررسی نمای بافت‌شناسی، تعداد زیادی سلول‌های ژانت چند هسته‌ای به طور منتشر در یک زمینه فیبرو اندوتلیال پرولیفراتیو شامل سلول‌های بیضی و دوکی شکل همراه عروق مویرگی متعدد دیده شد. در قسمت سطحی ضایعه یک بافت جوانه‌ای پر عروق به همراه سلول‌های التهابی لنفوسیت و پلازما سل و نوتروفیل و نیز نواحی نکروتیک وجود داشت که توسط اپی تلیوم سنگفرشی مطبق با غشای فیبرینولکوسیتار پوشیده شده بود (شکل ۶).



شکل ۶. نمای بافت‌شناسی ضایعه خارج شده، متشکل از سلول‌های ژانت متعدد در یک زمینه فیبرو اندوتلیال پرولیفراتیو (× ۴۰۰)

با در نظر گرفتن یافته‌های رادیوگرافی و نمای بافت‌شناسی و با توجه به درگیری استخوانی با وجود داشتن پوشش اپی تلیالی،

تظاهرات دیر هنگام هیپر پاراتیروئیدیسم در بیمار مزبور بوده‌اند. در مورد مشابه گزارش شده توسط اعتمادی و همکاران [۶]، ضایعه اولیه ژانت سل به صورت یک توده داخل بینی و استخوان اتموئید، ۷ سال پس از پیوند کلیه در یک زن ۴۶ ساله ایجاد شده بود که با تشخیص ژانت سل گرانولومای مرکزی (Central giant cell granuloma) CGCG، اما بدون بررسی و تشخیص هیپر پاراتیروئیدیسم، درمان جراحی رزکسیون برای آن انجام شده بود. متأسفانه ۶ سال بعد، ضایعات استخوانی اتساع دهنده متعدد در دیواره قفسه سینه آشکار شد که این بار با درخواست آزمایش‌های لازم، تشخیص هیپر پاراتیروئیدیسم ثانویه متعاقب پیوند کلیه برای ضایعات مزبور داده شد. اما در مورد فعلی گزارش شده، نارسایی مزمن کلیوی، منجر به آدنوم یا هیپرپلازی خود به خود غدد پاراتیروئید و در نتیجه هیپر پاراتیروئیدیسم ثالثیه شده بود.

ضایعات اسکلتال معمول شامل تحلیل ساب پریوستال به خصوص در بند انگشتان میانی و اشاره، از بین رفتن ژنرالیزه لامینا دورا در مراحل اولیه، کاهش تراکم الگوی تراپکولر طبیعی و ایجاد نمای شیشه مات، تومور قهوه‌ای و استئیت فیبروزه کیستیک که شدیدترین تظاهرات اسکلتی هیپر پاراتیروئیدیسم است، می‌باشد [۵]. این ضایعات در کمتر از ۵ درصد موارد رخ می‌دهند و استخوان‌های دنده، ترقوه، لگن و مندیبل از شایع‌ترین محل‌های درگیری می‌باشند [۹-۷]. تومور قهوه‌ای یک ضایعه غیر نئوپلاستیک می‌باشد که از متابولیسم غیر طبیعی استخوان در اثر بیماری هیپر پاراتیروئیدیسم ایجاد می‌شود [۱۰]. نام این ضایعه از رنگ نمونه بافتی آن گرفته شده است که اغلب قهوه‌ای مایل به قرمز تیره است و به دلیل خون‌ریزی فراوان و رسوب هموسیدرین در تومور حاصل گردیده است [۵]. این ضایعات در واقع نوعی ضایعه ژانت سل می‌باشند و بر خلاف ژانت سل گرانولوما که در نواحی قدامی فکین و در سنین زیر ۳۰ سال شایع‌تر است، این ضایعات اغلب در نواحی خلفی فکین و در سنین بالاتر از ۳۰ سال مشاهده می‌شوند [۲]. در نمای رادیوگرافی تومور قهوه‌ای به صورت رادیولوسنسی‌های تک حجره‌ای یا چند حجره‌ای با حدود مشخص دیده می‌شود و بیشتر مندیبل و ترقوه و دنده‌ها و لگن را درگیر می‌سازد. این ضایعات می‌توانند منفرد باشند اما اغلب

متعدد بوده و ضایعات طولانی مدت سبب تورم قابل توجه کورتکس می‌شوند [۱۱، ۴]. یافته‌های رادیوگرافی در بیمار معرفی شده با این یافته‌ها همخوانی داشته و به صورت رادیولوسنسی‌های متعدد تک حجره‌ای قابل مشاهده بود. در نمای بافت‌شناسی، تومور قهوه‌ای مشابه گرانولومای ژانت سل مرکزی فکین بوده و با تکثیر بافت گرانولاسیون پر عروقی مشخص می‌شود که حاوی سلول‌های ژانت چند هسته‌ای متعدد می‌باشد [۱۳، ۱۲، ۴]. در این بیمار، نیز در نمای میکروسکوپی، سلول‌های چند هسته‌ای به صورت منتشر در یک زمینه فیبرو اندوتلیال شامل سلول‌های بیضی و دوکی شکل همراه عروق خونی متعدد به چشم می‌خوردند. با توجه به این‌که تومور قهوه‌ای در نمای بافت‌شناسی از سایر ضایعات حاوی ژانت سل غیر قابل افتراق است، بنابراین جهت رسیدن به تشخیص صحیح، آزمایشات لابراتواری برای بررسی حضور هورمون پاراتیروئید باید انجام شود [۱۴]. در این بیمار نیز با توجه به افزایش چند برابری سطح هورمون پاراتیروئید و نیز افزایش میزان کلسیم و کاهش میزان فسفر سرم خون، هیپر پاراتیروئیدیسم ثالثیه مطرح گردید. این ضایعه با ضایعات زیر در تشخیص افتراقی رادیوگرافی قرار می‌گیرد: ژانت سل گرانولومای مرکزی اولیه، آملوبلاستوما، آملوبلاستیک فیروما، ادنتوژنیک کراتوسیست (OKC) (Odontogenic keratocyst) کیست آنوریسمال استخوان، کیست تروماتیک استخوانی، چروبیسم، کارسینوم متاستاتیک، میگزوم ادنتوژنیک و همانژیوم مرکزی [۱۵، ۴]. وجوه افتراق آن‌ها الزامی است. تشخیص افتراقی هیپر پاراتیروئیدیسم با ژانت سل گرانولومای مرکزی حایز اهمیت بیشتری است. CGCG اغلب به صورت منفرد ظاهر می‌شود و همان‌طور که گفته شد، برخلاف ضایعات ژانت سل هیپر پاراتیروئیدیسم، در نواحی قدامی فکین و در سنین زیر ۳۰ سال شایع‌تر است. علاوه بر این CGCG در بررسی‌های بیوشیمیایی کلسیم، فسفر، آلكالین فسفاتاز و پاراتورمون، مقادیر طبیعی نشان می‌دهد [۴].

OKC و آملوبلاستیک فیروما در سنین پایین‌تری ایجاد می‌شوند و اغلب به صورت منفرد ظاهر می‌شوند. مگر در مواردی که OKC در سندرم نوئید بازال سل کارسینوما دیده شود که در چنین شرایطی به صورت متعدد نمایان می‌گردد.



کارسینوم متاستاتیک، گرفتن تاریخچه ضایعه و کشف تومور اولیه به تشخیص کمک می‌کند [۴].

پس از تشخیص قطعی، توجه به درمان‌های تومور قهوه‌ای فکین که شامل انوکلتاسیون و کورتاز، جراحی رادیکال و بازسازی، اشعه درمانی و شیمی درمانی است مهم به نظر می‌رسد [۱۷، ۱۶]. برداشت جراحی تومور قهوه‌ای برای ضایعات بزرگ و بد شکل و مواردی که استخوان ضعیف شده است، کاربرد دارد [۱۸]. اگرچه برخی در ابتدا این ضایعه را با کورتیکواستروئید سیستمیک درمان کرده و بعد از کاهش اندازه ضایعه آن را از طریق جراحی برمی‌دارند [۱۹]. در مورد این بیمار نیز ضایعه از طریق جراحی درمان شد و برای پیگیری به متخصص غدد، معرفی گردید.

### نتیجه‌گیری

اهمیت ضایعات ژانت سل گرانولومای متعدد مرتبط با هیپر پاراتیروئیدیسم در فکین، این است که دندان‌پزشکان با احتمال بروز ضایعات فکی در بیماری‌های سیستمیک مانند هیپر پاراتیروئیدیسم، آشنایی داشته باشند تا بتوانند پیگیری‌های بعد از درمان جراحی را انجام دهند و به لزوم مشاوره با متخصص غدد آگاه گردند، چرا که در غیر این صورت، به دلیل عدم درمان و کنترل عامل اصلی بروز ضایعات فکی مانند تومور قهوه‌ای، ضایعات مزبور عود خواهند نمود. بنابراین در مورد همه ضایعات ژانت سل فکین، حتی ضایعات ژانت سل بافت نرم، بررسی کلسیم، فسفر و آلکالین فسفاتاز و در مرتبه بعدی، پارائورمون، الزامی است تا در صورتی که هیپر پاراتیروئیدیسم، تشخیص داده شد، درمان‌های ضروری توسط متخصص غدد یا جراح عمومی جهت برداشت آدنوم یا هیپرپلازی غدد پاراتیروئید انجام پذیرد.

این موارد، توجه به علائم دیگر سندرم مزبور مانند بازال سل کارسینوماهای متعدد پوستی، دنده‌های دو شاخه، هیپرکراتوز کف دست و پا و غیره حایز اهمیت است. علاوه بر این، OKC اغلب بیشتر به صورت قدامی خلفی رشد می‌کند تا باکولینگوال، بنابراین برخلاف ضایعات ژانت سل هیپر پاراتیروئیدیسم، با وجود اندازه بزرگ، اغلب اما نه همیشه، اتساع استخوانی قابل توجهی ایجاد نمی‌کند [۴].

آملوبلاستومای متعارف یا توپر اگرچه مانند ضایعات هیپر پاراتیروئیدیسم در سنین میان سالگی و در نواحی خلفی فک پایین شایع‌تر است، اما اغلب به صورت منفرد ظاهر می‌شود. آملوبلاستومای تک کیستی برخلاف آملوبلاستومای توپر و ضایعات هیپر پاراتیروئیدیسم در جوان‌ها شایع‌تر است. علاوه بر این هر دو نوع آملوبلاستوما مشابه بقیه ضایعات ادنتوژنیک از قبیل آملوبلاستیک فیروما و OKC نسبت به ضایعات غیر ادنتوژنیک مانند هیپر پاراتیروئیدیسم، بیشتر همراه با دندان‌های نهفته هستند [۴].

در ضایعات کیستیک مانند کیست آنوريسمال استخوان، کیست تروماتیک استخوان و OKC و نیز همانژیوما، اسپیراسیون به تشخیص افتراقی کمک می‌کند. برای مثال در اسپیراسیون OKC ماده سفید شاخی، در کیست آنوريسمال استخوان و همانژیوما خون وارد سرنگ شده و در کیست تروماتیک استخوان، مایع بسیار اندک یا هیچ مایعی وارد سرنگ نمی‌شود [۴].

در مورد میگزوم ادنتوژنیک، علاوه بر خصوصیات دیگر ضایعات ادنتوژنیک، نمای رادیوگرافی راکت تنیس به تشخیص کمک می‌کند [۴]. در مورد چروبیسم، شیوع آن در کودکان و سابقه فامیلی آن و نیز بروز دو طرفه و متقارن آن در فکین به خصوص فک پایین به تشخیص کمک می‌کند [۴]. در مورد

### References

1. Cope O. The study of hyperparathyroidism at the Massachusetts General Hospital. N Engl J Med 1966; 274(21): 1174-82.
2. Guimaraes ALS, Marques-Silva L, Cavalieri Gomes C, Henriques Castro W, Alves Mesquita R, Gomez RS. Peripheral brown tumour of hyperparathyroidism in the oral cavity. Oral Oncology Extra 2006; 42(3): 91-3.
3. Kumar V, Abbas AK, Fausto N, Aster JC. Robbins & Cotran Pathologic Basis of Disease. 7<sup>th</sup> ed. Philadelphia: Elsevier Health Sciences; 2005. p. 1183-8.
4. Deyhimi P. Pathology of tooth and odontogenic lesions. Isfahan, Iran: Isfahan University of Medical Sciences; 2007. p. 341-55.

5. Neville BW. Oral and Maxillofacial Pathology. 3<sup>rd</sup> ed. Philadelphia: Saunders/Elsevier; 2009. p. 629-9.
6. Etemadi J, Mortazavi-Khosrowshahi M, Ardalan MR, Esmaili H, Javadrashid R, Shoja MM. Brown tumor of hyperparathyroidism masquerading as central giant cell granuloma in a renal transplant recipient: a case report. *Transplant Proc* 2009; 41(7): 2920-2.
7. Kar DK, Gupta SK, Agarwal A, Mishra SK. Brown tumor of the palate and mandible in association with primary hyperparathyroidism. *J Oral Maxillofac Surg* 2001; 59(11): 1352-4.
8. Horowitz M, Wishart JM, Need AG, Morris HA, Nordin BE. Primary hyperparathyroidism. *Clin Geriatr Med* 1994; 10(4): 757-75.
9. Keyser JS, Postma GN. Brown tumor of the mandible. *Am J Otolaryngol* 1996; 17(6): 407-10.
10. Guney E, Yigitbasi OG, Bayram F, Ozer V, Canoz O. Brown tumor of the maxilla associated with primary hyperparathyroidism. *Auris Nasus Larynx* 2001; 28(4): 369-72.
11. Suarez-Cunqueiro MM, Schoen R, Kersten A, Klisch J, Schmelzeisen R. Brown tumor of the mandible as first manifestation of atypical parathyroid adenoma. *J Oral Maxillofac Surg* 2004; 62(8): 1024-8.
12. Hayes CW, Conway WF. Hyperparathyroidism. *Radiol Clin North Am* 1991; 29(1): 85-96.
13. Som PM, Lawson W, Cohen BA. Giant-cell lesions of the facial bones. *Radiology* 1983; 147(1): 129-34.
14. Dusunsel R, Guney E, de GZ, Poyrazoglu MH, Yigitbasi OG, Kontas O. Maxillary brown tumor caused by secondary hyperparathyroidism in a boy. *Pediatr Nephrol* 2000; 14(6): 529-30.
15. Cicconetti A, Matteini C, Piro FR. [Differential diagnosis in a case of brown tumor caused by primary hyperparathyroidism]. *Minerva Stomatol* 1999; 48(11): 553-8.
16. Vikram HR, Petito A, Bower BF, Goldberg MH. Parathyroid carcinoma diagnosed on the basis of a giant cell lesion of the maxilla. *J Oral Maxillofac Surg* 2000; 58(5): 567-9.
17. Alvarado F, Waguespack SG, Campbell JH, Williams TP. Expansile Intraosseous Lesion of the Mandible. *J Oral Maxillofac Surg* 2003; 61: 1318-23.
18. Pellegrino SV. Primary hyperparathyroidism exacerbated by pregnancy. *J Oral Surg* 1977; 35(11): 915-7.
19. Martinez-Gavidia EM, Bagan JV, Milian-Masanet MA, Lloria de ME, Perez-Valles A. Highly aggressive brown tumour of the maxilla as first manifestation of primary hyperparathyroidism. *Int J Oral Maxillofac Surg* 2000; 29(6): 447-9.

## A case report of multiple giant cell granulomas related to tertiary hyperparathyroidism

**Parviz Deyhimi\***, Mohammadreza Amjadi, Samaneh Shirani,  
Mahsa Kalantari, Maryam Jafari

### Abstract

**Introduction:** Excessive secretion of parathyroid hormone results in hyperparathyroidism which is classified into primary, secondary and tertiary categories. Tertiary hyperparathyroidism develops rarely in some patients with secondary hyperparathyroidism due to long-term and persistent renal disease and consequently autonomous hyperplasia or adenoma of one or more parathyroid glands. Classic triad signs of hyperparathyroidism, including renal stones, osseous changes and duodenal ulcers are also observed in this type. Sometimes giant cell granulomas of jaws are related to hyperparathyroidism.

**Case Report:** The patient was a 56-year-old female complaining of a prominent lesion in the left mandibular body. The medical history of the patient indicated chronic renal disease. Based on clinical, laboratory, radiographic and histopathological findings, a diagnosis of giant cell granuloma related to hyperparathyroidism was suggested.

**Conclusion:** In secondary hyperparathyroidism that develops in renal patients or patients undergoing long-term dialysis, blood calcium levels are normal or below normal, but phosphorus and alkaline phosphatase levels increase. In tertiary hyperparathyroidism, similar to primary hyperparathyroidism, calcium and alkaline phosphatase levels increase but phosphorus levels decrease. In all types of hyperparathyroidism, osseous changes occur, the most significant of which is giant cell granuloma.

**Key words:** Alkaline phosphatase, Giant cell granuloma, Hyperparathyroidism

**Received:** 13 Apr, 2013

**Accepted:** 1 Jun, 2013

**Address:** Associate Professor, Torabinejad Dental Research Center, Department of oral and Maxillofacial Pathology, School of Dentistry, Isfahan University of Medical Sciences, Isfahan, Iran

**Email:** deihimy@dnt.mui.ac.ir

**Citation:** Deyhimi P, Amjadi M, Shirani S, Kalantari M, Jafari M. A case report of multiple giant cell granulomas related to tertiary hyperparathyroidism. J Isfahan Dent Sch 2013; 9(3): 284-91.