

## بررسی اثر دکورتیکاسیون بر بازسازی استخوان فک: یک مطالعه مقدماتی

دکتر نیلوفر جنابیان<sup>۱</sup>، دکتر مریم سید مجیدی<sup>۲</sup>، دکتر علی بیژنی<sup>۳</sup>، دکتر فرهاد دباغ ستاری\*

### چکیده

**مقدمه:** در میان روش‌های مختلف بازسازی نقایص موضعی استخوان، GBR ( Guided bone regeneration) بهترین انتخاب بوده است. رگ‌سازی و فرآورده خونی جهت دستیابی به GBR مهم هستند و معمولاً از عروق خونی موجود در استخوان ایجاد می‌شود. مطالعات حیوانی تأثیر دکورتیکاسیون بر بهبود نتایج GBR را یکسان گزارش نکرده‌اند. مطالعه‌ی مقدماتی حاضر با هدف ارزیابی موفقیت بازسازی استخوان با عمل دکورتیکاسیون استخوان و بدون آن انجام شد.

**مواد و روش‌ها:** در یک مطالعه‌ی Quasi experimental (مقدماتی) از بین بیماران ۵۰-۳۰ ساله، ۸ ناحیه بی‌دندانی از فک پائین که ارتفاع استخوان کافی و ضخامت باکولینگوالی ناکافی داشتند، جهت بازسازی قبل از جراحی ایمپلنت انتخاب شدند. طی جراحی مرحله اول ضخامت ریح استخوانی در فواصل ۲ و ۵ میلی‌متری کرسست اندازه‌گیری شد. بازسازی با روش GBR بدون دکورتیکاسیون دیواره استخوانی باکال (جز در سه مورد از نمونه‌ها) انجام گردید. هفت ماه بعد، ضخامت ریح دوباره اندازه‌گیری و سپس بیوپسی انجام شد و پارامترهای بافت‌شناسی و هیستومورفومتری بررسی گردید. شاخص‌های توصیفی مطالعه و گزارش شد.

**یافته‌ها:** در نواحی بدون دکورتیکاسیون در فاصله ۲ و ۵ میلی‌متری از کرسست، میانگین افزایش عرض بالینی ریح به ترتیب  $0.05 \pm 0.02$  و  $0.03 \pm 0.06$  میلی‌متر بود در صورتی‌که برای نواحی با دکورتیکاسیون به‌طور میانگین  $0.24 \pm 0.33$  و  $0.50 \pm 0.50$  میلی‌متر بود. در همه‌ی موارد تماس مستقیم زونگرفت و استخوان تازه تشکیل شده نمای غالب بود. **نتیجه‌گیری:** با توجه به محدودیت‌های مطالعه‌ی حاضر، انجام دکورتیکاسیون قبل از بازسازی افقی به روش GBR در فک پایین نتایج بهتری از نظر بازسازی استخوان فراهم می‌کند.

**کلید واژه‌ها:** پیوند استخوان آلوئول، بازسازی استخوان، دکورتیکاسیون

\* استادیار، گروه پرودنتولوژی، دانشکده دندان‌پزشکی، دانشگاه علوم پزشکی بابل، بابل، ایران (مؤلف مسؤول)  
fdabagh@sattari@yahoo.com

۱: دانشیار، گروه پرودنتولوژی، عضو مرکز تحقیقات مواد دندان‌پزشکی، دانشکده دندان‌پزشکی، دانشگاه علوم پزشکی بابل، بابل، ایران

۲: دانشیار، گروه آسیب شناسی دهان، فک و صورت، عضو مرکز تحقیقات مواد دندان‌پزشکی، دانشکده دندان‌پزشکی، دانشگاه علوم پزشکی بابل، بابل، ایران

۳: پزشک، عضو مرکز تحقیقات بیماری‌های گرمسیری، دانشگاه علوم پزشکی بابل، بابل، ایران

این مقاله در تاریخ ۹۲/۶/۱۵ به دفتر مجله رسیده. در تاریخ ۹۲/۸/۱۹ اصلاح شده و در تاریخ ۹۲/۹/۲۶ تأیید گردیده است.

مجله دانشکده دندان‌پزشکی اصفهان  
۱۳۹۳، ۱۰(۳): ۲۲۳ تا ۲۳۳

## مقدمه

تحلیل ریج آلوئولار فکین از پیامدهای ناخواسته‌ای است که به دنبال از دست دادن دندان‌ها رخ می‌دهد [۱-۳]. فقدان استخوان که می‌تواند مانع از قرار دادن ایمپلنت شود، در اثر عفونت پریودنتال [۴]، کشیدن دندان یا تروما [۵، ۶]، به دنبال استفاده طولانی مدت از پروتز متحرک ایجاد می‌شود. این عارضه درمان‌گر را ناگزیر از انجام درمان‌های بازسازی قبل از قرار دادن ایمپلنت می‌نماید [۷].

مهم‌ترین بخش از طراحی رستوریشن ایمپلنت، قراردعی ایمپلنت در موقعیت از پیش تعیین شده است تا ظاهری شبیه به دندان طبیعی با نمای خروج رستوریشن دندانی از بافت نرم داشته باشد. خوشبختانه پیشرفت‌های اخیر در روش‌های جراحی و علم بیولوژی در مورد تکنیک‌های بازسازی استخوان، زمینه را برای انجام جراحی‌های پیشرفته ایمپلنت فراهم کرده و قابلیت پیش‌بینی این تکنیک را در بهبود بازسازی ضایعات ریج آلوئولار فراهم کرده است. در میان روش‌های مختلف بازسازی از جمله distraction osteogenesis یا استفاده از روش پیوند بلوک آنله، بهره‌گیری از اصول GBR ( Guided bone regeneration) واجد بهترین مدارک و شواهد برای درمان نقایص موضعی استخوان می‌باشد. استفاده از GBR، زمینه را برای کاربرد ایمپلنت‌های داخل استخوانی در نواحی از فکین که حجم ناکافی از استخوان دارند، فراهم کرده است. هم‌اکنون قابلیت پیش‌گویی و موفقیت ایمپلنت‌هایی که در ریج بازسازی شده با تکنیک GBR قرار داده شده‌اند، قابل قیاس با ایمپلنت‌هایی است که در نواحی بدون نقص استخوانی گذاشته شده‌اند.

نشان داده شده است که با جدا کردن یک حفره حاوی منبعی از استئوبلاست‌ها از بافت نرم مجاور و تغذیه خونی مناسب، ناحیه با استخوان پر می‌شود. در حالی که اگر این فضا محافظت نشود، با بافت همبند فیبروز پر خواهد شد. انجام تکنیک GBR از ورود سلول‌های سریع رشد یابنده اپیتلیالی و بافت همبندی به وسیله بریر (barrier) و پیوندهای استخوانی ممانعت میکند تا به سلول‌های آهسته رشد یابنده ی چند ظرفیتی و سلول‌های استئوژنیک اجازه دهد تا در نواحی تحت درمان GBR تجمع یابند. رگ‌سازی و فرآورده‌های خونی برای

دستیابی به GBR مهم هستند و توالی خاصی از رویدادها را دنبال می‌کنند [۸، ۹]. رگ‌سازی یک فرایند چند مرحله‌ای است و معمولاً از عروق خونی موجود ایجاد می‌شود. Schmid و همکاران [۹] طی مطالعه‌ای بیان کردند که بازسازی مجدد (احیا) پس از در دسترس قرار گرفتن عروق خونی امکان‌پذیر می‌شود و استخوان جدید در عرض سه تا چهار هفته پس از آغاز GBR ساخته می‌شود.

مطالعات بالینی [۱۴-۱۰] و گزارش موارد [۱۶، ۱۵] از دکورتیکاسیون، به‌عنوان بخشی از پروتکل GBR استفاده کردند و نتایج موفقیت‌آمیز آن را شرح داده‌اند. در مقابل تحقیقات دیگری که بر روی حیوانات انجام شده نشان داده که بازسازی استخوان بدون دکورتیکه کردن هم اتفاق می‌افتد [۱۸، ۱۷].

ایجاد حفره در استخوان کورتیکال به سمت استخوان اسفنجی موجب خون‌ریزی می‌شود که باعث غوطه‌ور شدن محل GBR در خون می‌شود [۸، ۹]. هنگامی که لخته تشکیل می‌شود، موجب آزادسازی سیتوکاین‌ها و فاکتورهای رشدی به منظور جذب سلول‌های اجدادی، استئوبلاست‌ها و ساخت عروق خونی می‌گردد [۲۰، ۱۹]. به هر حال در طی پروسه‌ی GBR، پریوستوم به‌وسیله فلپ بلند می‌شود و یک محافظ روی استخوان پیوند شده قرار داده می‌شود، در نتیجه از تجمع هرگونه استئوبلاست از پریوستوم ممانعت می‌شود. علاوه بر این، استخوان کورتیکال ناحیه‌ای که استخوان پیوندی روی آن قرار داده شد، ممکن است از رسیدن سلول‌های چندظرفیتی مزانشیمال تمایز نیافته مشتق از اندوستوم و مغز استخوان به محل درمان GBR ممانعت کند. بنابراین این فرضیه در نظر گرفته شد که دکورتیکه کردن استخوان سالم ممکن است پروسه دریافت عروق خونی، استئوبلاست‌ها و سلول‌های چندظرفیتی را به محل پیوند سرعت بخشد [۱۳-۱۰]. هم‌چنین سوراخ کردن کورتکس استخوانی ممکن است اتصال مکانیکی استخوان پیوندی و محل دریافت را افزایش دهد که می‌تواند باعث بهبود ثبات آن شده و ارتباط محکمی برای استخوان تازه تشکیل شده فراهم آورد [۲۱، ۱۷].

Frost [۲۲] پدیده‌ای را توصیف کرد که مربوط به پدیده شتاب منطقه‌ای است. او عنوان کرد برای تحریک آسیب‌رسان یک پاسخ شدید موضعی وجود دارد که روند ترمیم طبیعی را

مزیتی از نظر سرعت ترمیم یا یکپارچگی پیوند به بستر در مقایسه با بسترهایی که عمل سوراخ کردن روی آن صورت نگرفته بود، ندارد. در مطالعه Alberius و همکاران [۱۷] نیز نتایج مشابهی حاصل شد.

بنابراین، اینکه آیا دکورتیکه کردن برای دستیابی به بازسازی استخوانی خارج اسکلتی ضروری است یا آیا می‌تواند نتایج را بهبود بخشد به طور قطع تعیین نشده است. مطالعه مقدماتی حاضر به ارزیابی موفقیت بازسازی استخوان با و بدون عمل دکورتیکیشن استخوان پرداخت. هم‌چنین با توجه به این‌که بررسی رگ‌سازی مطلوب، ساخت بافت استخوانی جدید، میزان ماده پیوندی باقیمانده و موارد دیگر در شناخت ماهیت واقعی توده بازسازی شده حائز اهمیت است بیوپسی‌هایی از محل بازسازی شده تهیه و مورد بررسی میکروسکوپی قرار گرفت.

### مواد و روش‌ها

در یک مطالعه‌ی نیمه تجربی (مقدماتی) ۸ ناحیه بی‌دندانی فک پایین از بین بیماران در محدوده سنی ۳۰ تا ۵۰ سال مراجعه کننده به بخش پرودنتولوژی دانشکده دندان پزشکی بابل که ارتفاع استخوان کافی، ولی ضخامت (عرض باکولینگوالی) ناکافی داشتند - عرض کم‌تر از ۵ میلی‌متر با حداقل عرض ۲ میلی‌متر (با اندازه‌گیری بالینی ضخامت ریح استخوانی از روی نسج نرم توسط 3D Bone caliper (Blue & Green, Toronto, Canada) بعد از تزریق بی‌حسی - در این شرایط منظور از عرض ریح، عرض استخوان بوده و کالپر ضخامت بدون مخاط را اندازه می‌گیرد. جهت بازسازی قبل از جراحی ایمپلنت انتخاب شدند. معیارهای خروج شامل وجود شرایط تأثیرگذار بر ترمیم از قبیل دیابت کنترل نشده، بیماری‌های خود ایمنی و سیستمیک و یا موضعی استخوان، سابقه الکلیسم، اعتیاد، سیگار (در حال حاضر)، حاملگی، افراد مصرف کننده داروهای سرکوب‌گر ایمنی یا ضد انعقاد، افراد با همکاری ضعیف و دارای بیماری فعال پرودنتال درمان نشده و افرادی که قادر به حفظ بهداشت دهان نیستند و یا تمایل به حفظ بهداشت دهان نداشتند بود.

تشدید می‌کند. در این باره دکورتیکه کردن می‌تواند به‌عنوان یک تحریک آسیب‌رسان در نظر گرفته شود. Winet [۲۳] بیان می‌کند که تشکیل عروق بعد از آسیب به استخوان به اوج خود می‌رسد و بعد از کامل شدن ترمیم به حالت طبیعی خود بر می‌گردد. دکورتیکیشن بستر را می‌توان به‌عنوان نوعی عامل ایجاد پدیده شتاب منطفه‌ای در نظر گرفت.

عموماً، اطلاعات محدود و متضادی از مطالعات بالینی کنترل شده در ارتباط با تأثیر دکورتیکه کردن بر روی GBR یا گرفت Onlay به‌دست آمده است [۲۴، ۱۸، ۱۷]. در مطالعه دیگری Cha و همکاران [۲۵] با بررسی تأثیر سوراخ کردن بستر و خود بلوک آنله autogenous ۸ هفته پس از جراحی بازسازی فک بالا در سگ، به این نتیجه رسیدند که احتمالاً سوراخ کردن بستر و بلوک باعث افزایش رگ‌سازی و اتصال بهتر پیوند می‌شود. البته ایشان عنوان کردند سوراخ کردن کورتیکالی می‌تواند همانند آسیب اضافی جراحی عمل کند که می‌تواند موجب از دست رفتن اولیه حجم استخوان تازه تشکیل شده شود، هر چند که رگ‌سازی مطلوب و شکل‌گیری سریع استخوان می‌تواند از دست رفتن اولیه استخوان به دنبال دریل کردن را جبران کند. در بخش دوم مطالعه که شامل ارزیابی رادیوگرافیک شرایط بالا بود مشخص شد که سوراخ کردن عمده استخوان کورتیکالی در بستر بافت پذیرنده و پیوند استخوانی ممکن است میزان حفظ پیوند را تحت تأثیر قرار دهد. در این مطالعه پیوند بلوک غیر سوراخ‌دار که به بستر غیر سوراخ‌دار شده تثبیت شده بود در هفته هشتم ترمیم به‌هم متصل نشده بودند. در مطالعه‌ای موازی که به بررسی بافت‌شناسی این مسأله پرداخت، دلیل احتمالی این امر به ذخیره عروقی ناکافی و به دنبال آن کاهش متابولیسم بافت‌ها نسبت داده شده است [۲۶].

Adeyemo و همکاران [۱۸] مطالعه‌ای تجربی ترتیب دادند و در آن تأثیر دکورتیکه را روی پیوند استخوان قرار گرفته روی مندیبل ۱۲ مدل گوسفند آزمایشگاهی بررسی کردند. استخوان ایلیاک برداشته شد و از سمت اسفنجی روی استخوان مندیبول محکم قرار گرفته و با پیچ ثابت شد. در تعدادی از موارد استخوان کورتیکال مندیبول قبل از قرارگیری پیوند، از ۸ تا ۱۰ مکان سوراخ شد. نتایج نشان داد که دکورتیکه ناحیه گیرنده

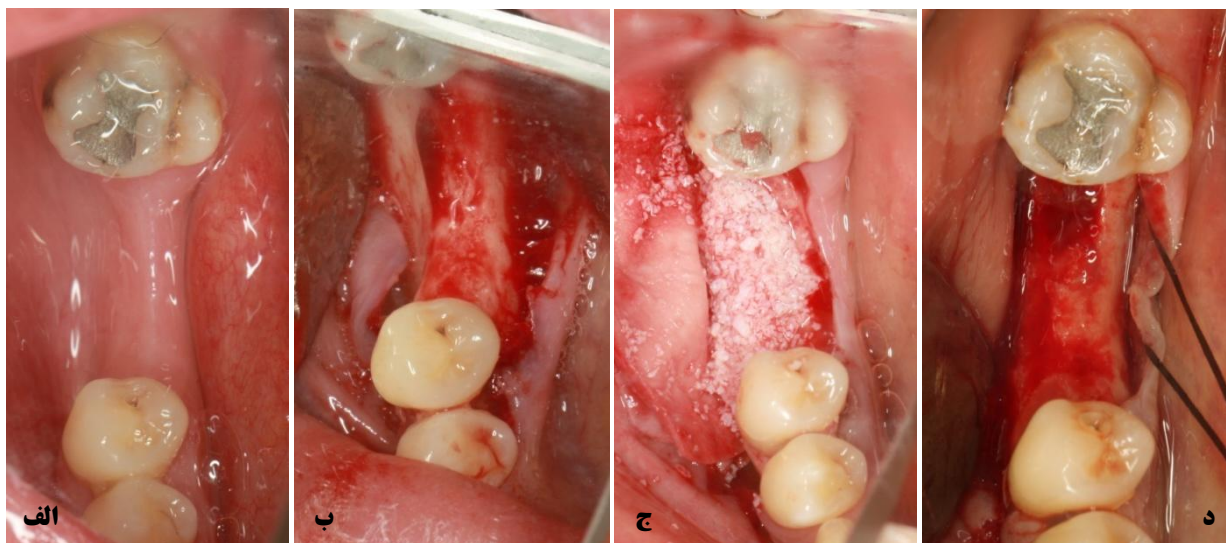لازم به ذکر است از بیماران رضایت نامه کتبی اخذ گردید و مجوز کمیته اخلاق به شماره ۳۳۷۲ از دانشگاه علوم پزشکی بابل کسب شد.

روش آگمنتاسیون بیماران بدون انجام دکورتیکه بود. به دلیل مشکلات مالی و محدودیت تعداد مریض مطالعه حاضر به صورت نیمه تجربی و مقدماتی انجام شد و فاقد گروه کنترل مثبت (با دکورتیکاسیون) بود. با این حال در سه مورد به شیوه استاندارد دکورتیکه انجام شد [۱۰].

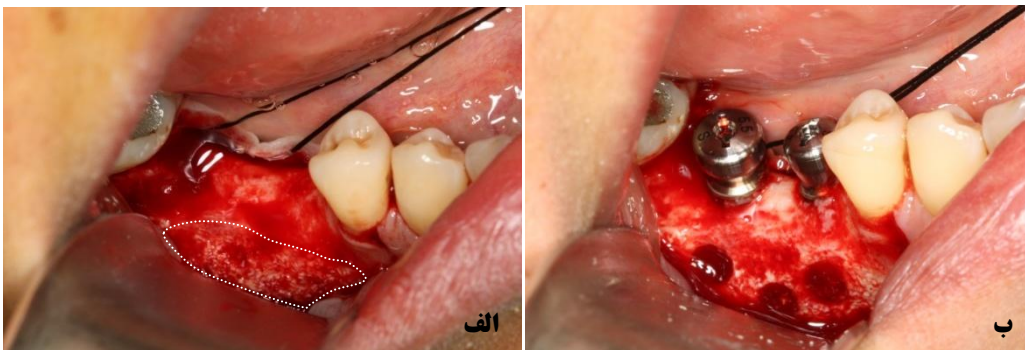
همه‌ی بیماران نیم ساعت قبل از جراحی آموکسی‌سیلین ۵۰۰ میلی‌گرم (Dana, Tabriz, Iran) دریافت کردند. یک برش کرسنال در ناحیه ریح بی‌دندانی داده شد و فلپ جهت دسترسی به استخوان باکال ریح کنار زده شد (شکل ۱). ضخامت ریح توسط جراح با استفاده از 3D bone caliper اندازه‌گیری شد. به منظور کاهش زمان و آسیب جراحی امکان چند بار اندازه‌گیری توسط چند مشاهده‌گر ممکن نبود. در ۵ مورد از بیماران، قبل از قرار دادن ماده پیوندی دیواره استخوانی کورتیکال باکال دکورتیکه نشد و در ۳ مورد دیگر بستر دکورتیکه گردید (با استفاده از فرز روند شماره ۲ با فواصل ۴ میلی‌متر). آزادسازی پریوست، جهت امکان بسته شدن بدون کشش فلپ انجام گرفت. غشای قابل جذب bio-guide (Geistlich, Wolhusen, Swiss) به ابعاد ۲۰ × ۳۰ میلی‌متر جهت جلوگیری از رشد بافت نرم به درون ناحیه‌ی بازسازی

شده در موضع قرار گرفت. ماده پیوندی مورد استفاده bio-oss (Geistlich, Wolhusen, Swiss) با سایز گرانول‌ها ۲۵۰ تا ۱۰۰۰ میکرون بود (شکل ۱. الف-ج). سپس ناحیه‌ی بازسازی شده با فلپ پوشانده و بدون کشش به‌وسیله نخ بخیه ویکریل (SSP, Tehran, Iran) توسط بخیه‌های Mattres و Interrupted بخیه شد. برای بیماران آنتی‌بیوتیک آموکسی‌سیلین ۵۰۰ میلی‌گرم سه بار در روز تا ۷ روز، هم‌چنین ضد درد استامینوفن کدئین (Shifa, Sari, Iran) هر ۶ ساعت به مدت ۳ روز و دهان‌شویه کلرهگزیدین ۰/۲ درصد (Behsa, Tehran, Iran) سه بار در روز به مدت ۲ هفته تجویز گردید. ۱۴ روز بعد بخیه‌ها باز شد.

هفت ماه بعد از عمل، در نواحی از قبل اندازه‌گیری شده، فلپ جهت جراحی ایمپلنت و ثبت اندازه‌گیری جدید باکولینگوالی کنار زده شد. یک یا دو نمونه بیوپسی به‌صورت Core استخوانی توسط فرز Trepphine (Dio, Collombey, Switzerland) ۳ میلی‌متری با طول ۱۲ میلی‌متر، در ۸ میلی‌متری از کنار محلی که قرار بود ایمپلنت قرار گیرد به‌صورت افقی، برداشته شد (منطقه قرار دادن Bio-Oss از لبه کرسنال تا عمق بیش از ۱۲ میلی‌متر بود ولی پخش شدن گرانول‌ها در جهت اپیکال باعث شده بود ارتفاع ۸ میلی‌متری مناسب‌ترین محل بیوپسی باشد). و سپس آماده‌سازی حفرات ایمپلنت انجام گردید (شکل ۱ ج و شکل ۲).



شکل ۱. ناحیه‌ی بی‌دندانی قبل از عمل (الف)؛ ریح آلوئول قبل از بازسازی (ب)؛ جای‌گذاری bio-oss و bio-guide بدون دکورتیکشن بستر (ج)؛ ریح آلوئول بعد از ۷ ماه از بازسازی (د)



شکل ۲. (الف) نمای جانبی از ریج آلوئول ۷ ماه بعد از جراحی اول. بازسازی مختصر لترالی در نواحی دور از کرس (محدوده با نقطه چین مشخص شده است) قابل تشخیص است. (ب) بعد از برداشتن Core-biopsy با فرز Trephine از نواحی حاوی زئوگرفت و در نهایت جای‌گذاری ایمپلنت

(کانونی)؛ درجه چهار: وجود سلول‌های التهابی به تعداد بیش از ۵۰ عدد کانونی (التهاب شدید) [۲۸].

#### بررسی هیستومورفومتری استخوان

پس از عکس‌برداری از نواحی انتخابی لام‌ها با دوربین دیجیتال DP-12 سوار روی میکروسکوپ Olympus BX-41 (Olympus, Tokyo, Japan) با بزرگ‌نمایی  $\times 40$  و ثبت تصاویر حاصل با فرمت عکس و انتقال به محیط نرم‌افزار SIS Starter (Olympus, Tokyo, Japan)، اطلاعات هیستومورفومتری ثبت شد. نواحی تشکیل شده از استخوان انتخاب و درصد استخوان تشکیل شده نسبت به مساحت کل تصویر محاسبه شد. در بررسی هیستومورفومتری ضخامت تراپیکول‌های استخوانی تعیین گردید، که دارای ۳ درجه می‌باشد. درجه یک: بیش‌تر از ۶۰ میکرون (ضخیم)؛ درجه دو: بین ۲۱ تا ۶۰ میکرون (متوسط) درجه سه: بین ۱ تا ۲۰ میکرون (نازک). از هر بیوپسی ۷ مقطع انتخاب شد و در نهایت میانگین آن به‌عنوان نتیجه قطعی ذکر شد.

از آن‌جا که تمام مطالعات گذشته که به مقایسه بازسازی استخوان در دو حالت با دکورتیکه و بدون دکورتیکه پرداخته‌اند از نوع حیوانی بوده و مطالعه‌ی انسانی وجود نداشت [۲۶-۲۴، ۱۸] کار حاضر به‌صورت مطالعه مقدماتی و نیمه تجربی (Quasi experimental) با تعدادی نمونه محدود روی بیمار صورت گرفت. پس یافته‌ها، به‌صورت شاخص‌های توصیفی (میانگین، نسبت و ...) بیان شد و تست‌های آماری جهت مقایسه شاخص‌های دو گروه انجام نگرفت.

نمونه‌ها در فرمالین جهت مطالعه بافت‌شناسی و هیستومورفومتری به آزمایشگاه ارسال شد. لازم به ذکر است، هم در زمان جراحی اول و هم ۷ ماه بعد، در زمان جراحی دوم (ایمپلنت‌گذاری)، بعد از کنار زدن فلپ موکوپریوستال، ضخامت باکولینگوالی ریج، به شکل بالینی، در فواصل ۲ و ۵ میلی‌متری از کرس استخوان توسط Bone Caliper (Blue & Green, Toronto, Canada) اندازه‌گیری گردید. زمان ۷ ماه بر اساس پروتکل ذکر شده در منبع معتبر جهت بازسازی نقایص فکی انتخاب شد [۲۷].

#### بررسی بافت‌شناسی استخوان

پس از بررسی لام‌های رنگ آمیزی شده، در زیر میکروسکوپ نوری با بزرگ‌نمایی  $\times 10$  پارامترهای: ۱. میزان التهاب، ۲. ضخامت تراپیکول‌های استخوانی، ۳. نحوه‌ی تماس استخوان-ماده پیوندی (وجود یا عدم وجود بافت همبندی بین قطعات استخوانی)، توسط یک پاتولوژیست اندازه‌گیری و ثبت شد. در ضمن تعداد عروق خونی در ۳ میدان میکروسکوپی مورد ارزیابی قرار گرفت و در صورتی که کم‌تر از سه رگ خونی دیده شد عدد صفر؛ بین ۳ تا ۵ رگ، عدد ۱ و بیش از ۵ رگ خونی، عدد ۲ منظور گردید [۱۱]. لازم به ذکر است میزان التهاب دارای ۵ درجه می‌باشد: عدم وجود سلول‌های التهابی؛ درجه یک: وجود سلول‌های التهابی اندک و پراکنده (خفیف)؛ درجه دو: وجود سلول‌های التهابی به تعداد ۵ الی ۱۰ عدد (کانونی)؛ درجه سه: وجود سلول‌های التهابی به تعداد ۱۱ الی ۵۰ عدد

## یافته‌ها

یافته‌های حین جراحی: در بیماران بدون دکورتیکه میانگین عرض باکولینگوالی ریح در فاصله ۲ میلی‌متری از کرست  $0/31 \pm 4/92$  میلی‌متر بود که بعد از بازسازی به  $0/21 \pm 5/12$  میلی‌متر رسید (میانگین افزایش عرض بالینی ریح  $0/05 \pm 0/20$  میلی‌متر بود). در فاصله ۵ میلی‌متری از کرست، عرض باکولینگوالی ریح  $0/34 \pm 7/15$  میلی‌متر بود که بعد از بازسازی به  $0/27 \pm 7/75$  میلی‌متر رسید (میانگین افزایش عرض بالینی ریح  $0/03 \pm 0/60$  میلی‌متر بود). از آن‌جا که اندازه‌گیری‌ها حین جراحی و بعد از بلند کردن فلپ انجام

می‌شد فقط یک‌بار و بدون تکرار مقدور بود.

در بیماران با دکورتیکه، میانگین عرض باکولینگوالی ریح در فاصله‌ی ۲ میلی‌متری از کرست  $0/57 \pm 5/16$  میلی‌متر بود که بعد از بازسازی به  $0/50 \pm 5/50$  میلی‌متر رسید (میانگین افزایش عرض بالینی ریح  $0/24 \pm 0/33$  میلی‌متر بود). در فاصله‌ی ۵ میلی‌متری از کرست عرض باکولینگوالی ریح  $0/28 \pm 7/16$  میلی‌متر بود که بعد از بازسازی به  $0/57 \pm 9/66$  میلی‌متر رسید (میانگین افزایش عرض بالینی ریح  $0/50 \pm 2/5$  میلی‌متر بود) (جدول ۱).

جدول ۱. مشخصات بالینی بیماران و مقادیر افزایش عرض باکولینگوالی ریح در فاصله‌ی ۲ و ۵ میلی‌متری اپیکال کرست

نام بیمار	جنس	سن	موقعیت بی‌دندانی	انجام دکورتیکه	افزایش عرض بالینی ریح در فاصله ۲ میلی‌متری اپیکال کرست (میلی‌متر)	افزایش عرض بالینی ریح در فاصله ۵ میلی‌متری اپیکال کرست (میلی‌متر)	بررسی هیستولوژی و هیستومورفومتري
ه-ت	مرد	۳۰	۴۴	خیر	۰/۵	۰/۵	بلی
س-ش	زن	۳۰	۴۶	خیر	۰/۵	۱	بلی
س-ش	زن	۳۰	۴۷	خیر	۰	۱	بلی
ر-ح	مرد	۴۴	۳۴	خیر	۰	۰	بلی
ر-ح	مرد	۴۴	۳۵	خیر	۰	۰/۵	بلی
م-ص	زن	۴۰	۴۶	بلی	۰/۵	۲/۵	بلی
آ-ر	زن	۳۳	۴۶	بلی	۰	۳	خیر*
آ-ر	زن	۳۳	۴۷	بلی	۰/۵	۲	بلی

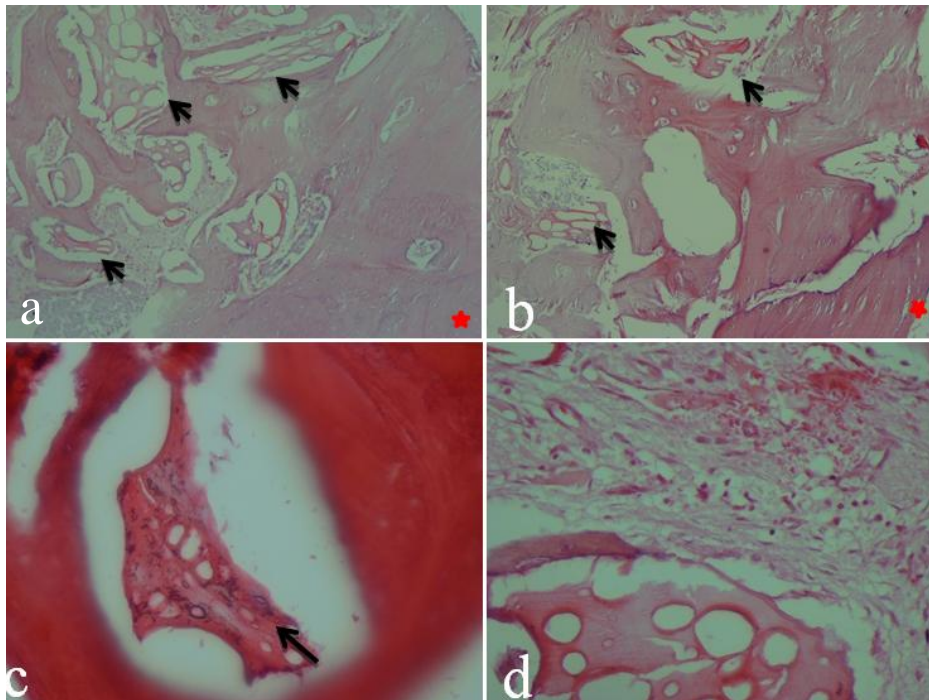
\*به دلیل خرد شدن توده بیوپسی امکان بررسی بافت‌شناسی و هیستومورفومتريک میسر نشد

## یافته‌های بافت‌شناسی و هیستومورفومتريک

طی جراحی مرحله دوم در نهایت تعداد ۷ نمونه استخوانی به صورت Core Biopsy به‌دست آمد و اندازه‌گیری‌های بافت‌شناسی و هیستومورفومتريک بیش از یک‌بار انجام شد (از هر بیوپسی ۷ مقطع انتخاب شد و در نهایت میانگین آن به عنوان نتیجه قطعی ذکر شد).

هیچ واکنش جسم خارجی یا وجود سلول‌های ژانت چند هسته‌ای در محل اتصال استخوان تازه تشکیل شده و یا در اطراف مواد پیوندی باقیمانده مشاهده نشد (شکل ۳). بر اساس نتایج جدول ۲، در همه‌ی نمونه‌های مورد بررسی التهاب متوسط و پراکنده مشاهده شد (شکل ۳). در هر ۷ نمونه بررسی شده، استخوان تازه تشکیل شده کاملاً زنده و دارای لاکونا‌های بزرگ حاوی استئوسیت بود. در همه‌ی موارد تماس مستقیم مواد پیوندی و استخوان تازه تشکیل شده نمای غالب

بود (شکل ۳). همان‌طور که در جدول ۳ مشاهده می‌شود، در ۷۵ درصد از موارد در گروه بیماران بدون دکورتیکه به‌طور متوسط، کم‌تر از ۳ رگ خونی در بررسی سه میدان میکروسکوپی با بزرگ‌نمایی  $\times 10$  دیده شد. در جدول ۴ میانگین درصد استخوان تشکیل شده ارایه شده است. میانگین ضخامت تراکول‌های استخوانی در گروه بدون دکورتیکیشن  $35/19 \pm 83/28$  میکرون (درجه یک) بود (در گروه دکورتیکیشن  $10/42 \pm 74/16$ ). در ۱۰۰ درصد از موارد ضخامت تراکول‌های استخوانی بالای ۲۰ میکرون بوده است. حداقل ضخامت تراکولی ثبت شده  $51/0$  میکرون و حداکثر آن  $133/4$  میکرون بود. در شش نمونه (۸۵ درصد نمونه‌ها) ضخامت تراکولی درجه یک (ضخیم بیش از ۶۰ میکرون) بود. فقط در یک نمونه (۱۵ درصد نمونه‌ها) ضخامت تراکولی درجه دو (متوسط بین ۲۱ تا ۶۰ میکرون) بود. در هیچ کدام از نمونه‌های ۲ گروه تراکول‌های استخوانی نازک (درجه سه) مشاهده نشد.



شکل ۳. نمای بافت‌شناسی استخوان تازه تشکیل شده ۷ ماه بعد از بازسازی بدون (a) و با (b) دکورتیکاستیون. در اکثر مناطق زونگرفت باقی‌مانده توسط استخوان احاطه شده‌اند (پیکان سیاه). ستاره قرمز استخوان بستر را نشان می‌دهد. (بزرگ‌نمایی  $\times 10$ ) (c) زونگرفت باقی‌مانده کاملاً توسط استخوان احاطه شده است (پیکان سیاه). (بزرگ‌نمایی  $\times 40$ ) (d) التهاب در ناحیه مجاور زونگرفت مشهود است. (بزرگ‌نمایی  $\times 40$ ) (رنگ آمیزی هماتوکسیلین-انوزین)

جدول ۲. توزیع فراوانی درجات مختلف التهاب در ناحیه تماس زونگرفت با استخوان

درجات التهاب	تعداد نمونه‌ها (درصد)
درجه صفر (عدم وجود سلول‌های التهابی)	۰ (۰٪)
درجه یک (وجود سلول‌های التهابی اندک و پراکنده (خفیف))	۰ (۰٪)
درجه دو (وجود سلول‌های التهابی به تعداد ۵ الی ۱۰ عدد (کانونی))	۰ (۰٪)
درجه سه (وجود سلول‌های التهابی به تعداد ۱۱ الی ۵۰ عدد (کانونی))	۷ (۱۰۰٪)
درجه چهار (وجود سلول‌های التهابی به تعداد بیش از ۵۰ عدد (التهاب شدید))	۰ (۰٪)

جدول ۳. توزیع فراوانی تعداد عروق خونی در ناحیه تماس ماده پیوندی و استخوان

درجات عروق خونی	بیماران بدون دکورتیکه	بیماران با دکورتیکه
درجه صفر (کمتر از سه رگ)	۳ (۷۵٪)	۰ (۰٪)
درجه یک (بین ۳ تا ۵ رگ)	۱ (۲۵٪)	۳ (۱۰۰٪)
درجه دو (بیش از ۵ رگ)	۰ (۰٪)	۰ (۰٪)

جدول ۴. مقادیر درصد استخوان تشکیل شده و زونگرفت باقیمانده در نمونه‌های بررسی شده

درصد استخوان تشکیل شده	بیماران بدون دکورتیکه	بیماران با دکورتیکه
$43/56 \pm 19/83$ %	$45/00 \pm 09/84$ %	
درصد زونگرفت باقیمانده	$18/60 \pm 10/06$ %	$20/08 \pm 16/49$ %

## بحث

در مطالعه‌ی حاضر بازسازی نقایص فک با روش GBR انجام گردید. نظریه دکورتیکه کردن استخوان میزبان قبل از پروسه GBR بحث انگیز است به این خاطر که هیچ گونه آزمایش بالینی بر روی انسان برای حمایت از مؤثر بودن آن انجام نشده و در نقطه مقابل اطلاعات به دست آمده از مطالعات حیوانی بعضاً حتی بی‌فایده بودن آن را نشان می‌دهد [۲۶، ۱۸، ۱۷].

افزایش عرض چندان از روند GBR در گروه بدون دکورتیکه حاصل نشد. تنها افزایش عرض مختصری (۰/۶۰ میلی‌متر) در عمق بیش‌تر وجود داشت. مقایسه افزایش عرض بالینی ریح در فاصله ۲ میلی‌متری و فاصله ۵ میلی‌متری در بیماران با دکورتیکه نشان دهنده‌ی افزایش عرض قابل قبول در عمق ۵ میلی‌متری است. در مطالعات پیشین که به‌طور معمول قبل از جای‌گذاری مواد پیوندی روی ریح دکورتیکه انجام می‌شد تقریباً همین مقدار افزایش عرض ریح گزارش شده است [۳۰، ۲۹]. Sudarsan و همکاران [۲۹] استفاده از GBR با استفاده از Bio-oss® و Alloderm را در بازسازی نقایص کلاس I Sibert I (نقایص کلاس I نقایصی هستند که تحلیل در بعد افقی ریح اتفاق افتاده است) با افزایش ۱/۵۵ میلی‌متر عرض ریح در فاصله ۴ میلی‌متری کرسست بعد از ۶ ماه گزارش کردند. ایشان قبل از جای‌گذاری مواد پیوندی روی ریح دکورتیکه انجام داده بودند [۲۹].

در همه‌ی شاخص‌های بافت‌شناسی و هیستومورفومتریک مذکور (میانگین درصد استخوان تشکیل شده، میانگین ضخامت تراکول‌های استخوانی، میانگین درصد زونگرفت باقیمانده) تفاوت بین دو گروه به‌دست نیامد. این نتایج با نتایج مطالعات Norton و همکاران [۳۰] و Rokne و همکاران [۳۱] مطابقت دارند.

یافته‌های بالینی مطالعه‌ی حاضر نشان می‌دهد بازسازی افقی ریح در فک پایین با Bio-oss® و Bio-guide® بدون دکورتیکه کردن بستر موفق نیست چرا که حداقل ابعاد لازم برای جای‌گذاری ایمپلنت استاندارد به‌دست نیامد، هر چند یافته‌های میکروسکوپی، استخوان تازه تشکیل شده را از نظر بافت‌شناسی و هیستومورفومتریک مطلوب نشان می‌دهد به‌طوری‌که استخوان تازه تشکیل شده کاملاً زنده و دارای

لاکونا‌های بزرگ حاوی استئوسیت می‌باشد. و در همه‌ی موارد مساحت استخوان تازه تشکیل و ضخامت تراکول‌های استخوانی قابل قبول می‌باشد ولی مقدار بالینی استخوان تازه تشکیل شده کم است. باید توجه کرد افزایش مقدار استخوان ریح از نظر بالینی معمولاً از نظر زمانی عقب‌تر از وقایع بافت‌شناسی استخوان سازی می‌باشد. هم‌چنین حرکت ذرات زونگرفت طی مراحل مقدماتی دوره ترمیم و جدا شدن ماده مورد نظر از استخوان و به‌صورت چسبیده به بافت نرم هنگام جراحی مرحله دوم روی نتایج این نوع بازسازی تأثیر گذارند.

مسأله مهم دیگر حین بررسی مطالعات توجه به طول دوره زمانی است که ترمیم مورد بررسی قرار گرفته است. ممکن است دکورتیکشن دارای مزیت‌های زود هنگام از نظر بازسازی استخوانی باشد. با این حال به مرور زمان این مزیت‌ها قابل تشخیص نیست. از این جنبه، مطالعات بافت‌شناسی که نمونه‌ها را در نزدیک‌ترین زمان بررسی می‌کنند ممکن است اطلاعات بیش‌تری فراهم کنند. اگر پس از گذشت ۳ تا ۶ ماه نتایج مشابه بود نشان دهنده این است که دکورتیکه کردن ضروری نیست [۳۲، ۲۴].

در همه نمونه‌های مورد بررسی التهاب متوسط و پراکنده مشاهده شد. در عین حال هیچ واکنش جسم خارجی یا سلول‌های ژانت چند هسته‌ای در محل اتصال استخوان تازه تشکیل شده و یا در اطراف زونگرفت باقیمانده مشاهده نگردید. اکثر مطالعات عنوان می‌کنند التهابی مجاور ذرات این زونگرفت دیده نمی‌شود با این حال در مطالعاتی عکس این شواهد وجود دارد [۳۳-۳۵]. این تفاوت‌ها می‌تواند ناشی از اختلاف در طرح مطالعات، تکنیک‌های نمونه‌گیری، دقت عمل کننده و شاخص‌های بافت‌شناسی باشد.

نتایج مطالعه‌ی حاضر نشان می‌دهد تأثیر دکورتیکیشن روی بازسازی افقی ریح فک پایین با Bio-oss® و Bio-® guide می‌تواند مهم باشد. مطالعه Cha و همکاران [۲۵] و Oh و همکاران [۲۶] در نمونه‌های سگ نشان داد سوراخ کردن بستر و خود پیوند Onlay ۸ هفته پس از جراحی بازسازی فک بالا باعث افزایش رگ‌سازی و اتصال بهتر پیوند به بستر می‌شود. هم‌چنین تحلیل رادیوگرافی شرایط بالا نشان داد سوراخ کردن عمده کورتیکالی در بستر بافت پذیرنده و پیوند استخوانی،



نتیجه‌گیری قوی مقدور نبود. مطالعاتی با گروه کنترل با حجم نمونه بزرگ‌تر و در هر دو فک پیشنهاد می‌شود. همچنین مطالعات بافت‌شناسی که نمونه‌ها را در نزدیک‌ترین زمان بررسی می‌کنند ممکن است اطلاعات بیش‌تری فراهم کنند.

### نتیجه‌گیری

با توجه به محدودیت‌های مطالعه‌ی مقدماتی حاضر انجام دکورتیکاسیون قبل از بازسازی افقی به روش GBR در فک پایین نتایج بهتری فراهم می‌کند.

ممکن است میزان حفظ پیوند را تحت تأثیر قرار دهد. در این مطالعه بلوک پیوندی غیر سوراخ‌دار که به بستر غیر سوراخ‌دار شده تثبیت شده بود در هفته هشتم ترمیم اتصالی به هم‌دیگر نداشتند.

با این حال اطلاعات موجود برای تصمیم‌گیری مبتنی بر شواهد کافی نیست. با توجه به این که دکورتیکشن ممکن است مزیت‌هایی داشته باشد بدون اینکه اثر منفی جدی داشته باشد تصمیم‌گیری برای استفاده از دکورتیکشن بنا به صلاح دید درمانگر است. به‌علت تعداد کم نمونه امکان انجام تحلیل آماری و

### References

1. Barone A, Ricci M, Tonelli P, Santini S, Covani U. Tissue changes of extraction sockets in humans: a comparison of spontaneous healing vs. ridge preservation with secondary soft tissue healing. *Clin Oral Implants Res* 2012; [Epub ahead of print].
2. Barteck BK. Extraction site reconstruction for alveolar ridge preservation. Part 1: Rationale and materials selection. *J Oral Implantol* 2001; 27(4): 187-93.
3. Schropp L, Wenzel A, Kostopoulos L, Karring T. Bone Healing and Soft Tissue Contour Changes Following Single-Tooth Extraction: A Clinical and Radiographic 12-Month Prospective Study. *Int J Periodontics Restorative Dent* 2003; 23(4): 313-23.
4. Ong CT, Ivanovski S, Needleman IG, Retzepi M, Moles DR, Tonetti MS, et al. Systematic review of implant outcomes in treated periodontitis subjects. *J Clin Periodontol* 2008; 35(5): 438-62.
5. Lekovic V, Kenney EB, Weinlaender M, Han T, Klokkevold P, Nedic M, et al. A bone regenerative approach to alveolar ridge maintenance following tooth extraction. Report of 10 cases. *J Periodontol* 1997; 68(6): 563-70.
6. Lekovic V, Camargo PM, Klokkevold PR, Weinlaender M, Kenney EB, Dimitrijevic B, et al. Preservation of alveolar bone in extraction sockets using bioabsorbable membranes. *J Periodontol* 1998; 69(9):1044-49.
7. Tallgren A. The reduction in face height of edentulous and partially edentulous subjects during long-term denture wear. A longitudinal roentgenographic cephalometric study. *Acta Odontol Scand* 1966; 24(2): 195-239.
8. Hammerle CH, Schmid J, Lang NP, Olah AJ. Temporal dynamics of healing in rabbit cranial defects using guided bone regeneration. *J Oral Maxillofac Surg* 1995; 53(2): 167-74.
9. Schmid J, Wallkamm B, Hammerle CH, Gogolewski S, Lang NP. The significance of angiogenesis in guided bone regeneration. A case report of a rabbit experiment. *Clin Oral Implants Res* 1997; 8(3): 244-48.
10. Buser D, Bragger U, Lang NP, Nyman S. Regeneration and enlargement of jaw bone using guided tissue regeneration. *Clin Oral Implants Res* 1990; 1(1): 22-32.
11. Simion M, Jovanovic SA, Trisi P, Scarano A, Piattelli A. Vertical ridge augmentation around dental implants using a membrane technique and autogenous bone or allografts in humans. *Int J Periodontics Restorative Dent* 1998; 18(1): 8-23.
12. Simion M, Dahlin C, Rocchietta I, Stavropoulos A, Sanchez R, Karring T. Vertical ridge augmentation with guided bone regeneration in association with dental implants: an experimental study in dogs. *Clin Oral Implants Res* 2007; 18(1): 86-94.
13. Simion M, Rocchietta I, Kim D, Nevins M, Fiorellini J. Vertical ridge augmentation by means of deproteinized bovine bone block and recombinant human platelet-derived growth factor-BB: a histologic study in a dog model. *Int J Periodontics Restorative Dent* 2006; 26(5): 415-23.
14. Simion M, Scarano A, Gionso L, Piattelli A. Guided bone regeneration using resorbable and nonresorbable membranes: A comparative histologic study in humans. *Int J Oral Maxillofac Implants* 1996; 11(6): 735-42.
15. Buser D, Dula K, Belser U, Hirt HP, Berthold H. Localized ridge augmentation using guided bone regeneration I. Surgical procedure in the maxilla. *Int J Periodontics Restorative Dent* 1993; 13(1): 29-45.
16. Buser D, Dula K, Belser UC, Hirt HP, Berthold H. Localized ridge augmentation using guided bone regeneration II. Surgical procedure in the mandible. *Int J Periodontics Restorative Dent* 1995; 15(1): 10-29.
17. Alberius P, Gordh M, Lindberg L, Johnell O. Onlay bone graft behavior after marrow exposure of the recipient rat skull bone. *Scand J Plast Reconstr Surg Hand Surg* 1996; 30(4): 257-66.

18. Adeyemo WL, Reuther T, Bloch W, Korkmaz Y, Fischer JH, Zoller JE, et al. Influence of host periosteum and recipient bed perforation on the healing of onlay mandibular bone graft: an experimental pilot study in the sheep. *Oral Maxillofac Surg* 2008; 12(1): 19-28.
19. Schenk RK, Buser D, Hardwick WR, Dahlin C. Healing pattern of bone regeneration in membrane-protected defects: a histological study in the canine mandible. *Int J Oral Maxillofac Implants* 1994; 9(1): 13-29.
20. Tsiridis E, Upadhyay N, Giannoudis P. Molecular aspects of fracture healing: Which are the important molecules? *Injury* 2007; 38 Suppl 1: S11-25.
21. Gordh M, Alberius P, Lindberg L, Johnell O. Bone graft incorporation after cortical perforations of the host bed. *Otolaryngol Head Neck Surg* 1997; 117: 664-70.
22. Frost HM. The regional acceleratory phenomenon: a review. *Henry Ford Hosp Med J* 1983; 31(1): 3-9.
23. Winet H. The role of microvasculature in normal and perturbed bone healing as revealed by intravital microscopy. *Bone* 1996; 19(Suppl.1): 39S-57S.
24. Greenstein G, Greenstein B, Cavallaro J, Tarnow D. The role of bone decortication in enhancing the results of guided bone regeneration: a literature review. *J Periodontol* 2009; 80(2): 175-89.
25. Cha JK, Kim CS, Choi SH, Cho KS, Chai JK, Jung UW. The influence of perforating the autogenous block bone and the recipient bed in dogs. Part II: histologic analysis. *Clin Oral Implants Res* 2012; 23(8): 987-92.
26. Oh KC, Cha JK, Kim CS, Choi SH, Chai JK, Jung UW. The influence of perforating the autogenous block bone and the recipient bed in dogs. Part I: radiographic analysis. *Clin Oral Implants Res* 2011; 22(11): 1298-302.
27. Andersson L, Kahnberg K, Pogrel M A. *Oral and Maxiofacial Surgery*. Massachusetts: Wiley-Blackwell; 2010. p. 441.
28. Rokn A, Moslemi N, Eslami B, Abadi HK, Paknejad M. Histologic Evaluation of Bone Healing Following Application of Anorganic Bovine Bone and  $\beta$ -tricalcium Phosphate in Rabbit Calvaria. *J Dent (Tehran)* 2012; 9(1): 35-40.
29. Sudarsan S, Arun KV, Priya MS, Arun R. Clinical and histological evaluation of aloderm GBR and BioOss in the treatment of Siebert's class I ridge deficiency. *J Indian Soc Periodontol* 2008; 12(3): 73-8
30. Norton MR, Odell EW, Thompson ID, Cook RJ. Efficacy of bovine bone mineral for alveolar augmentation: a human histologic study. *Clin Oral Implants Res* 2003; 14(6): 775-83.
31. Rokne AR, Paknejad M, Eslami B, Safiri A. A comparative histologic and histomorphometric investigation on Biostite in surgical defects. *J Dent Med Tehran Univ Med Sci* 2003; 16(3): 59-64.
32. Conti OJ de, Pastorello MT, Defino, HLA. Bone decortication in spinal graft integration an experimental study. *Acta Ortop Bras* 2006; 14(2): 67-71. Available at: [http://www.scielo.br/scielo.php?pid=S1413-78522006000200001&script=sci\\_arttext&tlng=en](http://www.scielo.br/scielo.php?pid=S1413-78522006000200001&script=sci_arttext&tlng=en).
33. Rokn AR, Khodadoostan MA, Reza Rasouli Ghahroudi AA, Motahary P, Kharrazi Fard MJ, Bruyn HD, et al. Bone formation with two types of grafting materials: a histologic and histomorphometric study. *Open Dent J* 2011; 5: 96-104.
34. Camelo M, Nevins ML, Schenk RK, Simion M, Rasperini G, Lynch S, et al. Clinical, radiographic, and histologic evaluation of human periodontal defects treated with Bio-Oss and Bio-Gide. *Int J Periodontics Restorative Dent* 1998; 18(4): 321-31.

## Evaluation of the effect of bone decortication on alveolar bone augmentation: A pilot study

Nilofar Jenabian, Maryam Seyed Majidi, Ali Bijhani, Farhad Dabbagh-Sattari\*

### Abstract

**Introduction:** *Of all the different techniques used to reconstruct local bone defects guided bone regeneration (GBR) has proved the best choice. Angiogenesis and blood products are important for GBR and are usually derived from blood vessels in the bone. Animal studies have not shown consistent effects of decortication on improving the results of GBR. The aim of this preliminary study was to assess the success rate of bone augmentation with and without bone decortication.*

**Materials and Methods:** *In this quasi-experimental preliminary study, 8 edentulous areas of the mandible were selected in 30-50-year-old patients, with adequate height but inadequate buccolingual width, for augmentation before implant surgery. In the first surgery buccolingual width of the ridge was measured at a height of 2-5 mm from the crest. Augmentation with GBR was performed without decortication of the buccal cortical bone, except in three cases. Seven months later, measurements of the buccolingual width were repeated and biopsies were taken, followed by evaluation of histopathological and histomorphometrical parameters. Descriptive variables were studied and reported.*

**Results:** *In areas without decortication, at 2- and 5-mm distances from the crest the mean buccolingual width increases were  $0.2 \pm 0.05$  and  $0.6 \pm 0.03$  mm, respectively. The mean increases in width for decortication areas were  $0.33 \pm 0.24$  and  $2.5 \pm 0.50$  mm, respectively. In all the cases, contact of the newly formed bone with the xenograft was the dominant view.*

**Conclusion:** *Under the limitations of the present study, decortication before lateral augmentation of mandibular ridges by using GBR yielded better results in terms of bone reconstruction.*

**Key words:** *Alveolar bone grafting, Bone regeneration, Decortication*

**Received:** 6 Sep, 2013 **Accepted:** 17 Dec, 2013

**Address:** Assistant Professor, Department of Periodontology, School of Dentistry, Babol University of Medical Sciences, Babol, Iran

**Email:** fdabbaghsattari@yahoo.com

**Citation:** Jenabian N, Seyed Majidi M, Bijhani A, Dabbagh-Sattari F. **Evaluation of the effect of bone decortication on alveolar bone augmentation: A pilot study.** J Isfahan Dent Sch 2014; 10(3): 223-33.