جهت تهیه فایل WORD این مقاله به سایت DaneshResan.com مراجعه نمایید و عنوان مقاله را جستجو کنید
بیش از ۲ میلیون مقاله فارسی در این سایت موجود میباشد

بررسی آثار مصرف داروی نیروزای اکسی‌متولون در دوزهای بسیار بالاتر از حد فیزیولوژیک بر روی اووژنز موش ماده، نژاد NMRI

دکتر مهناز آذرنیا* حامد دانش پژوه** نعیمه دهقانی***

* دانشیار جنین‌شناسی و بافت‌شناسی، گروه زیست‌شناسی، دانشکده علوم، دانشگاه تربیت معلم تهران

** کارشناس ارشد تکوینی جانوری، گروه زیست‌شناسی، دانشکده علوم، دانشگاه شیراز

*** کارشناس ارشد بیوسیستماتیک جانوری، گروه زیست شناسی، دانشکده علوم، دانشگاه شیراز

چکیده

زمینه و هدف

اکسی‌متولون، نوعی استروئید آنابولیک- آندروژنیک فعال خوراکی است. این دارو در سال ۱۹۵۹ با متیله شدن کربن ۱۷- آلفا واشباع شدن کربن ۵- آلفا تستوسترون به دست آمد. از این دارو در دوزهای کم برای درمان بیماری-هایی نظیر کم خونی، کمبود رشد در بچه‌ها، کاهش گسترش ویروس ایدز در بدن و خسارات و نارسایی‌های قلبی استفاده می شود. برخی ورزش‌کاران از این دارو به دلیل خاصیت آنابولیکی و تاثیر آن بر رشد عضلانی، به عنوان داروی نیروزا در دوزهای بالا استفاده می‌کنند. در این مطالعه آثار داروی اکسی‌متولون در دوز بسیار بالاتر از حد فیزیولوژیک بدن، بر روی تخمدان موش سوری ماده نژاد NMRI بررسی شده است.

روش بررسی

به این منظور، داروی اکسی‌متولون با دوز ۱۲ میلی‌گرم در کیلوگرم در هر روز به صورت درون صفاقی به موش‌های نابالغ (۲۸روزه) که در سه گروه تجربی، شم و کنترل قرار گرفته بودند، به مدت هفتاد روز تزریق شد.

یافته ها

نتایج تجزیه وتحلیل آماری نشان داد که در مدت زمان تزریقات، ناهنجاری‌های معنی‌داری در گروه تجربی درمقایسه با گروه کنترل وجود دارد. این ناهنجاری‌ها شامل کاهش وزن و قطر تخمدان، کاهش تعداد جسم زرد، افزایش فولیکول‌های بدوی، کاهش فولیکول‌های اولیه، کاهش فولیکول‌های در حال رشد،کاهش فولیکول‌های گراآف،کاهش فولیکول‌های آترتیک،کاهش قطر لایه گرانولوزا وکاهش هورمون پروژسترون است.

نتیجه گیری

نتایج این پژوهش نشان داد که استفاده از اکسی متولون در گروه تجربی، رشد تخمدان و هم‌چنین تخمک‌گذاری را کاهش می‌دهد.

کلید واژه‌ها: اکسی متولون، استروئیدهای آنابولیک، آندروژن‌ها، اووسیت‌ها

تاریخ دریافت: ۸۵/۱۱/۵ تاریخ پذیرش :۸۶/۲/۲

نویسنده مسئول: گروه زیست‌شناسی دانشکده علوم دانشگاه شیراز

Email: danesh_hamed@ yahoo.com

جهت تهیه فایل WORD این مقاله به سایت DaneshResan.com مراجعه نمایید و عنوان مقاله را جستجو کنید
بیش از ۲ میلیون مقاله فارسی در این سایت موجود میباشد

مقدمه

تا سال ۱۹۳۵ هیچ‌کس نمی‌دانست که استروئیدهای آنابولیک موجب رشد و تقویت عضلات می‌شوند. از آن پس از استروئیدهای آنابولیک به عنوان داروی نیروزا استفاده شد[۱]. مصرف این داروها از سال ۱۹۵۴ و در بین وزنه‌برداران المپیک آغاز گشت و به مرور در اغلب رشته های ورزشی گسترش پیدا کرد[۲].

امروزه سوءاستفاده از استروئیدهای آنابولیک - آندروژنیک، موضوع مورد بحث جهانی است. بر اساس انتشارات کمیته ملی المپیک، ۵۰ ٪ از موارد دوپینگ مثبت ورزش‌کاران به استفاده از عوامل آنابولیک ارتباط دارد[۳].

داروهای آنابولیک به‌ویژه اکسی‌متولون در بین ورزش‌کاران به عنوان داروی نیروزا برای رشد و تقویت عضلات استفاده می‌شود. تحقیقات زیادی در زمینه آثار روانی و فیزیولوژیک این دارو انجام شده است.

داروهای آنابولیک موجب رشد توده عضلانی و تقویت عضلات بدن می‌شود. همچنین تخریب و مرگ سلولی را به تاخیر می‌اندازد؛ ولی باعث عوارضی مانند سرطان کبد،آکنه، طاسی زودرس، پرمویی در زنان، افزایش چربی خون و بیماری‌های قلبی می‌گردد[۴و۵]. علاوه بر این عوامل، آنابولیک دارای عوارض روانی مثل پرخاش‌گری، عصبانیت، ستیزه‌جویی و رفتارهای خشن و تهاجمی است[۶و۷]. اکسی متولون یکی از داروهای آنابولیک به‌شمار می‌آید که در سال ۱۹۵۹ Ringold آن را سنتز کرد. اکسی متولون یک ۱۷- آلفا- آلکامین و از مشتقات سنتزی تستوسترون است. این دارو از طریق متیله شدن کربن۱۷- آلفا و اشباع شدن کربن ۵ - آلفا تستوسترون به دست می‌آید. در موقعیت کربن شماره۲[1] نیز یک گروه هیدروکسی متیل[2] قرارمی‌گیرد[۸]. از اکسی‌متولون در دوزهای کم (۱- ۵ میلی‌گرم درکیلوگرم) در درمان بیماری‌هایی نظیر کم خونی، کمبود رشد در بچه‌ها، نارسایی‌های قلبی، تاخیر در رشد و گسترش ایدز استفاده می‌شود[۹]. در تحقیق حاضر آثار پاتولوژیک و بافتی اکسی-متولون در دوزهای بسیار بالاتر از حد فیزیولوژیک بر روی دستگاه تناسلی موش سوری ماده بررسی شده است.

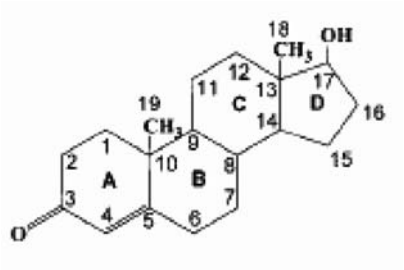

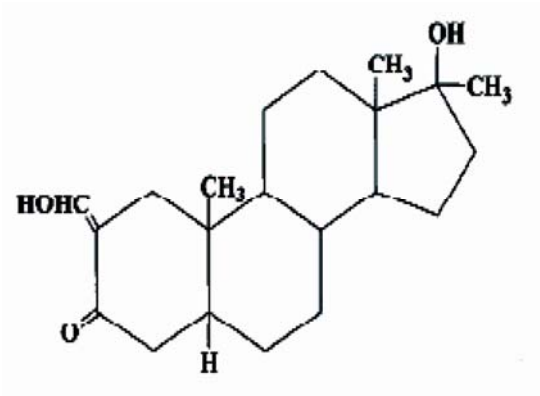

شکل۱: بالا تستوسترون و پایین اکسی‌متولون

روش بررسی

حیوانات مورد استفاده موش سوری نژاد NMRI بودند که در دو دسته موش بالغ و نابالغ جای گرفتند.

تعداد۳۰ موش ماده بالغ ۴۵ روزه در سه گروه ده‌تایی تقسیم‌بندی شدند که شامل گروه‌های کنترل، شاهد(شم) و تجربی بودند۳۰ موش ماده نابالغ ۲۸ روزه نیز مانند موش‌های بالغ در سه گروه تقسیم شدند:

[1] . C2
[2] . CHOH

جهت تهیه فایل WORD این مقاله به سایت DaneshResan.com مراجعه نمایید و عنوان مقاله را جستجو کنید
بیش از ۲ میلیون مقاله فارسی در این سایت موجود میباشد

۱. گروه تجربی: موش‌های این گروه به مدت ۷۰ روز متوالی، محلول حاوی دارو را به صورت درون صفاقی دریافت کردند.

۲. گروه شم: موش‌های این گروه بـه مـدت ۷۰ روز حـلال DMSO را به شکل تزریق درون صفاقی دریافت کردند.

۳. گروه کنترل: در ایـن گـروه مـوش‌هـا در وضـعیت طبیعی و تغذیه و دمای مناسب نگه‌داری شدند.

داروی اکسی‌متولون از شرکت داروسازی الحاوی تهیه گردید و در حلال DMSO ساخت شرکت مرک آلمان حل شد. حیوانات آزمایشگاهی به مدت ۷۰ روز دارو را به میزان۱۲میلی‌گرم درکیلوگرم در روز دریافت کردند [۱۰و۱۱و۱۲]. تزریقات به صورت روزانه انجام گردید. در طول این مدت، حیوانات در وضعیت ۱۰ ساعت نور،۱۴ ساعت تاریکی و در دمای C ۲±۲۴ نگه‌داری می‌شدند. به گروه شم نیز حلال DMSO به مقدار۱۲میلی‌گرم در کیلوگرم در روز تزریق شد. تعدادی از حیوانات در طول مدت تزریق از بین رفتند که از این میان، یک موش بالغ و دو موش نابالغ بودند. پس از پایان دوره تزریقات، تخمدان حیوانات خارج گشت و بعد از انجام‌شدن مراحل تثبیت و فیکس کردن، نمونه‌ها برش‌گیری و با رنگ هماتوکسیلین - ائوزین، رنگ‌آمیزی گردید. نتایج به دست آمده از اندازه-گیری و شمارش پارامترهای مورد نظر به صورت داده‌های خام به کامپیوتر داده شد. بعد از آن تحلیل و مقایسه میانگین‌ها در Pvalue<۰/۰۵ با در نظر گرفتن انحراف معیار (SE) انجام گشت. سنجش‌های آماری به وسیله نرم افزار SPSS و Excel و با استفاده از تست ANOVA صورت گرفت.

نتایج

در بررسی نمونه ها نتایج ذیل به دست آمد:

در گروه تجربی نابالغ، تعداد جسم زرد، تعداد فولیکول-های بدوی، تعداد فولیکول‌های اولیه، تعداد فولیکول‌های درحال رشد، تعداد فولیکول‌های گراآف، تعداد فولیکول‌های آترتیک، وزن و قطر تخمدان، قطر لایه گرانولوزا و مقدار هورمون پروژسترون در سرم خون بررسی شد . مقایسه نتایج به دست آمده با گروه کنترل، نشان دهنده این است که تعداد جسم زرد، تعداد فولیکول‌های درحال رشد، تعداد فولیکول‌های گراآف، تعداد فولیکول‌های آترتیک، وزن و قطرتخمدان، قطرلایه گرانولوزا و مقدار هورمون پروژسترون در سرم خون کاهش معناداری را در مقایسه با گروه کنترل نشان می‌دهند. تعداد فولیکول‌های اولیه نیز کاهش یافته، اما این کاهش در Pvalue<۰/۰۵ معنادار نیست. هم‌چنین تعداد فولیکول‌های بدوی، کمی افزایش را در مقایسه با گروه کنترل نشان می‌دهد که این افزایش در Pvalue<۰/۰۵ معنادار نیست (جدول ۱).

جدول ۱: تحلیل آماری دسته نابالغ (X: Mean , SE: Std. Error).

دسته نابالغ	گروه تجربی (X ± SE)	گروه شم (X ± SE)	گروه کنترل (X ± SE)
تعداد جسم زرد	۱/۸ ±۰/۱۸۲۵۷۴	۷/۸ ±۰/۵۷۱۵۴۸	۷/۸۸ ±۰/۶۴۶۳۲۳
تعداد فولیکول‌های بدوی	۲/۲±۰/۱۸۲۵۷۴	۲ ±۰/۱۵۲۷۵۳	۱/۹۶ ±۰/۱۹۵۶۱۹
تعداد فولیکول‌های اولیه	۱/۹۶ ±۰/۱۴۶۹۶۹	۲/۴۴ ±۰/۲۳۸۶۰۷	۲/۴ ±۰/۲۷۰۸۰۱
تعداد فولیکول‌های در حال رشد	۷/۴۴ ±۰/۲۹۴۸۴۵	۱۵/۶ ±۱/۱۸۰۳۹۵	۱۵/۴۸ ±۱/۲۵۷۱۴
تعداد فولیکول‌های گراآف	۶/۵۶ ±۰/۲۲۴۲۰۲	۹/۲۸ ±۰/۶۰۶۹۶	۹/۱۶ ±۰/۶۳۶۸۶۷
تعداد فولیکول‌های آترتیک	۳/۲ ±۰/۲	۷/۱۲±۰/۳۵۲۷۰۴	۷/۳۶ ±۰/۴۶۵۰۴۵
وزن تخمدان(گرم)	۰/۰۴۱۲۱۷ ±۰/۰۰۲۳۲	۰/۰۴۹۱۶۷ ±۰/۰۰۳۹۶۲	۰/۰۵۲۵ ±۰/۰۰۳۸۱۹
قطر تخمدان(میلی-متر)	۵۱۶ ±۱۶/۴۶۵۴۵	۶۸۵ ±۳۱/۰۴۶۵۶	۶۸۰/۴۴۴۴ ±۳۸/۲۵۹۰۳
قطر لایه گرانولوزا(میلی‌متر)	۱۵/۸۸ ±۰/۳۲۳۱۱	۱۹/۵۲ ±۰/۵۱۳۵۵	۱۹/۶ ±۰/۶۴۸۰۷۴

به علاوه در برخی از نمونه‌های تجربی، بی‌نظمی در ایجاد لایه گرانولوزا (شکل۲) و رها شدن اووسیت در حفره فولیکولی مشاهده می شود (شکل ۳).

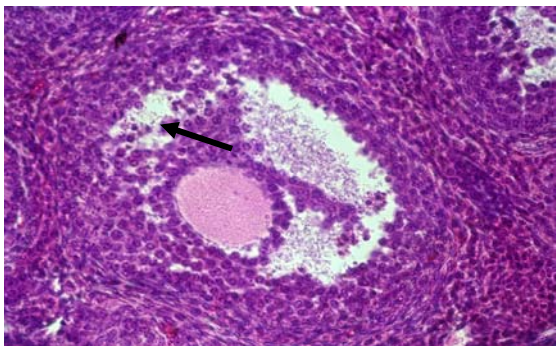

شکل ۲: فتومیکروگراف: فولیکول گراآف گروه تجربی که لایه سلول‌های گرانولوزای آن کم تخریب شده

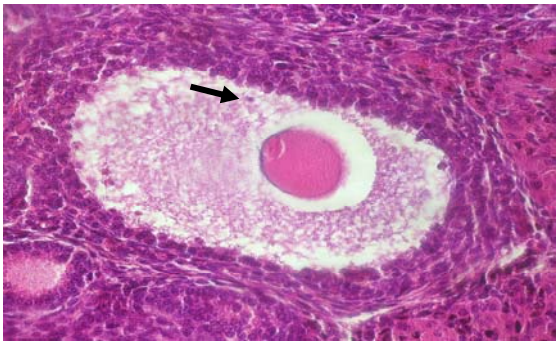

شکل ۳: فتومیکروگراف: فولیکول گراآف گروه تجربی که اووسیت در حفره فولیکولی رها شده

در گروه تجربی بالغ، مقایسه نتایج به دست آمده با گروه کنترل نشان دهنده این است که تعداد جسم زرد، تعداد فولیکول‌های درحال رشد، تعداد فولیکول‌های گراآف، تعداد فولیکول‌های آترتیک، قطر تخمدان، قطر لایه گرانولوزا ومقدار هورمون پروژسترون در سرم خون کاهش معناداری را در مقایسه با گروه کنترل نشان می‌دهند. اما وزن تخمدان، تعداد فولیکول‌های بدوی و تعداد فولیکول‌های اولیه نسبت به گروه کنترل کاهش دارند ولی این کاهش در Pvalue<۰/۰۵ معنادار نیست. به علاوه، در برخی از نمونه‌های تجربی، کوچک شدن تخمدان (شکل ۴ - الف) در مقایسه با گروه کنترل (شکل ۴ - ب) و حضور غیرطبیعی دو اووسیت در یک فولیکول، بر روی مقاطع بافتی مشاهده گردید(شکل ۵).

جدول ۲: تحلیل آماری دسته بالغ (X: Mean , SE: Std. Error)

دسته بالغ	گروه تجربی (X ± SE)	گروه شم (X ± SE)	گروه کنترل (X ± SE)
تعداد جسم زرد	۳/۰۴ ±۰/۳۸۵۰۵۴	۷/۸ ±۰/۵۷۱۵۴۸	۷/۸۸ ±۰/۶۴۶۳۲۳
تعداد فولیکول‌های بدوی	۱/۷۶ ±۰/۱۴۴۶۸۴	۲ ±۰/۱۵۲۷۵۳	۱/۹۶ ±۰/۱۹۵۶۱۹
تعداد فولیکول‌های اولیه	۲/۲۸ ±۰/۱۸۷۲۶۱	۲/۴۴ ±۰/۲۳۸۶۰۷	۲/۴ ±۰/۲۷۰۸۰۱
تعداد فولیکول‌های درحال رشد	۷/۸ ±۰/۳	۱۵/۶ ±۱/۱۸۰۳۹۵	۱۵/۴۸ ±۱/۲۵۷۱۴
تعداد فولیکول‌های گراآف	۷/۵۲ ±۰/۳۸۷۸۱۴	۹/۲۸ ±۰/۶۰۶۹۶	۹/۱۶ ±۰/۶۳۶۸۶۷
تعداد فولیکول‌های آترتیک	۳/۹۲ ±۰/۲۷۰۳۰۸	۷/۱۲ ±۰/۳۵۲۷۰۴	۷/۳۶ ±۰/۴۶۵۰۴۵
وزن تخمدان(گرم)	۰/۰۴۶۵۸۳±۰/۰۰۳۳۳۳	۰/۰۴۹۱۶۷±۰/۰۰۳۹۶۲	۰/۰۵۲۵ ±۰/۰۰۳۸۱۹
قطر تخمدان (میلی‌متر)	۵۹۷/۷۷۷۸±۱۶/۱۰۸۸۱	۶۸۵ ±۳۱/۰۴۶۵۶	۶۸۰/۴۴۴۴±۳۸/۲۵۹۰۳
قطر لایه گرانولوزا (میلی‌متر)	۱۶/۰۴ ±۰/۲۶۱۲۷۹	۱۹/۵۲ ±۰/۵۱۳۵۵	۱۹/۶ ±۰/۶۴۸۰۷۴

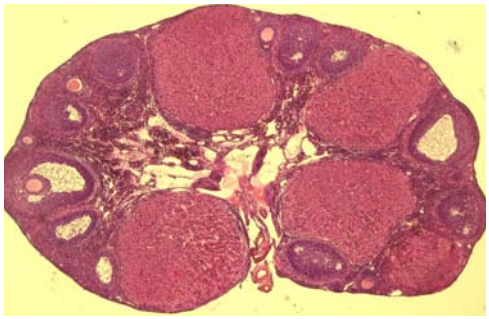

الف

ب

شکل ٤: فتومیکروگراف از یک تخمدان گروه کنترل (شکل الف) ویک تخمدان گروه تجربی (شکل ب) . به قطر تخمدان در بیمار تجربی و گروه کنترل توجه شود

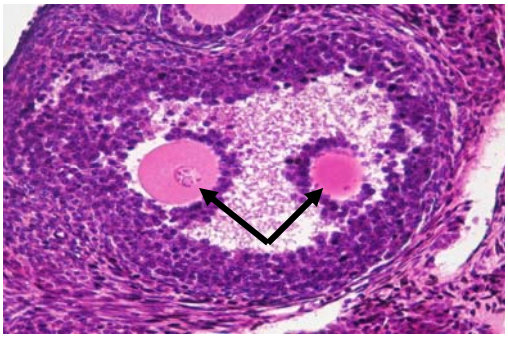

شکل ۵: فتومیکروگراف: حضورغیرطبیعی دو اووسیت در یک فولیکول گراآف

سنجش هورمونی نیز نشان می‌دهد که میزان هورمون پروژسترون در گروه‌های تجربی نابالغ و بالغ در مقایسه با گروه کنترل، به‌طور معناداری کاهش یافته که این کاهش در گروه تجربی نابالغ چشم‌گیرتر بوده است (نمودار).

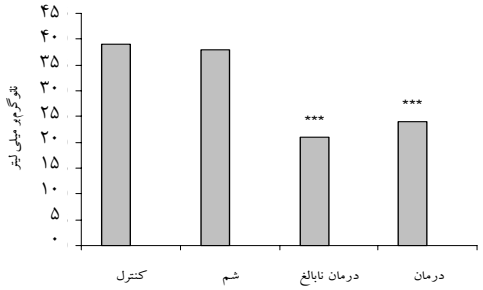

نمودار: مقایسه هورمون پروژسترون در گروه‌های کنترل، شم، تجربی نابالغ و تجربی بالغ ***Pvalue<۰/۰۰۱

بحث

موضوع مورد مطالعه در این پژوهش، آثار داروهای آنالوگ تستوسترون است که ورزش‌کاران در سطح وسیع و دوزهای بالا مصرف می‌کنند. استروئیدهای آنابولیک- آندروژنیک سنتزی از جمله اکسی‌متولون در واقع همان کاری را می‌کنند که هورمون‌های آندروژنی بدن انجام می‌دهند. ولی این داروها فقط یکی از چندین وظیفه‌ای را که آندروژن‌های طبیعی بدن انجام می‌دهند به‌خوبی از خود بروز می‌دهند و آن هم اثر آنابولیکی است که با احتباس نیتروژن و تاثیر بر DNA سلول موجب سنتز پروتئین و رشد عضلات می‌شود[۱۳و۱۴].

تمام بافت‌های بدن دارای گیرنده آندروژنی هستند. گیرنده آندروژنی اندام‌ها ی تولید مثلی و غیر تولید مثلی یکی است و همه آندروژن‌ها، از جمله آندروژن‌های سنتزی را می پذیرد[۱۵و۱۶و۱۷و۱۸].

مصرف دارو در دوزهای بالاتر از حد فیزیولوژیک، القاکننده مفیدی برای اندازه و قدرت ماهیچه است [۱۹و۲۰و۲۱]. ولی مصرف دارو در دوزهای بالاتر از حد فیزیولوژیک، علاوه برگیرنده‌های آندروژنی، گیرنده‌های دیگری از جمله گیرنده استروژن، پروژسترون، مینرالوکورتیکوئید وگلوکوکورتیکوئید را نیز اشغال می‌کند.

اتصال استروئیدهای آنابولیک به گیرنده کورتیزول مانع تخریب عضلات می‌شود و بهبود عضله آسیب دیده را هم تسریع می‌کند. هرچند این امر در زمان مصرف دارو سودمند است، با توقف مصرف، این اثر معکوس می‌شود. برای مقابله با کم شدن اثر کورتیزول هنگام مصرف دارو، رسپتور کورتیزولی زیاد می‌شود، ولی بعد از توقف مصرف، این رسپتورهای زیاد کورتیزولی، کاتابولیسم و مصرف پروتئین را تسریع می‌کند[۱۴و۲۲و۲۳].

استروئیدهای آنابولیکی گیرنده‌های آندروژنی را اشغال می‌کنند و موجب بروز پاسخ‌های فیدبک منفی به مغز می‌شوند و محور هیپوتالاموس- هیپوفیز- گناد غیرفعال شده، هورمون‌های تحریک‌کننده تخمدان‌ها تولید و ترشح نمی‌شود. به همین دلیل نیز آثار پروژسترون و استروژن برتخمدان که شامل مراحل مختلف تخمک‌گذاری و نگه‌داری و انسجام بافتی تخمدان است، دچار اختلال شده، تخمک‌گذاری به طور منظم انجام نمی‌شود. به‌ویژه در موش‌های نابالغ آثار ناهنجارزایی بیشتر بروز می‌کند و موجب کاهش و فقدان شکل‌گیری فولیکول‌های طبیعی و سالم می‌شود.

هورمون پروژسترون توسط تحریک LH از جسم زرد و سلول‌های پوششی داخلی تک که به سلول‌های بینابینی تبدیل شده و ترشح‌کننده فعال استروئید هستند، ترشح می‌شود. بنابراین، در این تحقیق کاهش مقدار هورمون پروژسترون با کم شدن تعداد جسم زرد، رابطه مستقیم دارد.

نتیجه‌گیری

بر اساس نتایج بدست آمده، اکسی‌متولون باعث کاهش وزن و قطر تخمدان می‌شود؛ هم‌چنین کاهش تعداد جسم زرد و فولیکول‌های اولیه و افزایش فولیکول-های بدوی، کاهش فولیکول‌های در حال رشد، کاهش فولیکول‌گراآف، کاهش فولیکول‌های آترتیک، کاهش قطر لایه گرانولوزا می‌شود.

References

1. Wright JE. Anabolic Steroids and Athletics .Exercise Sport Sci. Rev 1980 ; 8:149-202.

2. Shahidi NT. A Review of the Chemistry, Biological Action, and Clinical Applications of Anabolic-Androgenic Steroids. Clin Ther 2001; 23: 1355-1390.

3. World Antidoping Agency.2002; Available at: URL:http:// www.wada-ama.com. Accessed August 20 , 2006.

4. Mooradian AD,Morley JE,Korenman SG. Biological Actions of Androgens. Endocr Rev 1987;8:1-28.

5. Karila T, Karjalainen M, Mantysaari M, Viitasalo M, Seppala T. Anabolic Androgenic Steroids Produce Dose-Dependent Increase in Left Ventricular Mass in Power Athletes, and this Effects is Potentiated by Concomitant Use of Growth Hormone. Int J Sports Med 2003;24:1-7.

6. K. Christiansen. Behavioural Effects of Androgen in Men and Women. J. Endocr 2001;170:39-48.

7. Collar ML , Hines M. Human behavioral sex differences: A role for gonadal hormones during early development. psychological bulletin 1995;118:55-107.

8. Masse R, Bi H, Just G. Studies on Anabolic Steroids 10 Synthesis and Identification of Acidic Urinary Metabolites of Oxymetholone in a Human. Steroids 1992:57:453-459.

9. Shahidi NT, Calantoff DV. The Role of Puberty in Red Cell Production in Hereditary Haemolytic Anemia.Br. J Haematol. 1969;17:335-342.

10. Fredrigue Z,Williem Den Besten,Bo Chen,Jerold E,Esther L. Control of Spermatogenesis in Mice by the Cyclin D-Dependent Kinase Inhibitors P18Ink42 and P19Ink4d.Molecular and Cellular Boilogy 2001; 21(9): 3244-3255.

11. William J, Zielinsky , John G. Vandenbergh,Testosterone and competitive ability in male house mice, Mus musculus; laboratory and field studies.Anim Behav 1993;45:873-891.

12. Ann S Clark, Meg E. Blasberg and Erica M. Brandling-Bennett, Stanozolol, Oxymetholone and Testosterone Cypionate Effcts on the Rat Estrous Cycle. Physiology & Behaviour 1998; 63(2):287-295.

13. Wilson JD,Androgens In,Hardman JG,Limbird LE,eds. Goodman & Gilman`s,The pharmacological Basis of Therapeutics,9th ed. Newyork: McGraw-Hill;1996.p.1441-1457.

14. Robert KMurray, Daryl K.Granner, Peter AMayes, Victor W.Rodwel.Harper`s Biochemistry. 25th ed. Stanford:Lange Medical publisher; 2000. p. 1-12.

15. Basaria S, Wahlstrom JT, Dobs AS. Clinical Review 138: Anabolic-Androgenic Steroid Therapy in the Treatment of Chronic Diseases. J Clin Endocrinol Metab 2001; 86: 5108-5117.

16. Masse R,Bi H.Studies on Anabolic Steroids,GC/MS,Characterization of Unusual Seco Acidic Methabolites of Oxymetholone in Human Urin.J steroid Biochem Mol Biol 1992;42:222-242.

17. NIDA Research Report - Steroid abuse and addiction. NIH Ublication No. 00-3721., 2000 April;321-332.

18. Shahidi Nt. A Review of the Chemistry,Biological Action,and Clinical Application of Anabolic-Androgenic Steroids.Clinical thera 2001; 23(9):1350-1390.

19. Giorgi A, Weatherby RP, Murphy PW. Muscular Strength, Body Composition and Health Responses to the Use of Testosterone Enanthate: a Double Blind Study. J Sci Med Sport 1999; 2: 341-355.

20. Bhasin S, Storer T W, Berman N, etal. The Effects of Supraphysiological Doses of Testosterone on Muscle Size and Strenght in Normal Men. N Engl J Med 1996; 335: 1-7.

21. Alén M, Rahkila P. Reduced High-Density Lipoprotein-Cholesterol in Power Athletes: Use of Male Sex Hormone Derivates, an Atherogenic Factor. Int J Sports Med 1984; 5: 341-342.

22. NIDA Research Monograph Series 102. Anabolic Steroid Abuse. Lin GC, Erinoff L Eds. National Institute on Drug Abuse, Rockvilee. 1990;415-430

23. Janne OA, Palvimo J, Kallio P, et al. Androgen Receptor and Mechanism of Androgen Action. Ann Med 1993; 25: 83-89.