

## انسفالوپاتی هاشیموتو

دکتر مجید غفارپور\*، دکتر سید شمس الدین حجازی\*\*، دکتر محمدحسین یوسفی\*\*\*

\* استاد نورولوژی، دانشگاه علوم پزشکی تهران، تهران، ایران.

\*\* استادیار نورولوژی، دانشگاه علوم پزشکی قم، قم، ایران.

\*\*\* پزشک عمومی، دانشگاه علوم پزشکی قم، قم، ایران.

### چکیده

### زمینه و هدف

انسفالوپاتی هاشیموتو یک بیماری نادر سیستم عصبی است که انسفالوپاتی پاسخ‌دهنده به استروئید همراه با تیروئیدیت خودایمنی (SREAT) نیز نامیده می‌شود، این بیماری نخستین بار توسط Brain و همکاران در سال ۱۹۶۶ شرح داده شد. پس از گذشت بیش از ۴۰ سال انسفالوپاتی هاشیموتو هنوز در برخی از جنبه‌ها متناقض و مجهول مانده است. علی‌رغم فرضیاتی که در باره‌ی سبب‌شناسی و بیماری‌زایی HE مطرح شده، آن‌ها هنوز ناشناخته باقی مانده‌اند. واسکولیت خودایمن CNS، خیز مغزی و تأثیر پادتن‌های پادتیروئید در زمره‌ی تئوری‌های مذکور هستند. به هر رو به عنوان یک حقیقت مسلم روشن است که HE نه به واسطه‌ی مشکلات عملکردی تیروئید، بلکه به واسطه‌ی پاسخ‌های ایمنی پدید می‌آید.

بیماران HE ممکن است گواتر داشته یا نداشته باشند. نشانه‌های نورولوژیک بیماری شامل فهرستی طولانی است که منگی (کانفیوژن) همراه با سطح هوشیاری متغیر، تشنج، میوکلونی و اختلالات شناختی شایع‌ترین آن‌هاست. وجود پادتن‌های پادتیروئید در سرم یا مایع مغزی - نخاعی بیماران، شایع‌ترین یافته‌ی آزمایشگاهی HE است. الکتروانسفالوگرام در ۳/۴ موارد غیرطبیعی و بیشتر شامل امواج تریفازیک در زمینه‌ی آهستگی ژرف است. سی‌تی‌اسکن اغلب نرمال است. در طیف سنجی مغز ممکن است کاهش خون‌رسانی سراسری یا ناحیه‌ای مغز دیده شود. MRI در ۴۰٪ موارد غیرطبیعی است.

بیماران با شروع تحت حاد یا حاد علایمی نظیر منگی، تشنج، میوکلونی، ترمور، اختلالات شناختی، واقعه‌های شبه‌استروک، اختلالات حافظه و ... در صورت داشتن تیتراژهای بالای پادتن‌های پادتیروئید، باید به عنوان موارد محتمل HE پی‌گیری شوند. میلوپاتی‌های واسکولیتیک، CJD، HSP، اختلالات میلیونوکلستیک نظیر PML، SSPE، ADE، MS و DNL برخی از تشخیص‌های افتراقی HE هستند. کورتیکواستروئیدهای آدرنال داروهای خط اول درمان HE هستند. در موارد مقاوم به درمان یا بازگشت نشانه‌های بالینی ممکن است که سایر سرکوب‌گرهای سیستم ایمنی نظیر آزاتیوپرین، سیکلوفسفامید و متوترکسیت نیز به درمان افزوده شود.

**کلید واژه‌ها:** هاشیموتو؛ انسفالوپاتی؛ تیروئیدیت خودایمن؛ تشخیص تیروئیدیت خودایمن؛ درمان تیروئیدیت خودایمن.

نویسنده مسئول مکاتبات: دانشگاه علوم پزشکی قم، قم، ایران؛

آدرس پست الکترونیکی: hejazi@muq.ac.ir

تلفن: ۰۹۱۲۳۰۶۲۰۴۳

تاریخ پذیرش: ۸۷/۹/۲۶

تاریخ دریافت: ۸۷/۵/۱

## مقدمه

تیروئیدیت خود-ایمن که در اثر پیدایش پادتن‌های پادتیروئید ایجاد می‌شود، می‌تواند طیفی گسترده از کم‌کاری تیروئید تا پرکاری آن را در برگیرد. هنگامی که خود-پادتن‌های گیرنده TSH به گونه‌ی آنتاگونیست عمل می‌کنند، بیماری هاشیموتو و هنگامی که به گونه‌ی آگونیست کار می‌کنند، بیماری گریوز ایجاد می‌شود. بیماری هاشیموتو شایع‌ترین علت کم‌کاری تیروئید در مناطقی است که از نظر میزان ید دریافتی در وضعیت مناسب قرار دارند. میزان بروز آن در خانم‌ها ۳/۵ و در مردان ۰/۸ در هر ۱۰۰۰ نفر در سال است. شیوع آن با افزایش سن بیشتر می‌شود. این اختلال در کودکان کمتری شایع است و در نوزادان ۵٪ کم‌کاری‌های تیروئید معلول پادتن‌های گیرنده TSH هستند (۱،۲). از نظر بالینی بیماری هاشیموتو ممکن است همراه با گواتر یا در مراحل آخر بدون گواتر (تیروئیدیت آتروفیک) ظاهر کند. میوپاتی، افتالموپلژی، آگروفتالمیک، میاستنی، فلج دوره‌ای همراه با پرکاری تیروئید، هیپرتروفی عضلانی توأم با آهسته شدن فاز استراحت رفلکس عضلانی، انقباض عضلانی، میوتونی کاذب، نوروپاتی، سندرم تونل کارپ همراه با کم‌کاری تیروئید، اختلال تمرکز و حافظه، زوال عقل، روان‌پریشی، اغمای میکزودامتوز قابل برگشت و انسفالوپاتی از عوارض عصبی این اختلال ذکر شده‌اند (۲). این اختلال که به نظر می‌رسد بیشتر به خودایمنی وابسته باشد تا کاهش سطح هورمون‌های تیروئید، با افزایش خود-پادتن‌های پادتیروئید به ویژه پادتن پراکسیداز تیروئید در سرم مورد ظن قرار می‌گیرد. در خصوص عوامل ایمنی سبب‌شناختی این بیماری حداقل پنج نوع پادتن پادتیروئید شامل پادتن‌های پاد 3T و 4T، پادتن تایروگلوبولین، پادتن پراکسیداز تیروئید و پادتن‌های گیرنده‌ی TSH که دو نوع تحریکی و مهاری درد کشف و مورد اشاره قرار گرفته‌اند. خود-پادتن‌های پادتیروئید تقریباً در تمامی مبتلایان به بیماری هاشیموتو، دوسوم مبتلایان به بیماری گریوز و ۱۰٪ جمعیت نرمال (۱۵-۵٪ خانم‌ها و ۲٪ مردان با عملکرد طبیعی تیروئید) یافت می‌شود.

**تظاهرات بالینی:** انسفالوپاتی هاشیموتو (HE) اولین بار در سال ۱۹۶۶ توسط Brain و همکاران شرح داده شد (۳). تظاهرات این انسفالوپاتی بسیار متنوع است و از اشکال بالینی تک نشان‌های نظیر سندرم مخچه‌ای، تشنج، زوال عقل، اختلالات حسی، اختلالات هوش و اختلالات روانی تا ترکیبی از نشانه‌های بالینی مختلف از جمله تشنج، کاهش هوشیاری، میوکلونوس، اختلالات هوش، عدم تعادل، نشانه‌های عصبی ناحیه‌ای، اختلالات روانی،

لرزش، هذیان، نشانه‌های پیرامیدی و برون پیرامیدی، سردرد، ضعف و آسیب‌های نخاعی با شروع حاد یا تحت حاد متغیر است (۴). در مورد این انسفالوپاتی هم‌چنین حداقل به دو شکل بالینی خاص شامل نخست نوع واسکولیتیک، که مشخصه‌ی آن واقعه‌های شبه‌استروک همراه با علایم عصبی ناحیه‌ای با یا بدون تشنج و اختلال هوشیاری است، و دیگری نوع پیشرونده‌ی ژرف (Diffuse Progressive Type)، که در آن افت پیشرونده‌ی عملکرد ذهنی سبب ایجاد زوال عقل و روان‌پریشی با یا بدون تشنج می‌گردد اشاره شده است (۵،۶). گاهی اوقات نیز اشکال بینابینی به گونه‌ی هم پوشانی دو شکل یاد شده دیده می‌شوند. کاهش هوشیاری به شکل ناتوانی در تشخیص زمان و مکان و یا استوپور همراه با میوکلونی چند کانونی شایع‌ترین سندرم بالینی ذکر شده است. میوکلونی کام و میوریتمی عضلات چشمی، صورتی و جونده ناشی از گرفتاری ساقه‌ی مغزی و مثلث گیلن-مولاړه (۷)، پاراپارزی اسپاستیک پیشرونده ناشی از گرفتاری طناب نخاعی گردنی (۸)، انسفالوپاتی تحت حاد با تشنج، اختلالات حرکتی شبیه بیماری کروتزفلد جاکوب (۹)، زوال عقلی بارز مشابه بیماری آلزایمر، سندرم مخچه‌ای تحت حاد (۱۰) و سندرم امنزیک (۱۱) نیز گزارش شده‌اند.

به طور کلی ۸۰٪ بیماران مؤنث هستند و سن متوسط بیماری ۴۵ سال است، هرچند که موارد آن از ۹ تا ۷۸ سالگی نیز گزارش شده‌اند. شواهدی دال بر وجود آماس سیستمیک (افزایش ESR، مثبت بودن ANA و CRP) در این بیماری وجود ندارد. در برخی منابع تشنج، کاهش هوشیاری، میوکلونی، روان‌پریشی و علایم عصبی موضعی (به ترتیب ۵۲، ۴۳، ۳۷ و ۳۶ درصد کل موارد) شایع‌ترین نشانه‌های ذکر شده‌اند (۶). از نظر نوع تشنج ۸۳٪ موارد به صورت صرع بزرگ یا صرع پایدار، و ۱۷٪ موارد نیز به صورت صرع‌بخشی است. میوکلونی در بیماران HE به صور گوناگون از جمله تک یا چند کانونی، خودبه‌خودی، رفلکسی و یا بروز به هنگام حرکات ارادی است. اختلالات هوش در کودکان معمولاً با مشکلات تمرکز و افت تحصیلی و در بالغین با اختلال حافظه، زبان‌پریشی و گنگی پیشرونده آشکار می‌شود (۱۲). نشانه‌های غیرمعمول نظیر سردرد، سرگیجه و ضعف می‌توانند قبل از بروز نشانه‌های اصلی و یا هم‌زمان با آن‌ها دیده شوند. اخیراً نیز سه مورد نوروپاتی محیطی از نوع آسیب‌گره‌های حسی، تحلیل عضلانی دردناک و آسیب عصبی میلین‌زدا گزارش شده‌اند (۱۳، ۱۴). فراوانی یافته‌های بالینی در انسفالوپاتی هاشیموتو در مطالعه‌ی ۱۲۱ بیمار توسط Ferracci و همکاران در جدول شماره ۱ منعکس شده است (۱۵).

مصرف اینترفرون  $\alpha$ -2b به عنوان علت احتمالی بیماری ذکر گردیده است. به هر رو روشن است که عملکرد تیروئید تأثیری بر این بیماری ندارد زیرا در هر سه دسته‌ی بیماران با عملکرد طبیعی یا پرکاری و کم‌کاری تیروئید نشانه‌های یکسانی بروز می‌کنند. از سوی دیگر نقش خودپادتن‌ها در بیماری‌زایی HE مشخص نیست، زیرا هر چند افزایش سطح سرمی آن‌ها جهت تشخیص صرف نظرکردنی نیست، اما وجود و میزان آن‌ها با شدت بیماری تطابقی نداشته، گاه در افراد بدون علامت نیز دیده می‌شوند و ممکن است حتی پس از درمان و بهبود کلینیکی هم‌چنان بالا باقی بمانند (۱۹). Brain نخستین کسی بود که در ۱۹۶۶ پاتوژن بیماری را به خیز مغزی نسبت داد. این فرضیه هنوز طرفدارانی دارد و بر طبق آن خیز ناشی از اختلالات عروقی در HE نیز نظیر آن‌چه در انسفالومیلیت منتشر حاد (ADEM) دیده می‌شود، اتفاق می‌افتد. بر این اساس عده‌ای انسفالوپاتی هاشیموتو را نوعی ADEM راجعه به شمار آورده‌اند (۳). در سال ۱۹۹۵ در توضیح پاتوژن بیماری Ishii فرضیه‌ی صرع‌زا و ترمورزا بودن عامل آزادکننده‌ی تیروتروپین را مطرح نمود که امروزه مردود شناخته شده است (۱۷). Ochi در سال ۲۰۰۲ بیماری‌زایی انسفالیت هاشیموتو را به وجود آنتی‌ژن آلفانوئاز (Alpha Enolase) در تیروئید و مغز بیماران نسبت داد. این آنتی‌ژن در سلول‌های اندوتلیال انباشته می‌شود و در اختلالات واسکولیت خود-ایمن مختلفی یافت می‌گردد. هرچند این یافته نیز به نفع دخیل بودن التهاب عروقی در سبب شناسی و بیماری‌زایی انسفالیت هاشیموتو است، اما طبیعی بودن یافته‌های موجود در تصویربرداری در عده‌ای از بیماران و هم‌چنین پاسخ سریع و چشمگیر آنان را به استروئید توجیه نمی‌کند، زیرا اکثر واسکولیت‌ها نسبت به استروئید پاسخ نسبی و تدریجی نشان می‌دهند. در سال‌های اخیر به دنبال مشاهده‌ی تنگی گذرا در شرائین مغزی میانی کودک مبتلا به بیماری، واسکولیت‌های غیراختصاصی در بیماری‌زایی HE مطرح شده‌اند. هم‌چنین با یافت شدن شواهدی در تأیید وجود خود-پادتن‌های پادتیروئید به صورت اینتراتکال، در بیماری‌زایی HE فرضیه‌ی تأثیر خودپادتن‌های ساخته شده در سیستم عصبی مرکزی نیز طرفدار پیدا کرده است (۱۹، ۲۰).

**تشخیص:** پس از شرح بیماری توسط Brain در سال ۱۹۶۶ روشن شد که تیروئیدیت هاشیموتو جدا از عملکرد تیروئید، که اغلب طبیعی باقی می‌ماند، علایم عصبی ایجاد می‌کند (۳، ۲۱). انسفالوپاتی هاشیموتو در هر بیماری که انسفالوپاتی یا میلوپاتی حاد و یا تحت حاد داشته باشد با بالا بودن سطح سرمی خودپادتن‌های پادتیروئید (به ویژه پراکسیداز پادتیروئید و پادتن پادتیروگلوبین) مورد ظن قرار گرفته و با مشاهده‌ی نمای کم‌چگال تیروئید در اولتراسونوگرافی و مشاهده‌ی گسیختگی سلولی همراه با ارتشاح لمفوسیت‌ها و پلاسماسل‌ها و تجمع کلوئید در نمای میکروسکوپی بیوپسی تیروئید، تشخیص بیماری قطعی و مستند

در بررسی تاریخچه‌ی خانوادگی بیماران، برخی از اوقات اختلالات خودایمن چون بیماری ادیسون، طاسی ناحیه‌ای، دیابت قندی نوع یک، کم‌خونی مهلک، ویتیلیگو و در موارد کمتری سلیاک، هپاتیت مزمن فعال، درماتیت هرپتی فورم، آرتريت رماتوئید، لوپوس، میاستنی گراو، سندرم شوگرن، کولیت زخمی‌شونده، گلومرولونفریت، آرتريت سلول غول‌پیکر و آسیب عصبی نوع واسکولیتیک محیطی دیده می‌شود، به نحوی که مجموعاً در قریب یک چهارم بیماران گزارش شده، تاریخچه‌ی شخصی یا خانوادگی این اختلالات وجود داشته است (۴، ۲).

جدول شماره ۱: فراوانی نشانه‌های بالینی نورولوژیک در ۱۲۱ مورد انسفالوپاتی هاشیموتو (۱۵)

نشانها	فراوانی درصدی
انواع تشنج	۵۲
ناتوانی در تشخیص زمان و مکان	۴۳
میوکلونی	۳۷
اختلالات شناختی	۳۶
سطح هوشیاری متغیر	۳۶
انواع عدم تعادل	۳۳
نقایص ناحیه‌ای نورولوژیک	۳۱
اختلالات روانپزشکی	۳۰
لرزش	۲۸
توهم	۲۶
نشانه‌های پیرامیدی	۲۱
سردرد	۱۳
نشانه‌های برون پیرامیدی	۱۱
نشانه‌های مخچه‌ای	۵
سرگیجه	۳
ضعف و تحلیل عضلانی	۲

**آسیب شناسی و بیماری‌زایی:** در پاتولوژی این بیماری که از تعداد محدودی اتوپسی و بیوپسی نسوج مغزی منتج شده است، رسوخ لمفوسیت‌ها (با تفوق سلول‌های تی) گرداگرد سرخرگ‌ها و سیاهرگ‌های کوچک لپتومنژها و پارانشیم مغزی رایج‌ترین نکته بوده است. برخی این موارد بدون میلیون‌زدایی و برخی همراه با میلیون‌زدایی بدون گرفتاری اکسون‌ها بوده‌اند (۱۶، ۱۷). در مورد بیماری‌زایی انسفالوپاتی هاشیموتو برخی از مؤلفان فرضیه‌هایی مبنی بر دخالت واسکولیت خودایمن یا رسوب کمپلکس‌های ایمنی در عروق مغزی، کاهش خون‌رسانی مغزی و اثر سمی عامل آزادکننده تیروتروپین را ذکر کرده‌اند (۱۸). در یک مورد نیز

می‌گردد (۲۲). در خصوص نشانه‌های بالینی خاص بیماری که وجودشان تشخیص HE را قویاً مطرح می‌سازد، بایستی گفت که هرچند میوکلونی عودکننده و واقعه‌های شبه استروک از نظر تشخیصی مهم گزارش شده‌اند، اما گوناگونی نشانه‌ها و اشکال بالینی HE تشخیص آن را بر اساس رد کردن بیماری‌های عصبی شایع ضروری می‌سازد.

در سال ۱۹۹۹ Rosin و Peschen معیارهای تشخیصی بیماری HE را ارائه دادند که بر پایه‌ی آن‌ها وقوع غیرقابل توجیه میوکلونی، تشنج، اختلال هوشیاری، روان‌پریشی یا علائم عصبی کانونی عودکننده همراه با وجود سه معیار از پنج یافته سطح افزایش یافته‌ی خودپادتن‌های پادتیروئید، افزایش پروتئین در مایع مغزی نخاعی، پاسخ چشمگیر و آنی به استروئید، الکتروانسفالوگرام غیرطبیعی و یافته‌های نامشخص MRI تشخیص انسفالوپاتی هاشیموتو را مسجل می‌کند. اما در مورد هرکدام از معیارهای یادشده تردیدها و انتقاداتی مطرح است. نخست آن‌که نشانه‌های بالینی بیماری همیشه عودکننده و راجعه نیستند، مثلاً در مواردی از بیماری سندرم مخچه‌ای پیشرونده و یا پاراپارزی اسپاستیک پیشرونده نیز گزارش شده‌است. بالا بودن خودپادتن‌های پادتیروئید نیز چنان‌که گفته شد، نشان‌های اختصاصی نیست و میزان افزایش آن‌ها تطابقی با شدت بیماری ندارد. به‌علاوه افزایش آن‌ها حتی در ۱۰٪ جمعیت نرمال دیده شده‌است. در مورد پاسخ آنی و چشمگیر به استروئید، نیز هرچند که در اکثریتی از موارد بیماری، چنین پاسخی موجود بوده‌است، اما مواردی از بیماری با پاسخ ناکافی به استروئید، که استفاده از سایر داروهای سرکوب‌کننده‌ی ایمنی را ضروری نموده، گزارش شده‌است (۲،۴،۳۳). در مورد تغییرات الکتروانسفالوگرام هم باید گفت که یافته‌های مذکور اختصاصی نیستند، وانگهی تنها در کمتر از سه‌چهارم موارد HE الکتروانسفالوگرام غیرطبیعی گزارش گردیده‌است (۳). در خصوص افزایش پروتئین در مایع مغزی نخاعی نیز گفتنی است که در مواردی از HE ممکن است که سطح پروتئین در CSF طبیعی باشد و هم‌چنین افزایش سطح پروتئین مایع مغزی نخاعی ممکن است با سنتز IgG به صورت اینتراتکال همراه باشد یا نباشد و بالاخره در باره آخرین معیار یاد شده نیز باید گفت که امروزه از یافته‌های موجود در تصویربرداری CNS در بیماران HE نیز تا حدودی ابهام‌زدایی شده‌است و به‌گونه‌ای روزافزون یافته‌های تصویربرداری کمک‌کننده‌ای در موارد انسفالوپاتی هاشیموتو گزارش می‌شود (۲۴).

**تشخیص پاراکلینیک سطح سرمی خود-پادتن‌های پادتیروئید:** هرچند تقریباً در سرم همه‌ی بیماران پادتن تیروگلوبولین و پادتن پراکسیداز تیروئید بالا است، ولی میزان سرمی آن‌ها تطابقی با شدت بیماری ندارد. در مورد سطح هورمون تیروئید نیز، گفتنی است که اغلب بیماران به هنگام بروز علائم

عصبی از این نظر طبیعی هستند.

**آنالیز CSF:** مایع مغزی - نخاعی HE به طور معمول در (۹۳٪ موارد) بدون سلول است، اما پروتئین آن معمولاً (۷۴٪ موارد) افزایش نشان می‌دهد. در موارد نادری هم ممکن است که CSF از نظر خون نهفته مثبت گزارش شود (۲۵). مطالعات اخیر نشان داده‌اند که خودپادتن‌های پادتیروئید به صورت اینتراتکال (درغیاب خون مخفی و نارسایی سد خونی مغزی) ساخته می‌شوند. این یافته پرسش‌های متعددی را در مورد اختصاصی بودن خودپادتن‌های موجود در CSF برانگیخته بود که در مطالعه Ferracci و همکاران که خودپادتن‌ها را در CSF بیماران و گروه کنترل مقایسه کرده بودند، پاسخ داده شد. در مطالعه‌ی یاد شده میزان خودپادتن‌های مایع مغزی - نخاعی در گروه کنترل صفر و یا قابل صرف‌نظر کردن بود (۲۵). این که خودپادتن‌های CSF از کجا منشا می‌گیرند هنوز مبهم است، برخی مطالعات به عبور غیرفعال آن‌ها از سد آسیب دیده خونی مغزی و عده‌ای به ساخت آن‌ها در CNS اشاره نموده‌اند.

**الکتروانسفالوگرام:** E.E.G در بیماران HE در بیشترین موارد غیرطبیعی است. به نحوی که انسفالوگرام به طور حتم، غیرطبیعی در سه‌چهارم بیماران گزارش شده‌است. آهستگی منتشر شایع‌ترین یافته‌ی یافته‌ی امواج تری‌فازیک و پاسخ فوتوپاروکسیسمال یافته‌های دیگر هستند. در ۴ بیماری که MRI نرمال داشته‌اند امواج تیز موضعی، تخلیه‌های چند تیغه‌ای ((PLED, Multi Spikes, FIRDA و FIRTA هم گزارش گردیده‌است، ولی الگوی مشخص دوره‌ای و سه‌فازی بیماری کروتزفلد جاکوب هرگز (حتی در موارد کاملاً شبیه به لحاظ بالینی) در HE گزارش نشده‌است و همان‌گونه که ذکر شد، بیشتر امواج تری‌فازیک غیرمعمول در زمینه‌ی آهسته مشاهده شده‌است.

**تصویربرداری:** سی‌تی‌اسکن مغز در HE معمولاً طبیعی است، اما در عده‌ای اسکن ایزوتوپ برداشت منتشر نقطه‌ای را در منطقه تحت قشری نشان داده‌است. در یک مورد که با زوال عقل به طور سریع و پیشرونده تظاهر نموده بود، طیف سنجی کاهش خون رسانی در سراسر مغز را نشان می‌دهد (۲۶). MRI در قریب ۴۰٪ موارد HE حاوی یافته‌های غیرطبیعی گزارش شده‌است. در عده‌ای نشانه‌های غیرطبیعی منتشر تحت قشری و در برخی دیگر ضایعات مخچه و ساقه مغز نظیر اتروفی مغز و مخچه، آسیب بخش گردنی نخاع، ضایعات ایسکمیک و حفره‌ای، خیز منتشر بافت سفید فوق و تحت چادرینه‌ای (۲۲،۲۷) و در مواردی نیز درگیری قریبه هیپوکامپ‌ها توأم با خیز مغزی گزارش شده‌اند (۱۱،۲۲). Song و همکاران در سال ۲۰۰۴ خانم ۳۵ ساله‌ای را گزارش کردند که ۵ سال پیش از مراجعه تشنج موضعی داشته‌است. در آن مقطع E.E.G تخلیه‌های شبه صرعی در تمپورال چپ و MRI ضایعه‌ی بدون پیشرفت در تمپورال چپ و سمت راست مدولا نشان داده بود. معاینه عصبی بیمار نرمال بود لذا

تحت درمان با کاربامازپین قرار گرفت. پس از یک سال منگی گذرا همراه با ضعف اندام فوقانی چپ و ۲ سال بعد خامی حرکات اندام های چپ، عدم ثبات راه رفتن و پارکینسونیسم عارض شدند. در MRI این مقطع اتروفی مغزی همراه با نقاط غیرقرینه‌ی پرتراکم در منطقه‌ی دور بطنی و یافته‌های مشابهی در نخاع گردنی وجود داشت. بیمار چندین هفته با دوز بالای استروئید و هورمون تیروئید درمان شد که بهبودی یافت و توانست بدون کمک راه برود (۲۴،۲۸).

**تشخیص افتراقی:** با توجه به تظاهرات گوناگون انسفالوپاتی هاشیموتو، در تشخیص افتراقی آن بیماری‌های زیادی از جمله انسفالوپاتی‌های ناشی از بیماری‌های متابولیک، ایسکمی، افزایش فشار خون شریانی، بیماری‌های دژنراتیو، گرانولوماتوزها، تومورها، بیماری‌های میلین‌زدا و ضایعات غیرفشارنده‌ی طناب نخاعی در فهرست قرار می‌گیرند. در بیماران مبتلا به پاراپارزی اسپاستیک پیشرونده علل غیرفشارنده‌ی زیر مطرح هستند:

۱- اسکروز متعدد اولیه‌ی پیشرونده (PPMS) که در صورت نبودن ضایعات مغزی، منفی بودن خون نهفته در آنالیز CSF و پتانسیل‌های فراخوانده‌ی طبیعی غیرمحتمل می‌شود.

۲- آسیب نخاعی نوع واسکولیتیک که در آن علاوه بر طبیعی بودن سطح سرمی خودپادتن‌های پادتیروئید، آزمون‌های واسکولیتی مثبت نیز به تشخیص کمک می‌کنند.

۳- کم‌خونی مهلک و کمبود B12  
۴- پاراپلژی توارثی اسپاستیک (HSP) و میلوپاتی ناشی از عفونت HTLV1

۵- آسیب توکسیک نخاعی از جمله Lathyrism که به علت مصرف طولانی دانه‌های نوعی نخود موسوم به نخود علف (Grass Pea) با نام علمی *Lathyrus Sativus* بیشتر در هند و برخی کشورهای آفریقایی گزارش شده است. شروع نسبتاً حاد درد و اختلالات حسی و حرکتی، ضعف اندام‌های تحتانی با اختلالات اسفنگتری و پیشرفت به سمت فلج اسپاستیک دایمی از مشخصات این بیماری به شمار می‌رود. بیماری حاد مشابهی نیز موسوم *Konzo* در آفریقا شیوع دارد که در اثر مصرف آرد *Cassava* (منهوت، آرد مانیوک یا نشاسته‌ی کاساو) حاوی ترکیبات سیانید ایجاد می‌شود.

۶- بیماری کروتزفلد جاکوب: در برخی از موارد HE تابلوی بالینی به نحوی است که بیماری CJD در فهرست تشخیص‌های افتراقی قرار می‌گیرد. هرچند بیماری اخیر نیز در خانم‌ها شایع‌تر است، اما سیر عودکننده‌ی طولانی‌تر، یافت‌نشدن الگوی پریودیک کوتاه مشخصه‌ی کروتزفلد جاکوب در الکتروانسفالوگرام، میانسال بودن بیمار (در حالی که اغلب مبتلایان به CJD بین ۶۰ تا ۷۰ ساله‌اند)، یافت‌نشدن پروتئین 3-143 در مایع مغزی - نخاعی، به نفع تشخیص HE است. قابل ذکر است که خودپادتن‌های پادتیروئید در سرم بیماران مبتلا به CJD نیز یافت شده و چندان کمکی به

افتراق HE و CJD نمی‌کند. گزارشی از یافت‌شدن پروتئین 14-3-3 در مایع مغزی - نخاعی یک مورد HE نیز ارائه شده است (۲۹).

۷- در شکل تک نشان‌های بیماری HE که تظاهر بالینی آن به صورت سندرم مخچه‌ای است، اتاکسی ممکن است تنها علامت بالینی باشد، اما در مواردی نیز همراه با میوکلونی بوده و نشانه‌های برون‌هرمی و اتروفی سیستم‌های چندگانه (MSA) را تقلید می‌کند. در مواردی نیز همین نشانه‌های سندرم مخچه‌ای سیر پیشرونده پیدا کرده و شبیه بیماری غیرتوارثی استحاله‌ای مخچه در بالغین می‌گردد.

از نظر MRI در ابتدای منتشر بافت سفید مغزی دو گروه از بیماری‌ها ممکن است در فهرست تشخیص‌های افتراقی HE قرار گیرند (۲۴). نخست اختلالات همراه با ساخته‌نشدن میلین نرمال (Dysmyelinating Disorders) که اغلب در دهه اول عمر (بیشتر در ۲ سال اول) عارض شده و همراه با اتروفی مغزی و بافت سفید غیرطبیعی هستند و کمتر در تشخیص افتراقی HE مطرح می‌شوند و دیگر بیماری‌های همراه با تخریب میلین (Myelinoclastic) که علل مختلفی دارند و بیش از گروه اول در تشخیص افتراقی HE مطرح می‌گردند. بیماری‌های یاد شده بر حسب اتیولوژی عبارتند از: \*علل عفونی نظیر لوکوانسفالوپاتی پیشرونده چند کانونی (PML)، پان انسفالیت اسکروزدهنده تحت حاد (SSPE) و انسفالومیلیت منتشر حاد (ADE) معمولاً راجعه و عودکننده نیستند. وجود عوامل خطر عفونت‌های فرصت‌طلب به نفع PML و وجود سابقه واکسیناسیون و عفونت به نفع تشخیص ADE است.

\*علل غیرعفونی نظیر سابقه تشعشع رادیواکتیو، کاهش اکسیژن رسانی مغز، افزایش فشارخون شریانی و لوکوانسفالوپاتی نکروزدهنده‌ی منتشر با توجه به سابقه بیمار تشخیص داده می‌شوند.

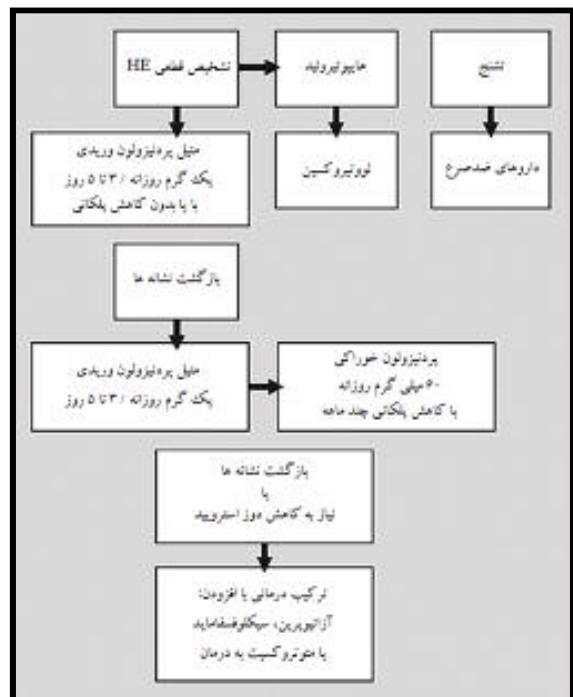
\*اسکروز متعدد (MS) تنها بیماری از این گروه است که خصیصه عودکننده و راجعه داشته و ضایعات آن می‌توانند منتشر باشند. ولی این ضایعات مجزا بوده و معمولاً بافت سفید فوق و تحت چادرینه‌ای را هم‌زمان گرفتار نمی‌کنند و اثر فشارنده در آن‌ها نادر است.

\*میکروآنژیوپاتی ایسکمیک نیز از جمله تشخیص‌های افتراقی HE است که هرچند شایع است، اما افراد پیرتر را مبتلا کرده و قابل برگشت هم نیست.

**درمان:** پاسخ انسفالوپاتی هاشیموتو به استروئیدها معمولاً چنان خوب و قاطع است که آن را انسفالوپاتی پاسخ‌دهنده به استروئید همراه با تیروئیدیت خودایمنی (SREAT) هم نامیده‌اند (۳۰). هرچند این اختلال معمولاً خودبه‌خودی و یا به دنبال مصرف استروئیدها فروکش می‌کند، اما در تعداد اندکی از موارد مصرف سایر داروهای کاهنده‌ی ایمنی هم ضرورت می‌یابد. به همین دلیل

در موارد شدید بیماری می‌توان ابتدا از پالس‌تراپی استروئیدها استفاده کرد و سپس به تجویز مقادیر نگره‌دارنده دارو ادامه داد. در مواردی که نشانه‌های بیماری پس از حصول بهبودی عود می‌کند و یا به خوبی به استروئیدها پاسخ نشان نمی‌دهند، سایر داروهای ایمونوساپرسیو مصرف می‌گردد.

برخی بر این باورند که جهت اثبات عقیده رایج مبنی بر اثر قاطع استروئیدها در این انسفالوپاتی لازم است مطالعات کنترل‌شده‌ی بیشتری به صورت کارآزمایی‌های کور شده تصادفی صورت گیرد. از آن جمله Fracci و همکاران هستند که مطابق مشاهدات آن‌ها استروئید اثری در سرنوشت دراز مدت بیماران نداشته است (۳۱). علی‌رغم این دیدگاه-های گوناگون استروئیدها هنوز داروهای خط اول درمان HE هستند. در شکل پروتوکل درمانی بیماران HE نشان داده شده است (۳۲). در موارد شدید بیماری می‌توان ابتدا از پالس‌تراپی استروئیدها استفاده کرد و سپس به تجویز مقادیر نگره‌دارنده دارو ادامه داد. در مواردی که نشانه‌های بیماری پس از حصول بهبودی عود می‌کنند و یا به خوبی به استروئیدها پاسخ نشان نمی‌دهند، سایر داروهای ایمونوساپرسیو مصرف می‌شوند.



شکل: پروتوکل درمانی انسفالوپاتی هاشیموتو (۳۲)



## References:

1. Eugene Braunwald, Anthony S Fauci, Dennis L Kasper, Stephen L Hauser, Dan L Longo, J Larry Jameson. Principles of Internal Medicine. New York: McGraw-Hill; 2005. p. 2067-70.
2. Castillo P, Woodruff B, Caselli R, Vernino S, Lucchinetti C, Swanson J, et al. Steroid-Responsive Encephalopathy Associated with Autoimmune Thyroiditis. Archives of Neurology, February 1 2006;63(2):197-202.
3. Brain L, Jellinek E, Ball K. Hashimoto's Disease and Encephalopathy. Lancet 1966;2:512-514.
4. Castillo P, Boeve B, Schäuble B. Steroid-Responsive Encephalopathy Associated with Thyroid Autoimmunity: Clinical and Laboratory Findings. Neurology 2002;58(suppl 3):A248.
5. Garrard P, Hodges JR, De Vries PJ. Hashimoto's Encephalopathy Presenting as Myxedematous Madness. Journal of Neurology, Neurosurgery and Psychiatry 2000;68:102-103.
6. Arrojo M, Perez Rodriguez M, Mota M, Moreira R, Azevedo A, Oliveira A, et al. Psychiatric Presentation of Hashimoto's Encephalopathy. Psychosomatic Medicine 2007;69:200-201.
7. Erickson JC, Carrasco H, Grimes JB, et al. Palatal Tremor and Myorhythmia in Hashimoto's Encephalitis. Neurology 2002;58:504-55.
8. George A, Abdurahman P, James J. Spastic Paraperesis, Abnormal Muscle Biopsy and Positive Antithyroid Antibodies. TAPI 2007 Agust; 1:55.
9. Seipelt M, Zerr I, Nau R, et al. Hashimoto's Encephalitis as a Differential Diagnosis of Crutzfeldt-Jakob Disease. J Neurol Neurosurg Psychiatry 1999;66:172-176.
10. Mouzak A, Agathos P, Vourdeli Giannakoura E. Subacute Cerebellar Syndrome and Hashimoto's Thyroiditis: Association or Simple Coincidence? Acta Neurol Scand 2002;106:374-8.
11. McCabe DJH, Burke T, Connolly S, Hutchinson M. Amnesic Syndrome with Bilateral Mesial Temporal Lobe Involvement in Hashimoto's Encephalitis. Neurology 2000;54:737.
12. Vasconcellos E, Pina-Garza J, Fakhoury T, Fenichel G. Pediatric Manifestations of Hashimoto's Encephalopathy. Pediatric Neurology 1999;20:394-398.
13. Cao NJ, et al. A Case of Hashimoto's Encephalopathy: Association with Sensory Gagnionopathy. J Neurol Sci 2005;238:105-107.
14. Sheng B, Lau KK, et al. A Case of Hashimoto's Encephalopathy with Demyelinating Peripheral Neuropathy. Eur Neurol 2005;53:84-85.
15. Franco Ferracci, Gianni Bertiato, Giuseppe Moretto. Hashimoto's Encephalopathy: Epidemiologic Data and Pathogenetic Considerations. Journal of the Neurological Sciences 2004;217:165-168.
16. Duffey P, Yee S, Reid IN, Bridges LR. Hashimoto's Encephalopathy: Postmortem Findings after Fatal Status Epilepticus. Neurology 2003;61:1124-1126.
17. Vernino S, Geschwind M, Boeve B. Autoimmune Encephalopathies. Neurologist 2007;13(3):140-147.
18. Latinille D, Bernardi O, Cougoule JP, et al. Thyroidite d' Hashimoto Et Encephalopathie Myoclonique: Hypotheses Pathogeniques. Rev Neurol 1985;141:55-58.
19. Sawin C, Bigos ST, Land S, Bacharach P. Relationship Between Elevated Serum Thyrotropin Level and Thyroid Antibodies in Elderly Patients. Am J Med 1985;79:591-595.
20. Oide T, Tokuda T, Yazaki M, Watarai M, Mitsuhashi S, Kaneko K, et al. Anti-Neuronal Autoantibody in Hashimoto's Encephalopathy: Neuropathological, Immunohistochemical and Biochemical Analysis of Two Patients. Journal of the Neurological Sciences 2004;217:7-12.
21. Shaw PJ, Walls TJ, Newman PK, et al. Hashimoto's Encephalopathy: A Steroid Responsive Disorder Associated with High Anti-Thyroid Antibodies-Report of 5 Cases. Neurology 1991;41:228-33.
22. Kothbauer Margreiter I, Sturzenegger M, Komor J, Baumgartner R, Hess CW. Encephalopathy Associated with Hashimoto Thyroiditis: Diagnosis and Treatment. Journal of Neurology 1996;243:585-593.
23. Jacob S, Rajabally YA. Hashimoto's Encephalopathy: Steroid Resistance and Response to Intravenous Immunoglobulins. Journal of Neurology, Neurosurgery and Psychiatry 2005;76(3):455-456.
24. Yonung Min Song, Dae Won Seo, Gregory Youngnam Chang. MRI Findings in Hashimoto's Encephalopathy. Am J Neuroradial 2004;25:807-808.
25. Ferracci F, Moretto G, Candeago RM. Antithyroid Antibodies in the CSF: Their Role in the Pathogenesis of Hashimoto's Encephalopathy. Neurology 2003;60:712-714.
26. Forchetti CM, Katsamakias G, Garron DC. Autoimmune Thyroiditis and a Rapidly Progressive Dementia: Global Hypoperfusion on SPECT Scanning Suggests a Possible Mechanism. Neurology 1997;49:623-626.
27. Joel M, Schwartz MD. Hashimoto's Encephalopathy. AR online» 54 Back Issues March 2001;30(3).
28. Waternberg N, Greenstein D, Levine A. Encephalopathy Associated with Hashimoto Thyroiditis: Pediatric Perspective. Journal of Child Neurology 2006 January;21(1):1-5.
29. Hernandez Echebarria LE, Saiz A, Graus F. Detection of 14-3-3 Protein in the CSF of a Patient with Hashimoto's Encephalopathy. Neurology 2000;54:1539-1540.
30. Hussain NS, Rumbaugh J, Kerr D, Nath A, Hillis AE. Effects of Prednisone and Plasma Exchange on Cognitive Impairment in Hashimoto's Encephalopathy. Neurology 2005 January;64(1):165-166.
31. Franco Ferracci, Antonio Carnevale. The Neurological Disorder Associated with Thyroid Auto Immunity 2006;253:975-984.

32. Gad A Marshall, John J Doyle. Long-Term Treatment of Hashimoto's Encephalopathy. *Journal of Neuropsychiatry and Clinical Neurosciences* 2006 Feb;18:14-20.