

مجله دانشگاه علوم پزشکی کرمان، دوره هفتم، شماره ۴، ص ۲۱۱-۲۰۶، ۱۳۷۹

مقاله موردی

اثر درمانی داپسون در شش بیمار مبتلا به گرانولوم آنولر

دکتر سودابه زندی و دکتر ایرج اسفندیارپورا

خلاصه

گرانولوم آنولر بیماری خوش خیم و التهابی پوست می باشد که تظاهرات بالینی مختلفی دارد. شایع ترین تظاهر بیماری یا نوع کلاسیک آن به صورت پاپولهای گروهی حلقوی به رنگ پوست می باشد. انواع منتشر آن نادر می باشد و پاسخ درمانی در بیشتر موارد مطلوب نبوده و بهبودی خود به خود در بیماران کمتر دیده می شود. روش های درمانی مختلفی در این بیماری استفاده شده است و پاسخ های درمانی متفاوتی نیز گزارش شده است. داپسون در درمان بسیاری از درماتوزها مثل درماتیت هرپتیفرم، پمفیگوئید، ضایعات تاولی لوپوس اریتماتوز سیستمیک، پیودرما گانگرنوزوم، پلی کندریت راجعه، آکنه کنگلوباتا و... استفاده شده است. از آنجایی که اثر درمانی داپسون در بسیاری از بیماری ها به جز جذام و درماتیت هرپتیفرم به سرعت تأثیر در بیماری های فوق الذکر نمی باشد و نیز در برخی گزارش ها داپسون به عنوان یک داروی سیستمیک کم عارضه و مؤثر در گرانولوم آنولر معرفی شده است، لذا بر آن شدیم که اثر درمانی آن را در تعدادی از انواع نادر گرانولوم آنولر شامل فرم های منتشر وزیر جلدی بررسی نماییم. در این مطالعه شش بیمار که با نمونه برداری پوست و بررسی آسیب شناسی تشخیص گرانولوم آنولر در آنها ثابت شده بود، به مدت دو ماه تحت درمان با داپسون قرار گرفتند. در چهار بیمار ضایعات پوستی به طور کامل از بین رفتند ولی در ۲ بیمار دیگر بهبودی به ترتیب در ۵۰٪ و ۲۰٪ ضایعات مشاهده شد و این دو بیمار بعد از قطع درمان عود ضایعات را نشان دادند.

واژه های کلیدی: گرانولوم آنولر، داپسون، درمان

مقدمه

است که شامل گرانولوم آنولر لوکالیزه، منتشر زیر جلدی، خطی و پرفوریتینگ می باشد (۳، ۱۱، ۲۱). نوع کلاسیک بیماری محدود به تعداد کمی پاپولهای قرمز یا به رنگ پوست بدون تغییرات اپیدرمی که به صورت حلقوی قرار گرفته اند می باشد (۹، ۱۵). فرم منتشر ۱۵٪ انواع بیماری را

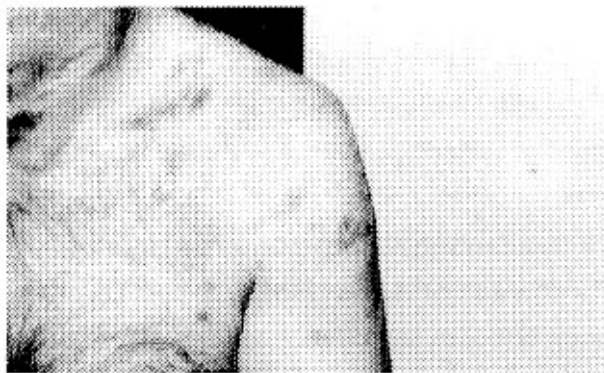
گرانولوم آنولر بیماری خوش خیم و التهابی پوست است که معمولاً با یک یا چند ضایعه بدون علامت یا با اندکی خارش به صورت محدود در انتهای اندام ها مشخص می شود (۱۸). انواع مختلفی از بیماری گزارش شده

شش بیمار که شامل یک کودک ۵ ساله و پنج فرد بزرگسال می‌باشند، در این مطالعه بررسی شدند. از این عده ۴ نفر مؤنث و ۲ نفر مذکر بودند و طیف سنی آنها از ۵ تا ۶۴ سال با متوسط سنی ۴۶ سال بود. ۵ بیمار فرم منتشر بیماری و یک بیمار فرم زیرجلدی گرانولوم آنولر را داشتند. مدت زمان ابتلاء به بیماری قبل از شروع درمان از ۲ ماه تا ۳ سال متفاوت بود و تشخیص نیز در تمام موارد با نمونه برداری پوست و تأیید آسیب‌شناسی ثابت گردید. در تمام بیماران قبل و بعد از درمان تست‌های آزمایشگاهی شامل شمارش و تفکیک گلبول‌های خونی، میزان قند خون ناشتا و تست‌های کبدی و کلیوی و همچنین اندازه‌گیری سطح خونی G6PD انجام شد که فقط در یک بیمار قند خون ناشتا ۲۷۵ میلی‌گرم در دسی‌لیتر و در بقیه تست‌ها در حد طبیعی بود.

بیمار شماره ۱: آقای ۵۴ ساله‌ای که با ضایعات پوستی منتشر از ۳ سال قبل مراجعه نموده است. در معاینه پاپول‌ها، ندول‌ها و پلاک‌های حلقوی منتشر همراه با پیگمانتاسیون مرکزی در صورت، گردن، شانه‌ها و اندام فوقانی وجود داشت. بیمار سابقه صرع از ۸ سال قبل داشته و جهت درمان ضایعات پوستی تحت درمان با کلروکین و تزریق استروئید موضعی بوده که بهبودی نداشته است. بعد از انجام آزمایشات و اثبات گرانولوم آنولر توسط نمونه برداری پوست، ۱۰۰ میلی‌گرم داپسون روزانه برای بیمار شروع شد. بعد از دریافت ۲ ماه داپسون نیمی از ضایعات پوستی بیمار (۵۰٪) بهبودی یافت ولی بعد از قطع درمان بیمار عود تمام ضایعات را نشان داد (شکل ۱).

شامل می‌شود (۹) و به علل بالاتر بودن سن شروع، احتمال همراهی بیشتر با دیابت، بهبودی خودبخودی کمتر، پاسخ درمانی کمتر و همراهی با HLA Bw35، جدا از فرم‌های محدود طبقه‌بندی می‌شود (۵، ۱۱). اتیولوژی اصلی این بیماری شناخته نشده است ولی تئوری‌های مختلفی در آسیب‌شناسی این بیماری مطرح می‌باشد. به طور خلاصه عواملی مانند ضربه، اشعه ماوراءبنفش، تیروئیدیت، مصرف ویتامین D، عفونت‌های ویروسی از جمله زونا، ایدز، اپشتین بار، گزش عنکبوتیان و حشرات و تزریق PPD به عنوان عوامل مؤثر گزارش شده‌اند (۱۷، ۱۵). اگر چه انواع محدود بهبودی خودبخود دارند ولی گرانولوم آنولر منتشر معمولاً برای مدت‌های طولانی حتی سال‌ها باقی می‌ماند و غالباً به درمان مقاوم است (۱۸). درمان‌های مختلفی در این بیماری استفاده شده است و میزان موفقیت در درمان از عدم پاسخ به دارو تا بهبودی کامل ضایعات متفاوت بوده است (۱۵). داپسون در درمان بسیاری از درماتوزها مثل درماتیت هرپتیفرم، پمفیگوئید، ضایعات تاولی لوپوس اریتماتوز سیستمیک، پیودرما گانگرنوزوم، پلی‌کندریت راجعه، آکنه کنگلوباتا و غیره استفاده شده است. از آن جایی که اثر درمانی داپسون در بسیاری از بیماری‌ها به جز جذام و درماتیت هرپتیفرم به سرعت تأثیر بر روی بیماری‌های اخیر نمی‌باشد و نیز از داپسون به عنوان یک داروی سیستمیک کم‌عارضه و مؤثر در گرانولوم آنولر گزارشاتمی در دست است (۴، ۱۰، ۱۸) بر آن شدیم که اثر درمانی آن را پس از تجویز در تعدادی از انواع نادر گرانولوم آنولر شامل فرم‌های منتشر و زیرجلدی بررسی نماییم.

گزارش موارد



بیمار شماره ۴: آقای ۳۰ ساله‌ای که با ضایعات منتشر پاپولراریتماتوس و ندول‌های زیر جلدی در اندام فوقانی و تحتانی به خصوص پشت دست‌ها از یک سال قبل مراجعه نموده است. سابقه دیابت از ۲ سال قبل داشته و در آزمایشات انجام شده قندخون ناشتای بیمار ۲۷۵ میلی‌گرم در دسی‌لیتر گزارش شد. سایر آزمایشات طبیعی بود. بعد از انجام نمونه‌برداری تحت درمان با ۱۰۰ میلی‌گرم داپسون روزانه قرار گرفت که بهبودی کامل ضایعات در مدت ۲ ماه مشاهده شد و عود نیز نداشت.

بیمار شماره ۵: خانم ۶۴ ساله‌ای است که از یک سال قبل ابتدا پاپول‌های اریتماتوس در دو طرف بینی و مراجعه به متخصص پوست استروئید موضعی مصرف نموده است. ضایعات بهبودی یافته ولی با قطع درمان مجدداً یک ماه بعد پاپول‌ها و ندول‌های متعدد در گردن و صورت به خصوص اطراف بینی ظاهر شده‌اند که بعد از انجام آزمایشات و نمونه‌برداری پوست تحت درمان با ۲۰۰ میلی‌گرم داپسون روزانه قرار گرفت. ضایعات بعد از ۲ ماه بدون اسکار بهبودی یافت و عود بیماری بعد از قطع درمان مشاهده نشد.

بیمار شماره ۶: خانم ۶۰ ساله‌ای است که از ۲ ماه قبل از مراجعه ابتدا دچار اریتم پشت هر دو دست شده و به تدریج پاپول‌های قرمز رنگ در کنار انگشتان ظاهر شده‌اند. بعد از چند هفته پاپول‌های متعدد در ساعدها، پیشانی، پاها و قدام قفسه‌سینه نیز به وجود آمده‌اند. بیمار سابقه پرفشاری خون را از یک سال قبل داشته است. بعد از انجام آزمایشات و نمونه‌برداری پوست، روزانه ۱۰۰ میلی‌گرم داپسون برای بیمار تجویز شد. در پی‌گیری بیمار بعد از یک ماه فقط ضایعات پشت دست‌ها از بین رفته بود و بعد از ۲ ماه ضایعات دست‌ها و پاها بهبودی یافته بود (۲۰٪ کل

شکل ۱: بیمار شماره ۱- پاپول‌ها و ندول‌ها و پلاک‌های حلقوی در اندام فوقانی

بیمار شماره ۲: خانم ۶۳ ساله‌ای که با ضایعات منتشر در اندام فوقانی به صورت بثورات پاپولر حلقوی و پلاک‌های زرد رنگ مراجعه نموده است. ضایعات از ۲ سال قبل از مراجعه ابتداءً پشت دست‌ها شروع شده و از ۶ ماه قبل به آرنج‌ها و بازوها و ساعد هر دو دست منتشر شده است. بیمار استروئید موضعی مصرف کرده که بهبودی نداشته است. سابقه ابتلاء به پرفشاری خون را از ۱۰ سال قبل داشت. بعد از انجام آزمایشات و نمونه‌برداری پوست با مصرف روزانه ۱۰۰ میلی‌گرم داپسون به مدت ۲ ماه کلیه ضایعات بهبودی کامل یافت و بعد از قطع دارو نیز عود مشاهده نشد.

بیمار شماره ۳: دختر ۵ ساله‌ای که با ندول‌های زیر جلدی بدون علامت در پوست سر که از ۵ ماه قبل ایجاد شده بود، مراجعه کرده بود بعد از انجام آزمایشات و نمونه‌برداری با دریافت ۲۰ میلی‌گرم داپسون روزانه به مدت ۲ ماه تمام ندول‌ها از بین رفت.

ضایعات) ولی ضایعات جدید در ران‌های بیمار ایجاد شده بود که داپسون قطع شد و تحت درمان با کلروکین قرار گرفت.

در مجموع در ۴ بیمار فوق تمام ضایعات پوستی به طور کامل از بین رفتند که یکی از این بیماران نوع زیرجلدی گرانولوم آنولر را داشت. اما در دو بیمار دیگر بهبودی تعدادی از ضایعات مشاهده شد که بیمار اول بعد از بهبودی (۵۰٪) عود مجدد ضایعات را با قطع دارو نشان داد و بیمار ششم نیز به علت بهبودی ناچیز (حدود ۲۰٪) بعد از قطع دارو تحت درمان با کلروکین قرار گرفت که پس از ۲ ماه نتیجه درمانی مطلوب حاصل شد ولی ۱۰ ماه بعد از قطع درمان مجدداً ضایعات جدید پیدا کرد. هیچ‌گونه عارضه جانبی به دنبال مصرف دارو در بیماران مشاهده نشد. کلیه بیماران به مدت یک سال بعد از قطع درمان پی‌گیری شدند و در چهار بیماری که بهبودی کامل داشتند، عود بیماری مشاهده نشد.

بحث

گرانولوم آنولر، بیماری خوش‌خیم پوست می‌باشد که تظاهرات بالینی مختلفی می‌تواند داشته باشد. اما شایع‌ترین تظاهر این بیماری یا نوع کلاسیک آن گرفتاری دست‌ها و پاها به صورت پاپول‌های گروهی حلقوی با قوام سفت و به رنگ پوست می‌باشد (۱۵). به طور معمول در این بیماری گرفتاری مخاط وجود ندارد ولی فرم‌های غیرمعمول در بیماران مبتلا به ایدز دیده شده است (۲).
همراهی گرانولوم آنولر با بیماری‌های مختلفی از قبیل دیابت، زونا و بدخیمی‌هایی مثل هوجکین و آدنوکارسینوما نیز ذکر شده است (۱، ۸، ۱۳، ۱۵، ۲۲).

سیر بیماری متفاوت است. گاهی بیماری به خصوص فرم‌های لوکالیزه آن بهبودی خود به خود دارند و گاهی بیماری مزمن و مقاوم به درمان‌های مختلف می‌باشد (۱۸).

روش‌های درمانی مختلفی برای بهبود ضایعات گرانولوم آنولر استفاده شده است که از آن جمله می‌توان تزریق داخل ضایعه استروئیدها، برداشتن ضایعه به روش جراحی، الکتروکوتر، لیزر، رادیاسیون، کرایو تراپی، پمادهای موضعی مختلف مثل سالیسیلیک اسید، سولفور، ید و استروئیدها و داروهای سیستمیک مختلف مثل طلا، ارسنیک، کلروکین، ویتامین E، یدور پتاسیم، نیاسین آمید، کلراموسیل، پنتوکسی فیلین، ایزوترتینوئین، اترتینت، سیکلوسپورین، کلشیسین، داپسون و PUVA را نام برد که با نتایج درمانی متفاوت استفاده شده‌اند (۶، ۷، ۹، ۱۲، ۱۴، ۱۶، ۲۰، ۲۱).

بیشترین درمانی که امروزه برای گرانولوم آنولر لوکالیزه استفاده می‌شود، استروئید موضعی یا تزریق داخل ضایعه استروئید می‌باشد (۹). در یک مطالعه که تزریق داخل ضایعه استروئید با نرمال سالین مقایسه شده، میزان بهبودی با استروئید ۷۰٪ و با نرمال سالین ۴۴٪ گزارش شده است. در هر دو مورد ۴۰٪ عود مجدد ضایعات وجود داشته است (۹) که از این درمان فقط در ضایعات محدود می‌توان استفاده کرد.

گزارشاتی در مورد اثر درمانی مطلوب داپسون در گرانولوم آنولر ذکر شده است (۴، ۱۰، ۱۸). در سال ۱۹۸۰ در دو بیمار مبتلا به گرانولوم آنولر منتشر که تحت درمان با داپسون قرار گرفتند، پاسخ درمانی مطلوبی مشاهده شد (۱۰).

فوق نشان دهنده مؤثر بودن داپسون در بیماری گرانولوم آنولر می‌باشد، این دارو برای انواع منتشر این بیماری می‌تواند با کنترل دقیق جهت پیشگیری از عوارض آن استفاده شود.

Summary

Therapeutic Effect of Dapson in Six Cases of Granuloma Annulare

S. Zandi, MD.¹, and I. Esfandiarpour, MD.¹

1. Assistant Professor of Dermatology, Kerman University of Medical Sciences and Health Services, Kerman, Iran

Granuloma annulare is an inflammatory benign skin disease that may manifest different clinical features. The most common presentation or classic form of the disease is fleshcolor, annulare, grouped papules. Disseminated forms are rare and responses to treatments are not satisfactory. Various treatment modalities have been used for this disorder and different responses to treatments have been reported. In a few studies the satisfactory therapeutic effects of dapson in granuloma annulare have been reported. Dapson has been used in the treatment of many dermatosis such as pemphigoid, herpetic dermatitis, bullous lesions of systemic lupus erythematosus, pyoderma gangrenosum, recurrent polycondritis, acneconglobata, etc. Dapson has been introduced as an effective systemic drug with low side effects in the treatment of granuloma annulare, we decided to investigate the effects of dapson in some cases of granuloma annulare, including disseminated and subcutaneous forms. In this study six patients with skin biopsy were examined pathologically and diagnosed as having granuloma annulare were treated with dapson for a period of two months. In four cases the skin lesions were completely disappeared, but in two cases the therapeutic effects were 50% and 20%. These two patients showed recurrence of their lesions after discontinuation of dapson therapy.

Journal of Kerman University of Medical Sciences, 2000; 7(4): 206-211

Key Words: Dapson, Granuloma annulare, Therapy

References

در سال ۱۹۸۵ در یک گزارش ۱۶ بیمار مبتلا به گرانولوم آنولر تحت درمان با داپسون روزانه ۱۰۰ میلی‌گرم در بالغین و ۵۰ میلی‌گرم در یکی از بیماران که ۱۰ ساله بود، قرار گرفتند و مدت درمان در این گروه ۵/۲×۱۰/۶ هفته بود و پاسخ درمانی کامل در ۶ بیمار مشاهده گردید و ۷ بیمار نیز پاسخ درمانی نسبی (بهبودی حداقل ۵۰٪ ضایعات) را نشان دادند و فقط یک بیمار اصلاً بهبودی نداشته و دو بیمار به علت عوارض جانبی درمان را ادامه ندادند و جمعاً بهبودی نسبی و کامل در ۹۰٪ بیماران مشاهده شد (۱۸).

در سال ۱۹۸۶، Czarniecki و همکاران ۶ بیمار مبتلا به گرانولوم آنولر را تحت درمان با داپسون قرار دادند. تمام بیماران بهبودی کامل ضایعات را داشته و در دو بیمار عود بعد از قطع درمان مشاهده شد که با درمان مجدد با داپسون بهبودی کامل یافتند (۴).

در مطالعه حاضر ۶۶/۶٪ بیماران بهبودی کامل و ۸۳/۳٪ بهبودی نسبی داشتند که با نتایج مطالعه سال ۱۹۸۵ که ۹۰٪ بهبودی کامل و نسبی گزارش شده است، همخوانی دارد. به طور کلی مکانیسم اثر سولفون‌ها در گرانولوم آنولر مشخص نشده است. البته این داروها اثر ضد التهابی کاملاً مشخص دارند و این اثر ممکن است به علت مهار آنزیم‌های لیزوزومال در لکوسیت‌ها باشد (۱۸). Stendahl و همکاران نشان دادند که داپسون در دوزهای درمانی، واکنش سیتوتوکسیک میلوپراکسیداز را در لکوسیت‌های پلی مورفونوکلتر نیز مهار می‌کند (۱۹). با توجه به این که داپسون با دوز ۱۰۰ میلی‌گرم روزانه دارویی نسبتاً کم عارضه می‌باشد که توسط میلیون‌ها نفر برای درمان جذام و بیماری‌هایی مثل آکنه کیستیک، پلی‌کندریت راجعه و درماتیت هرپتی فورم مصرف می‌شود (۴) و نتایج درمانی

- granuloma annulare. *J Am Acad Dermatol* 1994; 30(5pt1): 791-792.
17. Spencer SA, Fenske NA, Espinoza CG, Hamill JR, Cohen LE and Espinoza LR. Granuloma annulare like eruption due to chronic Epstein-Barr virus infection. *Arch Dermatol* 1988; 124(2): 250-255.
18. Steiner A, Pehamberger H and Wolff K. Sulfone treatment of granuloma annulare. *J Am Acad Dermatol* 1985; 13(6): 1004-1008.
19. Stendahl O, Molin L and Dahlgren C. The inhibition of polymorphonuclear leukocyte cytotoxicity by dapsone. *J Clin Invest* 1978; 62(1): 214-220.
20. Tang WY, Chong LY and Lo KK. Resolution of generalized granuloma annulare with isotretinoin therapy. *Int J Dermatol* 1996; 35(6): 455-456.
21. Wright AL, Buxton PK and McLaren KM. Perforating granuloma annulare. *Int J Dermatol* 1989; 28(7): 466-467.
22. Zanolli MD, Powell BL, McCalmont T, White WL and Jorizzo JL. Granuloma annulare and disseminated herpes zoster. *Int J Dermatol* 1992; 31(1): 55-57.
1. Binazzi M, Simonetti S and Simonetti V. Granuloma annulare necrobiosis lipoidica, and diabetic disease. *Int J Dermatol* 1988; 27(8): 576-579.
2. Christopher J, Huerter MD and Jonathan B. Perforating Granuloma Annulare in a patient with acquired immuno deficiency syndrome. *Arch Dermatol* 1984; 123: 1217-1220.
3. Cunliffe WJ. Necrobiotic disorders. In: Champion RH, Burton JL, Burns DA and Breathnach SM (Eds). Textbook of dermatology. 5th ed., Berlin Black well, 1992; pp2024-2039.
4. Czarnecki DB and Gin D. The response of generalized granuloma annulare to Dapsone. *Acta Derm Venereol* 1986; 66(1): 82-84.
5. Dabski K and Winkelmann RK. Generalized granuloma annulare: Clinical and laboratory findings in 100 patients. *J Am Acad Dermatol* 1989; 20(1): 39-47.
6. Filotico R, Vena GA, Coviello C and Angelini G. Cyclosporine in the treatment of generalized granuloma annulare. *J Am Acad Dermatol* 1994; 30(3): 487-488.
7. Kerker BJ, Huang CP and Morison WL. Photochemotherapy of generalized granuloma annulare. *Arch Dermatol* 1990; 126(3): 359-361.
8. Lo JS, Guitart J and Bergfeld WF. Granuloma annulare associated with metastatic adenocarcinoma. *Int J Dermatol* 1991; 30(4): 281-283.
9. Muhlbauer JE. Granuloma annulare. *J Am Acad Dermatol* 1980; 3(3): 217-230.
10. Saied N, Schwartz RA and Estes SA. Treatment of generalized granuloma annulare with dapsone. *Arch Dermatol* 1980; 116(12): 1345-1346.
11. Samsalaska CP, Sandberg GD, Maggio KL and Sakas EL. Generalized perforating granuloma annulare. *J Am Acad Dermatol* 1992; 27(2): 319-322.
12. Schleicher SM and Milstein HJ. Resolution of disseminated granuloma annulare following isotretinoin therapy. *Cutis* 1985; 36(2): 147-148.
13. Setoyama M. Granuloma annulare associated with Hodgkin's disease. *Int J Dermatol* 1994; 36(6): 445-447.
14. Simon MJr and Von den Driesch P. Antimalarials for control to disseminated granuloma annulare in children. *J Am Acad Dermatol* 1994; 31(6): 1064-1065.
15. Smith MD, Downie JB and DiCostanzo D. Granuloma annulare. *Int J Dermatol* 1997; 36(5): 326-333.
16. Smith JB, Hansen CD and Zone JJ. Potassium iodide in the treatment of disseminated