

## گزارش یک مورد کارسینومای سلول کوچک در حنجره

دکتر محمدعلی دامغانی<sup>۱</sup>، دکتر محمدرضا احمدی موسوی<sup>۲</sup> و دکتر فاطمه نبی پور<sup>۳</sup>

### خلاصه

به دنبال کشف اولین مورد کارسینومای سلول کوچک (Small cell carcinoma) حنجره در سال ۱۹۷۲ در کانادا، تا سال ۲۰۰۱، فقط ۸۲ مورد از آن گزارش گردیده است. منشأ این تومور از سلول‌های نورواندوکرین حنجره می‌باشد. علائم بالینی مهم آن مشابه سایر سرطان‌های حنجره، گرفتگی صدا و مشکل تنفسی بوده و ریسک فاکتور مهم آن سیگار کشیدن می‌باشد. این تومور بیشتر در سنین بالای ۵۰ سال و در ناحیه ساب‌گلوت (Subglottis) دیده می‌شود. تشخیص اولیه تومور با میکروسکوپ نوری و مطالعه شیمیایی - بافتی (Histochemical) امکان پذیر است. بر خلاف کارسینوم سلول سنگ فرشی حنجره، در این کارسینوم شیمی درمانی و رادیوتراپی مؤثرتر از جراحی می‌باشند. در مقاله حاضر، یک تومور کارسینومای سلول کوچک حنجره در یک مرد ۲۷ ساله غیرسیگاری و معتاد به تریاک معرفی می‌شود.

واژه‌های کلیدی: کارسینوم سلول کوچک، سرطان حنجره

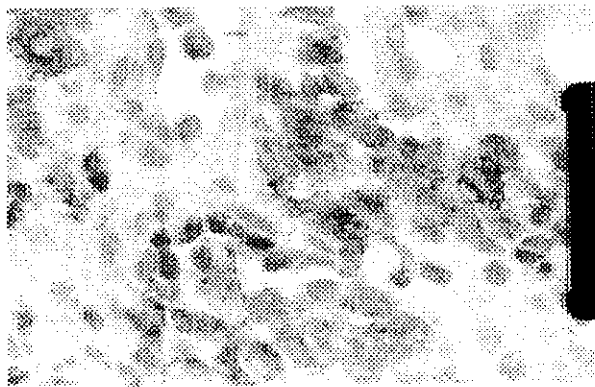
۱- استادیار، ۲- دستیار، بیماری‌های گوش، حلق و بینی، ۳- استادیار گروه پاتولوژی، دانشگاه علوم پزشکی و خدمات بهداشتی - درمانی کرمان

## مقدمه

افتادگی اپی گلوت بررسی طناب‌های صوتی و حنجره میسر نشد. در CT اسکن حنجره، یک توده در ناحیه ساب‌گلوت که حدود ۷۰٪ راه هوایی را مسدود کرده و از زیر طناب‌های صوتی تا ۵cm ادامه داشت، دیده شد. هیچ عقده لنفاوی گرفتار در گردن دیده نشد و در CT ریه هیچگونه علامتی دال بر وجود متاستاز به ریه وجود نداشت. در سونوگرافی، حفره شکم طبیعی گزارش شد. در معاینه لارنگوسکوپی مستقیم ناحیه سوپرا گلوت، سینوس‌های پیریفورم طبیعی، و حرکات طناب‌های صوتی مناسب بود. در ناحیه ساب‌گلوت یک توده گرد و مدور با سطح مخاطی سالم در سمت راست که از خط وسط عبور کرده، مشاهده واز آن بیوپسی به عمل آمد. در معاینه زیر بیهوشی هیچ عقده لنفاوی مشکوک به متاستاز لمس نشد. شمارش گلبول‌ها، ESR، تست‌های کبدی، کلیوی، و مقدار الکترولیت‌ها در محدوده طبیعی بودند و به علت نداشتن علائم سندرم پارانئوپلاستیک، آزمایشات هورمونی انجام نشد.

## پاتولوژی

ماکروسکوپی: نمونه ارسالی لارینجکتومی کامل همراه با یک لوب تیروئید با ابعاد (۴×۵×۷) سانتی‌متر بود که بعد از بازکردن، یک تومور زخمی و خونریزی دهنده با رشد منتشر در ناحیه ساب‌گلوت دیده شد که به ناحیه اطراف غضروف کریکویئید دست‌اندازی کرده و حدود ۰/۴ سانتی‌متر از خط وسط فراتر رفته بود.



عکس ۱: کارسینوم سلول‌های کوچک: طرح رشدی زیر مخاطی تومور را نشان می‌دهد که اپی‌تلیوم رویی سالم ولی هیپرپلاستیک است. (رنگ آمیزی هماتوکسیلین و ائوزین ۱۰۰×)

میکروسکوپی: در رنگ آمیزی هماتوکسیلین و ائوزین، مخاط حنجره دارای اپی‌تلیوم سالم ولی هیپرپلاستیک بود (عکس ۱). در زیر این مخاط سالم، توموری با حدود نامشخص و رشد منتشر

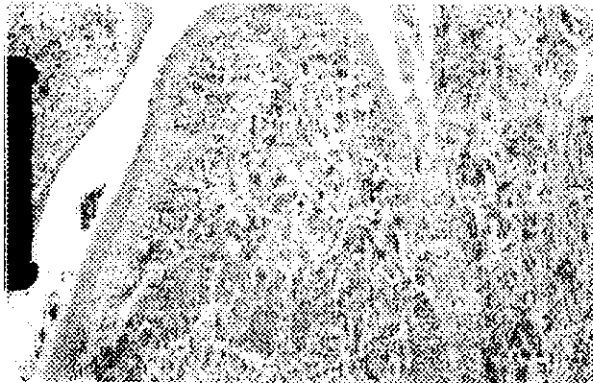
سرطان‌های حنجره شایع‌ترین سرطان‌های سر و گردن می‌باشند. شایع‌ترین نوع آنها را گروه کارسینوم سلول سنگفرشی (Squamous cell carcinoma) تشکیل می‌دهد. سرطان سلول‌های کوچک (SCC) در ریه شایع و حدود ۱۵-۱۰٪ تومورها را شامل می‌شود (۱۱). از این تومور تا سال ۱۹۹۴، فقط ۵۸ مورد (۵) و از سال ۱۹۹۴ تا سال ۲۰۰۱ تعداد ۲۴ مورد دیگر گزارش گردیده است (۷:۸). نسبت ابتلای مرد به زن ۳ به ۱ است. این تومور در افراد مسن و سیگاری دیده می‌شود (۶،۴). شایع‌ترین محل آن در حنجره در قسمت ساب‌گلوت است (۶). علائم اصلی آن سرفه، خلط خونی، مشکل تنفسی و خشونت صدا است. در موقع تشخیص اغلب فلج طناب صوتی وجود دارد (۶). در زمان تشخیص ۶۶٪ افراد درگیری غدد لنفاوی گردن و در ۳۰٪ افراد دست‌اندازی به کبد، ریه، استخوان و مغز مشاهده می‌شود. سلول‌های این تومور منشأ نورواندوکرین دارند. در مشاهده میکروسکوپی مشخص شده است که این سلول‌ها حاوی گرانول‌های ترشحی عصبی (Neurosecretory) بوده و از لحاظ بالینی این تومور می‌تواند همراه با سندروم‌های پارانئوپلاستیک باشد (۱،۱۰،۱۲).

## معرفی بیمار

بیمار مردی ۲۷ ساله اهل و ساکن کهنوج، متأهل و دارای چهار فرزند می‌باشد که دو ماه قبل به علت گرفتگی صدا که از سه ماه قبل از آن شروع شده بود به مرکز دیگری مراجعه کرده بود. برای وی، لارنگوسکوپی، CT scanning، و بیوپسی انجام شده بود، ولی بیمار جهت ادامه درمان مراجعه نکرده و نتیجه لارنگوسکوپی و بیوپسی در دسترس نبود. دو ماه بعد به علت دسترس تنفسی مراجعه و برای وی تراکتوستومی و بیوپسی انجام شد. جواب نمونه بیوپسی مؤید وجود بدخیمی به آشیانه سلول‌های کوچک گرد آبی‌رنگ بود ولی تشخیص دقیق نوع بدخیمی با این نمونه امکان‌پذیر نبود. از علائم دیگر بیمار احساس گرفتگی در گلو بود. خلط خونی وجود نداشت. بیمار سابقه مصرف سیگار و سایر انواع تنباکو را نداشت ولی ۸ سال سابقه مصرف تریاک را به صورت استنشاقی به مقدار زیاد ذکر می‌کرد. همچنین بیمار سابقه گرفتگی صدا، تنگی نفس و کاهش وزن را نیز داشت ولی شکایتی از تب، لرز، خلط خونی، کبودی مخاط، اختلال در بلع، و بلع دردناک را ذکر نمی‌کرد.

در معاینه سر، گردن، گوش، حلق و بینی نکته غیرطبیعی و آدنویاتی وجود نداشت. در لارنگوسکوپی غیرمستقیم به علت

فاقد سلول‌های بدخیم بوده و درگیری غضروف‌های حنجره وجود نداشت.



عکس ۴: رنگ آمیزی ایمنو‌هیستوشیمی برای آنتی‌ژن عمومی لکوسیت‌ها که منفی می‌باشد (۴۰۰x)

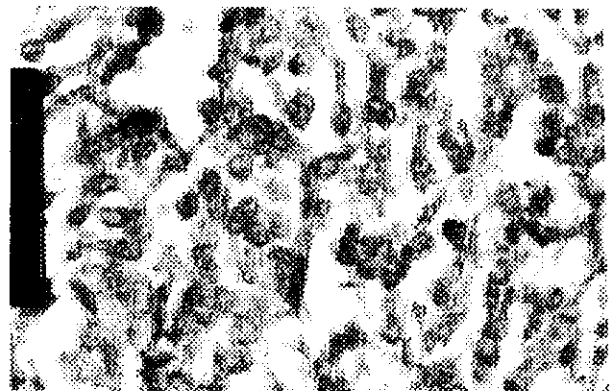#### درمان

درمان انتخابی تومورهای بدخیم ناحیه ساب‌گلوت حنجره بعد از تشخیص ضرورتاً لارنژکتومی کامل می‌باشد و اگر بیمار به علت انسداد راه هوایی ناشی از گسترش ضایعه، تحت عمل تراکتوتومی قرار گرفته، الزاماً باید هر چه سریع‌تر این عمل انجام شود. از آنجا که تشخیص نوع دقیق بدخیمی با نمونه بیوپسی این بیمار امکان‌پذیر نبود و از طرفی محل تومور ناحیه ساب‌گلوت بود و همچنین بیمار به صورت اورژانسی تحت عمل تراکتوتومی قرار گرفته بود و به منظور جلوگیری از عود تومور در محل استئوما، بیمار در اسرع وقت تحت عمل لارنژکتومی قرار گرفت. لذا، بیمار از نظر وجود متاستاز ریه و درگیری غدد لنفاوی ناحیه گردن ارزیابی شد که هر دو مورد منفی بودند. بعد از خارج کردن حنجره، شیت کاروتید دو طرفه برای یافتن غدد لنفاوی مورد بررسی قرار گرفت. خوشبختانه، هیچ عقده لنفاوی مشکوکی دیده نشد. یک هفته بعد از عمل، لوله NG بیمار خارج و تغذیه دهانی شروع و بیمار مرخص شد. چهار هفته بعد، بیمار جهت ادامه درمان به انکولوژیست معرفی شد.


#### بحث

نئوپلاسم‌های نورواندوکراین حنجره بر اساس منشأ به دو گروه با منشأ اپی‌تلیال و نورال تقسیم می‌شوند. گروه نورال شامل پاراگانگلیوما (Paraganglioma) بوده، در حالی که گروه با منشأ اپی‌تلیال به چند گروه (تیپیکال کارسینوئید، آتیپیکال کارسینوئید و کارسینوم سلول کوچک) تقسیم می‌شوند. خاستگاه نوع اخیر از

دیده می‌شد. در بزرگ‌نمایی، این تومور دارای سلول‌هایی با هسته پرننگ و گرانولری بود که غشایی نازک و سیتوپلاسمی اندک داشتند (عکس ۲). در این نما نشانی از وجود هستک دیده نمی‌شد. استرومای ناچیز، ظریف و پر عروق همراه با ارتشاح لنفوسیتی اندک به نظر می‌رسید. دیدن چنین نمای میکروسکوپی تشخیص لنفوما و یا کارسینومای سلول کوچک را مطرح می‌کرد. برای افتراق این دو تشخیص، رنگ‌آمیزی ایمنی-بافتی - شیمیایی انجام گردید که در مورد آنتی‌ژن عمومی لکوسیت‌ها منفی و برای کروموگرانین بوضوح مثبت بود (عکس ۳ و ۴). با



عکس ۲: کارسینوم سلول‌های کوچک: در بزرگ‌نمایی بالا که هسته‌های متراکم با کروماتین نسبتاً پخش بوده و نبودن هستک که مشخصه این نوع کارسینوماست. (رنگ‌آمیزی هماتوکسیلین وائوزین ۴۰۰x)



عکس ۳: رنگ‌آمیزی ایمنی-بافتی - شیمیایی برای کروموگرانین که مثبت شدن سیتوپلاسم سلول‌های توموری را به وضوح نشان می‌دهد (۴۰۰x)

توجه به این نتایج، تشخیص کارسینومای سلول‌های کوچک قطعی گردید. ضمناً، حاشیه‌های نمونه ارسالی برای پاتولوژی

۱۶٪ و ۵٪ است. در یک گزارش از ایتالیا در سال ۱۹۹۴، ۲۴ مورد SCC خارج ریوی گزارش گردیده است. سن بیماران در محدوده ۸۷-۲۰ سال و میانگین سنی ۵۰:۵ سال بوده است. محل توده اولیه این تومورها بدین شرح بوده است: ۵ مورد مثانه، ۴ مورد پروستات، ۲ مورد حنجره، ۲ مورد کلیه و در تخمدان، پوست، ناحیه حلقی - دهانی، گردن رحم، اتموئید و معده، هر محل یک مورد. بیش از ۵۰٪ بیماران با بیماری پیشرفته مراجعه کرده‌اند. از نظر بافتی، ۱۶ مورد از نوع خالص SCC خارج ریوی بوده و ۸ مورد مخلوط با سایر تومورها (۴ مورد با آدنوکارسینومها، ۲ مورد با کارسینوم Transitional cell و دو مورد با SCC) بوده است. متغیرهایی که بر طول عمر بیمار تأثیر مهمتری دارند، وجود متاستاز در معاینه اولیه و نوع درمان است. مورد معرفی شده حاضر، از چند جهت جالب توجه می‌باشد. اولاً سن بیمار بسیار کمتر از شیوع سنی موارد گزارش شده است، از طرف دیگر، بیمار ریسک فاکتور اصلی را که مصرف سیگار می‌باشد، نداشته است ولی شدیداً معتاد به مصرف تریاک استنشاقی بوده است. ثانیاً بیمار علائم بالینی و آزمایشگاهی سندرم پارانئوپلاستیک نداشته است. ثالثاً تومور رشد سریعی داشته و در مدت دو ماه باعث انسداد مجرای تنفسی شده است ولی علیرغم آن تومور محدود به ناحیه ساب‌گلوت بوده و متاستاز غدد لنفاوی در گردن و دوردست نداشته است.

سلول‌های Kulchitsky در زیر مخاط است. تا سال ۱۹۹۸، متجاوز از پانصد مورد نئوپلاسم نورواندوکراین حنجره در متون پزشکی ثبت شده‌اند. رفتار بیولوژیک نئوپلاسم‌های نورواندوکراین حنجره با هم متفاوت بوده و نمای هیستولوژیک و مشخصات رنگ‌آمیزی آنها نیز متفاوت است. بنابراین، درمان وابسته به صحت تشخیص است. تشخیص اولیه این تومورها با میکروسکوپ نوری میسر است و در بعضی موارد ممکن است از طریق بررسی‌های شیمیایی - بافتی خاص تأیید شود. این نتایج باید به وسیله بررسی‌های ایمنی - بافتی - شیمیایی و یا فراساختاری (Ultrastructural) تأیید شود. سلول‌های SCC در رنگ‌آمیزی کراتین و Neuron specific enolase رنگ می‌گیرند (۲،۹).

اگرچه حنجره یکی از شایع‌ترین محل‌های خارج ریوی SCC بوده معیناً این تومور هنوز یک تومور نادر محسوب می‌شود. با توجه به تعداد کم موارد گزارش شده این تومور و نبود مطالعه کنترل شده در درمان آن، در مورد روش درمان آن اختلاف نظر وجود دارد (۳). بعضی از مؤلفان عمل جراحی را در مواردی که تومور محدود بوده و متاستاز وجود ندارد و همین‌طور در انسداد کامل راه هوایی ناشی از تومور توصیه می‌کنند (۱،۲،۳). بعضی دیگر از محققین شیمی درمانی و پرتودرمانی را مؤثرترین فرم درمان می‌دانند (۳). طول عمر دو سال و پنج سال این بیماران

## Summary

### A Case Report of Laryngeal Small Cell Carcinoma

MA. Damghani, MD.<sup>1</sup>, MR. Ahmadi Mousavi, MD.<sup>2</sup> and F. Nabipour MD.<sup>3</sup>

1. Assistant Professor of ENT, 2. Resident of ENT, 3. Assistant Professor of Pathology; Kerman University of Medical Sciences and Health Services, Kerman, Iran

*Following the first report of laryngeal small cell carcinoma in Canada in 1972, only 82 cases of this cancer has been reported in the literature until 2001. This cancer originates from laryngeal neuroendocrine cells. It's clinical presentation consists of hoarseness, breathing difficulty; and cigarette smoking is the most important risk factor. This type of cancer is mostly presented after 50 years of age and in subglottic region. The diagnosis of small cell carcinoma of the larynx is essentially based on the light microscopic and immunohistochemical examinations. Chemotherapy and radiotherapy provide better results. This is a case report of laryngeal small cell carcinoma in a 27-year-old non-smoker, but opium addict man.*

*Journal of Kerman University of Medical Sciences, 2002; 9(1): 51-55*

**Key Words:** Laryngeal cancer, Small cell carcinoma

**References:**

1. Ferlito A. Diagnosis and treatment of small cell carcinoma of the larynx: a critical review. *Ann Otol Rhinol Laryngol* 1986; 95(6pt1): 590-600.
2. Ferlito A, Barnes L, Rinaldo A, Gnepp DR and Milroy CM. A review of neuroendocrine neoplasms of the larynx: update on diagnosis and treatment. *J Laryngol Otol* 1998; 112(9): 827-834.
3. Giddings NA, Kennedy TL and Vrabec DP. Primary small cell carcinoma of the larynx: analysis of treatment. *J Otolaryngol* 1987; 16(3): 157-166.
4. Ibrahim NB, Briggs JC and Corbishley CM. Extrapulmonary oat cell carcinoma. *Cancer* 1984; 54(8): 1645-1661.
5. Lo Re G, Canzonieri V, Veronesi A, et al. Extrapulmonary small cell carcinoma: a single-institution experience and review of the literature. *Ann Oncol* 1994; 5(10): 909-913.
6. Medina JE, Moran M and Goepfert H. Oat cell carcinoma of the larynx and Eaton-Lambert syndrome. *Arch Otolaryngol* 1984; 110(2): 123-126.
7. Mineta H, Miura K, Takebayashi S, et al. Immunohistochemical analysis of small cell carcinoma of the head and neck: a report of four patients and a review of sixteen patients in the literature with ectopic hormone production. *Ann Otol Rhinol Laryngol* 2001; 110(1): 76-82.
8. Molina Ruiz Del Portal JM, Davila A, Jimenez V, Fernandez Crehuet MJ, Perez Arcos JA and Urquiza R. Small-cell carcinoma of the larynx. *Acta otorrinolaringol Esp* 2000; 51(2): 179-182.
9. Myerowitz RL, Barnes EL and Myers E. Small cell anaplastic (oat cell) carcinoma of the larynx: report of a case and review of the literature. *Laryngoscope* 1978; 88(10): 1697-1702.
10. Myers TJ and Kessimian N. Small cell carcinoma of the larynx and ectopic antidiuretic hormone secretion. *Otolaryngol Head Neck Surg* 1995; 113(3): 301-304.
11. Olofsson J and Van Nostrand AW. Anaplastic small cell carcinoma of larynx. Case report. *Ann Otol Rhinol Laryngol* 1972; 81(2): 284-287.
12. Sun CC, Hall-Craggs M and Adler B. Oat cell carcinoma of larynx. *Arch Otolaryngol* 1981; 107(8): 506-509.